Documento descargado de http://www.revespcardiol.org el 24/05/2013. Copia para uso personal, se prohíbe la transmisión de este documento por cualquier medio o formato.

Rev Esp Cardiol. 2011;**64(6)**:535–543

## Cartas al Editor

### Aneurisma apical en un deportista de *full-contact*

### *Apical Aneurysm in a Full-Contact Fighter*

**Sra. Editora:**

El traumatismo torácico cerrado se observa sobre todo en pacientes que han sufrido un accidente de tráfico, pero se da también durante la actividad deportiva. La prevalencia de las complicaciones cardiacas después del traumatismo oscila entre el 2,6 y el 4,5%[1]. Estas complicaciones se deben principalmente a la contusión miocárdica que puede asociarse a unas complicaciones similares a las del infarto de miocardio[2].

Presentamos aquí el caso de un deportista de *full-contact,* varón de 44 años de edad, en el que se produjo un inicio súbito de palpitaciones asociadas a un dolor torácico opresivo durante una relación sexual. El paciente confesó que consumía esteroides anabolizantes-androgénicos desde hacía 1 mes. El electrocardiograma previo a la hospitalización mostró una taquicardia ventricular (TV) originada en la región izquierda del ápex cardiaco (fig. 1). Tras la administración de un bolo intravenoso de amiodarona, se produjo una conversión de la TV a fibrilación auricular y posteriormente a ritmo sinusal. La angiografía coronaria mostró una estenosis del 30% en el segmento medio de una arteria coronaria derecha no dominante. Las arterias coronarias izquierdas eran angiográficamente normales, excepto por un diámetro distal muy pequeño de la arteria coronaria descendente anterior izquierda (fig. 2A). La ventriculografía izquierda mostró una función ventricular preservada, con un aneurisma apical calcificado (fig. 2B). La tomografía computarizada torácica sin contraste confirmó que el aneurisma apical estaba calcificado; la exploración realizada tras la administración de contraste mostró un trombo mural pequeño (figs. 2C y D).

En los traumatismos torácicos cerrados, la lesión directa de arterias coronarias no es frecuente. Dada su posición anterior, la arteria coronaria descendente anterior izquierda es el vaso que se ve afectado con mayor frecuencia, seguido de la arteria coronaria derecha. Se han descrito casos de disección coronaria traumática relacionada con la práctica de una actividad deportiva en accidentes de esquí acuático o ciclismo y tras las colisiones entre jugadores de baloncesto, fútbol o rugby[3].

En el caso de los traumatismos torácicos repetidos causados por el boxeo, se ha descrito un hemopericardio crónico que puede causar constricción pericárdica[4]. Presentamos ahora un caso de aneurisma apical calcificado con una anomalía de la arteria coronaria descendente anterior izquierda apical como probable consecuencia de una contusión cardiaca asintomática en un paciente que participaba desde hacía muchos años en competiciones de *full-contact* y había sufrido un *knock-out* por un fuerte golpe en el tórax varios años antes. El paciente presentó años después una TV originada en esa cicatrización, probablemente desencadenada por el consumo de esteroides anabolizantes-androgénicos[5]. Entre los posibles mecanismos que pueden explicar esta lesión coronaria, se encuentra principalmente el hematoma epicárdico con compresión externa; la disección arterial coronaria, la rotura vascular o la rotura de una placa con formación de trombos son otras alternativas posibles. En este paciente, aparte de la actividad deportiva del *full-contact,* no se identificó ningún otro factor que explicara el aneurisma apical.

Se indicó la implantación de un cardioversor-desfibrilador interno para la prevención secundaria, y el paciente aceptó dejar de practicar *full-contact* desde aquel momento. En el seguimiento realizado al cabo de 1 año, a pesar de la administración de bloqueadores beta, la interrogación del cardioversor-desfibrilador interno reveló numerosos episodios de TV no sostenida, aunque no se había aplicado ninguna descarga.

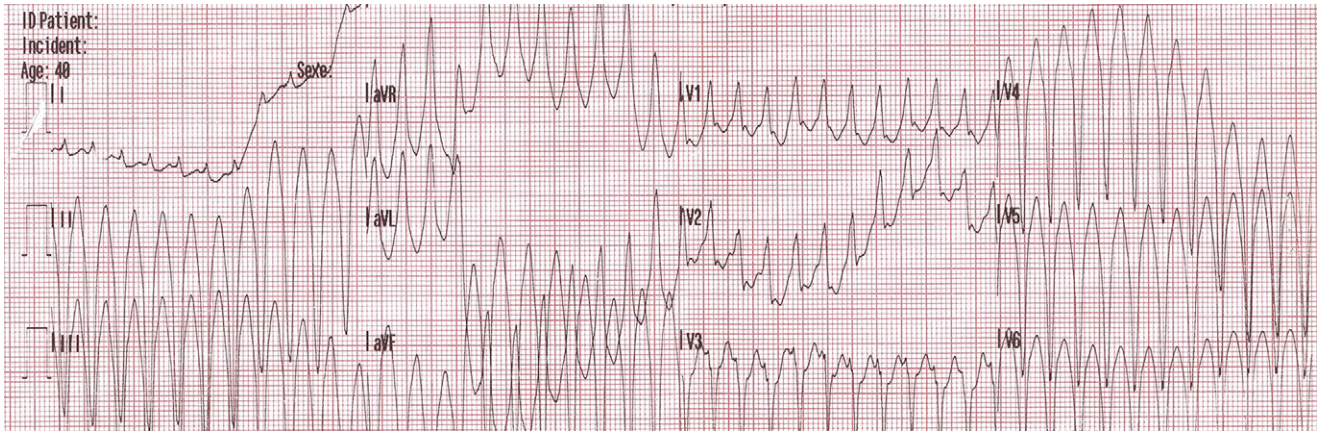


**Figura 1.** Electrocardiograma extrahospitalario en el que se observa la taquicardia ventricular originada en la región izquierda del ápex cardiaco.

0300-8932/$ – see front matter © 2010 Sociedad Española de Cardiología. Publicado por Elsevier España, S.L. Todos los derechos reservados.
doi:10.1016/j.recesp.2010.10.029

Documento descargado de http://www.revespcardiol.org el 24/05/2013. Copia para uso personal, se prohíbe la transmisión de este documento por cualquier medio o formato.



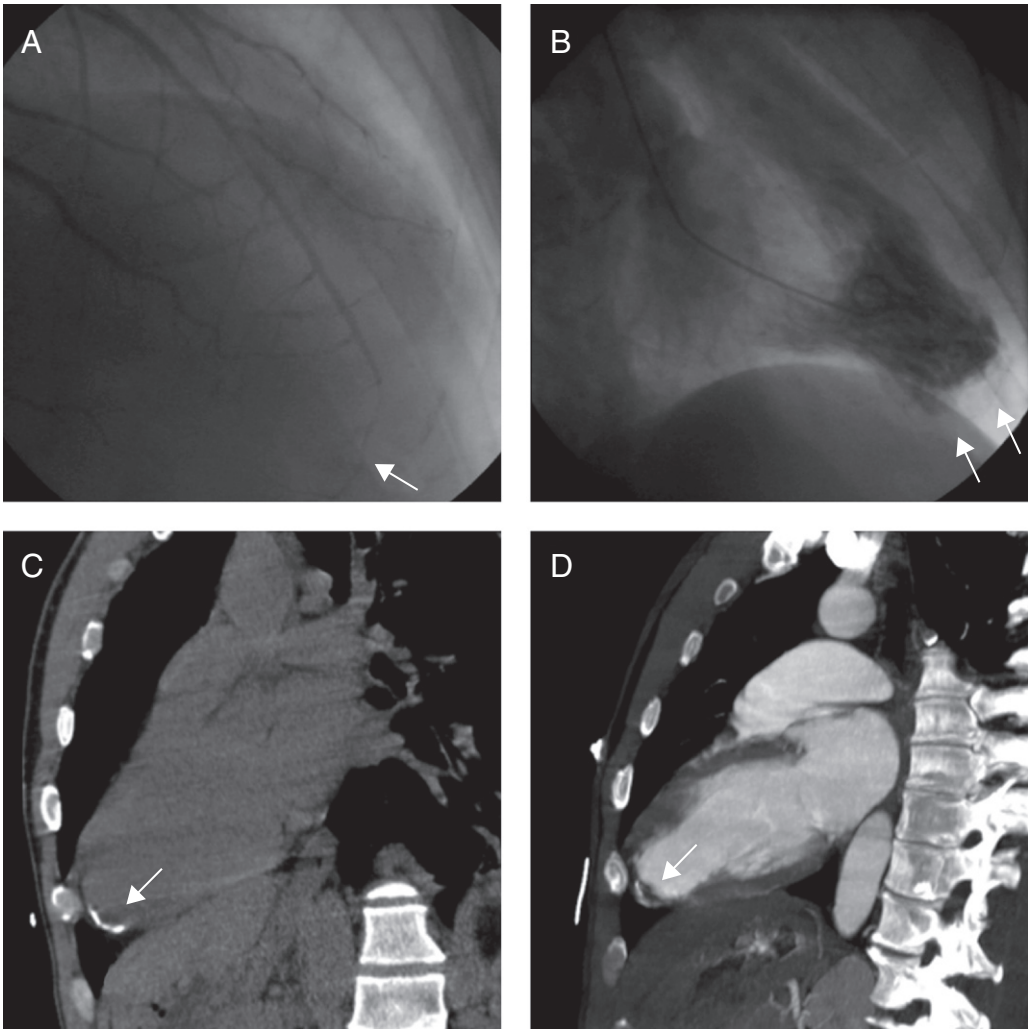


**Figura 2.** A: angiografía coronaria (proyección oblicua anterior derecha 10 craneal 40) que muestra una arteria coronaria descendente anterior izquierda con un diámetro distal muy pequeño. B: ventriculografía izquierda (proyección oblicua anterior derecha) que muestra una función ventricular preservada con un aneurisma apical calcificado. C: la tomografía computarizada torácica sin contraste confirmó que el aneurisma apical estaba calcificado. D: el examen tras la administración de contraste mostró un trombo mural pequeño.

La característica poco habitual de este caso es la presencia de una lesión cardiaca estructural tras un traumatismo torácico cerrado. Que nosotros sepamos, hasta ahora no se había descrito nunca un aneurisma apical calcificado en relación con la práctica de deportes de lucha.

Stephane Noble*, Henri Sunthorn y Susanna Prat-González

*Division de Cardiologie, Départment de Médecine, Hôpital Universitaire de Genève, Ginebra, Suiza*

* Autor para correspondencia:
*Correo electrónico:* stephane.noble@hcuge.ch (S. Noble).

*On-line* el 16 de marzo de 2011

## BIBLIOGRAFÍA

1. Maenza R, Seaberg D, D'Amico F. A meta-analysis of Blunt cardiac trauma: ending myocardial confusion. Am J Emerg Med. 1996;14:237–41.
2. Salehian O, Teoh K, Mulji A. Blunt and penetrating cardiac trauma: A review. Can J Cardiol. 2003;19:1054–9.
3. James M, Verhofste M, Franklin C, Beilman G, Goldman C. Dissection of the left main coronary after blunt thoracic trauma: Case report and literature review. World J Emerg Surg. 2010;5:21.
4. Ooi A, Douds A, Kumar E, Nashef SA. Boxer's pericardium. Eur J Cardiothorac Surg. 2003;24:1043–5.
5. Nieminen M, Rämö M, Viitasalo M, Heikkilä P, Karjalainen J, Mäntysaari M, et al. Serious cardiovascular side effects of large doses of anabolic steroids in weight lifters. Eur Heart J. 1996;17:1576–83.

doi:10.1016/j.recesp.2010.10.029