Documento descargado de http://www.elsevier.es el 19/06/2013. Copia para uso personal, se prohíbe la transmisión de este documento por cualquier medio o formato.

Med Intensiva. 2011;**35(4)**:265

medicina *intensiva*

www.elsevier.es/medintensiva

IMÁGENES EN MEDICINA INTENSIVA

Hematoma subcapsular esplénico grado III espontáneo

Grade III spontaneous subcapsular splenic hematoma

M.A. Blasco-Navalpotro*, F. Del Nogal-Sáez y J. Suárez-Sáiz

Servicio de Medicina Intensiva, Hospital Universitario Severo Ochoa, Madrid, España

Recibido el 16 de marzo de 2010; aceptado el 21 de marzo de 2010

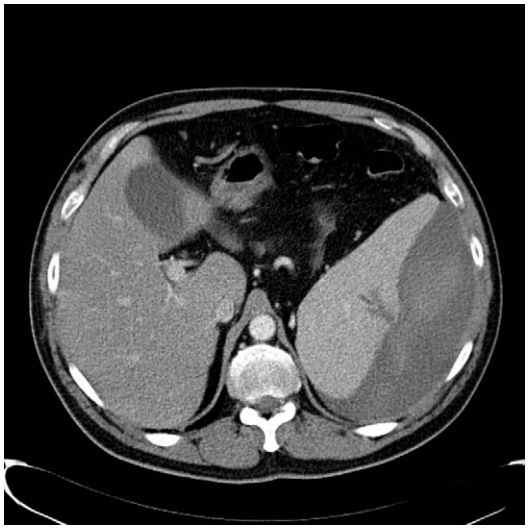

Figura 1

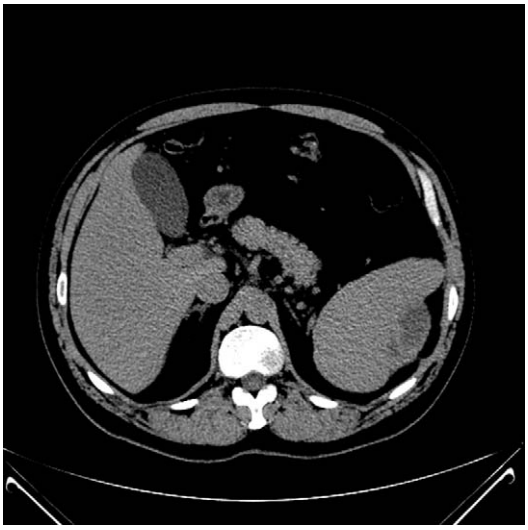

Figura 2

Paciente de 47 años de edad con antecedentes de hipertrigliceridemia y alergia a amoxicilina clavulánico que acude a urgencias aquejando dolor en el hipocondrio izquierdo, sin referir historia de algún proceso infeccioso, estancia en el extranjero o de algún tipo de traumatismo, después de haber jugado con su hijo de corta edad. La exploración inicial muestra discreto dolor abdominal a la palpación, siendo la tensión arterial, frecuencia cardíaca y los datos bioquímicos normales, aunque destaca una anemia leve de 11,4 gr/dl. La TC abdominal revela un hematoma subcapsular esplénico grado III (fig. 1). El paciente ingresa en la UCI en donde se lleva a cabo un estricto control analítico y de las constantes vitales. Se descartan procesos hematológicos, neoplásicos e infecciosos. En los días posteriores dada la estabilidad tanto hemodinámica y radiológica como del hemograma se da de alta a planta y, posteriormente a su domicilio. Las TC abdominales de control revelan una progresiva reducción del hematoma y evidente disminución de su tamaño a los 12 meses del acontecimiento (fig. 2).

* Autor para correspondencia.
Correo electrónico: mblasco.hsvo@salud.madrid.org (M.A. Blasco-Navalpotro).

0210-5691/$ – see front matter © 2010 Elsevier España, S.L. y SEMICYUC. Todos los derechos reservados.
doi:10.1016/j.medin.2010.03.009