Documento descargado de http://www.elsevier.es el 19/06/2013. Copia para uso personal, se prohíbe la transmisión de este documento por cualquier medio o formato.

Uso de contraste radiológico intraperitoneal para diagnóstico de hidrotórax hepático

Using intraperitoneal contrast in X-ray study in the diagnosis of hepatic hydrothorax

Sr. Director:

Presentamos una paciente de 44 años, cirrótica alcohólica, con hemorragia subaracnoidea postraumática y derrame pleural masivo, sin ascitis. Dentro del diagnóstico diferencial se planteó el hidrotórax hepático, aún a pesar de la ausencia de ascitis. Demostramos la existencia de comunicación pleuroperitoneal por medio de la inyección de 500 cc de suero fisiológico mezclado con 20 cc de azul de metileno y 250 cc de contraste radiológico hidrosoluble, infundido en el peritoneo a través de un sistema de perfusión común y un catéter de acceso venoso periférico en la línea alba, a 2 cm por debajo del ombligo. Comprobamos visualmente la salida inmediata del colorante por el drenaje torácico y la presencia de contraste radiológico en el espacio pleural derecho en una TC tórax (fig. 1). Además, se confirmó la existencia de un gradiente de presión entre la cavidad pleural y el abdomen, lo que explicaría el paso por gradiente de presión. La presión intrabdominal (medida a través de la presión en la vejiga urinaria tras rellenarla con 100 cc de suero salino) era de 10 mmHg y la presión intrapleural (medida a través del tubo de tórax) era de 8 mmHg con tubo cerrado y en apnea, manteniendo un gradiente de 2-4 mmHg entre abdomen y pleura durante el ciclo respiratorio. Al abrir el drenaje torácico y someterlo a aspiración el gradiente sería aún mayor, perpetuando la fuga.

Se acepta que el paso de líquido ascítico a la pleura se produce a través de defectos del diafragma presentes en los pilares tendinosos posteriores. Normalmente son poros menores de 1 cm de diámetro (0,02 — 1,3 mm) por los que se herniarían pequeñas porciones de peritoneo (''blebs'') que posteriormente se romperían, formándose canales de comunicación entre la cavidad peritoneal y pleural por donde se fugaría el líquido ascítico en momentos en que la presión abdominal fuese mayor a la pleural. Se propone un mecanismo valvular que explicaría la persistencia de líquido pleural en ausencia de ascitis. En este tipo de pacientes, estudios inyectando aire, colorantes hidrosolubles (azul de metileno, verde indocianin) o coloides marcados con ^{99m}Tc en el peritoneo han demostrado el origen peritoneal del derrame pleural por el paso del trazador o el contraste desde el abdomen al tórax[1,2]. La existencia de estos defectos diafragmáticos también se ha demostrado con toracoscopia, TC toracoabdominal, ecografía con contraste ecográfico, resonancia magnética nuclear y necropsias[3–5]. En la bibliografía consultada no encontramos ninguna descripción del uso de contraste radiológico para este fin. Proponemos el uso de contraste radiológico hidrosoluble para la demostración del origen abdominal del derrame pleural ante la sospecha de un hidrotórax hepático. La ventaja sobre los estudios gammagráficos es la gran disponibilidad de la TC frente a la gammagrafía.

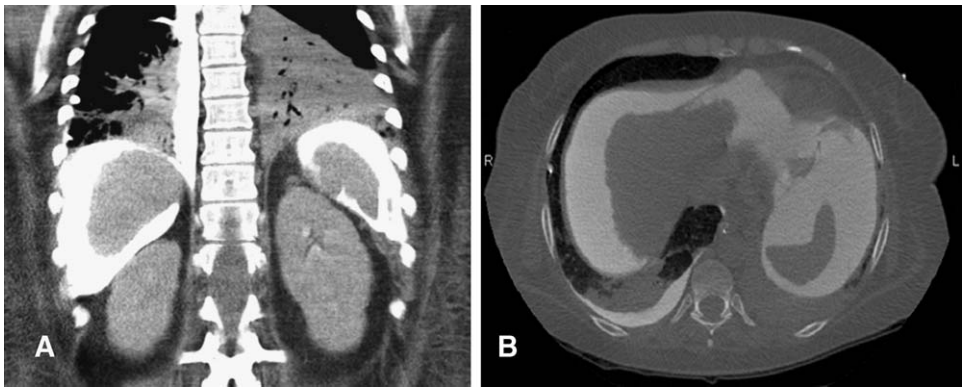

Figura 1 TC toracoabdominal después de la inyección de contraste radiológico en cavidad peritoneal. Se muestra el paso de contraste desde el espacio peritoneal a espacio pleural derecho. (A) corte coronal. (B) corte axial.

Documento descargado de http://www.elsevier.es el 19/06/2013. Copia para uso personal, se prohibe la transmisión de este documento por cualquier medio o formato.

Bibliografía

1. Umino J, Tanaka E, Ichijo T. Hepatic hydrothorax in the abscence of ascites diagnosed by intraperitoneal spraying of indocyanyne green. Intern Med. 2004;43:283—8.
2. Bhattacharya A, Mittal BR, Biswas T, Dhiman RK, Singh B, Jindal SK, et al. Radioisotope scintigraphy in the diagnosis of hepatic hydrothorax. J Gastroenterol Hepatol. 2001;16:317—21.
3. Foschi FG, Piscaglia F, Pompili M, Corbelli C, Marano G, Righini R, et al. Real-time contrast-enhanced ultrasound–a new simple tool for detection of peritoneal-pleural communications in hepatic hydrothorax. Ultraschall Med. 2008;29:538—42.
4. Huang TW, Cheng YL, Chang H. Hepatobiliary and pancreatic: Hepatic hydrothorax. J Gastroenterol Hepatol. 2007;22:956.
5. Zenda T, Miyamoto S, Murata S, Mabuchi H. Detection of diaphragmatic defect as the cause of severe hepatic hydrothorax with magnetic resonance imaging. Am J Gastroenterol. 1998;93:2288—9.

A. Garrote*, E. Giradlez, S. de Lange y C. Galban

Unidad de Medicina Intensiva de Adultos, Complejo Hospital Universitario de Santiago de Compostela, España

* Autor para correspondencia.
Correo electrónico: tonton@telefonica.net (A. Garrote).

doi:10.1016/j.medin.2010.07.010

Neumomediastino de causa infrecuente

Pneumomediastimum of rare cause

Sr. Director:

Las roturas traqueales postintubación son un complicación infrecuente (< 0,05%, según algunas series[1,2]), pero potencialmente muy graves. Presentamos el caso de una mujer de 76 años con antecedentes personales de HTA y adenocarcinoma de colon en remisión, que presentó un cuadro de disminución del nivel de conciencia por el que fue intubada. Se realizó TAC craneal en el que se objetivó una hemorragia subaracnoidea difusa, siendo la paciente trasladada a centro de referencia de Neurocirugía. A su llegada a UCI la paciente se mantiene bajo efectos de sedoanalgesia y a la exploración se palpa enfisema subcutáneo en tórax y cuello. En radiografía de tórax no se observan signos de neumotórax ni neumomediastino, pero ante la progresión de enfisema subcutáneo se realiza TAC cervicotorácico (fig. 1), en el que se evidencia enfisema cervical y torácico, neumomediastino y neumopericardio, con posible solución de continuidad en pared posterolateral derecha de la tráquea. Valorada por Cirugía Torácica se confirma la rotura traqueal a la entrada de bronquio derecho de unos 3 cm mediante fibrobroncoscopia, intentándose aislamiento de rotura traqueal con TOT en ambos bronquios sin éxito. Posteriormente la paciente presenta deterioro respiratorio con neumotórax izquierdo que se drena mediante la colocación de tubo torácico. Dada la patología neurológica de la paciente se decide en un principio tratamiento conservador de la rotura traqueal, pero tras confirmar mediante arteriografía dilatación de la porción terminal de la arteria basilar y dudoso aneurisma en la pared posterior del segmento terminal de carótida interna izquierda, no tratables mediante embolización, y ante la previsión de intubación prolongada, se decide intervención quirúrgica para cierre de rotura traqueal mediante sutura y plastia de músculo intercostal. La evolución de la paciente tras la cirugía fue de deterioro hemodinámico y respiratorio progresivo junto con la aparición de infarto en área de arteria cerebral media izquierda, siendo exitus a las 48 horas de la intervención.

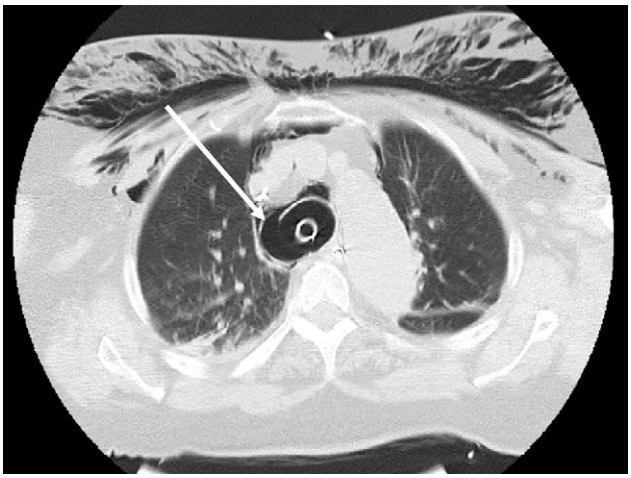

Figura 1 Rotura de pared posterolateral derecha de traquea.

A pesar de la baja incidencia de las roturas traqueales iatrogénicas postintubación, la alta morbimortalidad asociada hace que se deban extremar las precauciones para disminuir aún más su aparición. Son más frecuentes en intubaciones urgentes en las que se ha utilizado fiador, intentos repetidos de intubación, uso de tubos orotraqueales de doble luz y en alteraciones anatómicas de la traquea. Se deben sospechar cuando el paciente presente enfisema subcutáneo, neumotórax y/o neumomediastino, confirmándose mediante fibrobroncoscopia, ya que el TAC no siempre permite el diagnóstico de certeza. Algunos autores[3—5] indican la posibilidad de tratamiento conservador en pacientes estables y roturas pequeñas, aunque si existen datos de mediastinitis o existen dificultades para el manejo respiratorio del paciente se debe valorar la posibilidad de tratamiento quirúrgico. Una vez producidas es fundamental un diagnóstico precoz para disminuir la mortalidad asociada, que en las pocas series que existen en la literatura la sitúan hasta en un 45%.