Documento descargado de http://www.elsevier.es el 25/05/2013. Copia para uso personal, se prohíbe la transmisión de este documento por cualquier medio o formato.

Endocrinol Nutr. 2011;**58(3)**:143—147

ENDOCRINOLOGÍA Y NUTRICIÓN

www.elsevier.es/endo

CARTAS CIENTÍFICAS

Adenopatía metastásica de un microcarcinoma tiroideo, diagnóstico final de un supuesto paraganglioma

Metastatic adenopathy from a thyroid microcarcinoma: final diagnosis of a presumed paraganglioma

Sr. Editor:

Mujer de 29 años, que consulta por una tumoración en la región cervical latero-posterior izquierda, indolora y móvil. Sin clínica acompañante, sin antecedentes personales ni familiares de interés. La paciente aportaba tomografía computerizada (TC) cervical donde se evidenciaba una lesión de 4 x 3 x 3 cm lateral a los vasos cervicales con plano graso respetado, que captaba contraste y presentaba un aspecto homogéneo, con pedículo vascular en su porción superior, sospechoso de paraganglioma, sin alteraciones tiroideas ni adenopatías cervicales (fig. 1). En el estudio analítico presentaba bioquímica, hemograma y función tiroidea normales; concentraciones urinarias de adrenalina inferior a 2 mcg/24 h (VN inferior a 20 mcg/24 h), noradrenalina: 486 mcg/24 h (VN inferior a 80 mcg/24 h), dopamina 95,4 mcg/24 h (VN inferior a 400 mcg/24 h), metanefrinas totales 223,2 mcg/24 h (VN 170-700 mcg/24 h), normetanefrina 144 mcg/24 h (VN 105-354 mcg/24 h) y metanefrina 792 mcg/24 h (VN 74-297 mcg/24 h). Ante la sospecha de paraganglioma se realizó una gammagrafía con meta-yodo-bencilguanidina con bloqueo tiroideo previo con yoduro potásico, en la que no había captación patológica; y gammagrafía con ^{111}In-pentreótido (Octreoscan®) donde se apreciaba un acúmulo focal anómalo a nivel laterocervical izquierdo (periretroclavicular) compatible con paraganglioma que expresaba receptores de somatostatina (fig. 2). Se realizó ecodoppler de troncos supraaórticos que evidenció una masa laterocervical izquierda, lateral al paquete vascular, intensamente vascularizada en su base, de 30 x 28 x 42 mm. Se realizó resección de la tumoración por cirugía vascular con anatomía patológica informada como ganglio de 3,5 x 3 cm con metástasis de carcinoma papilar de tiroides. Se decidió tiroidectomía total y resección ganglionar del compartimiento central con diagnóstico de carcinoma papilar de 0,8 x 0,6 cm, variante folicular, con áreas de células altas que afectaba a istmo en su unión con el lóbulo izquierdo, y un ganglio de los seis extirpados con metástasis de dicho carcinoma (T1N1M0). Posteriormente a la cirugía, se detectó captación a nivel de lecho tiroideo en el rastreo con yodo 131 (^{131}I), se hizo tratamiento ablativo con 100 mCi de ^{131}I, evolucionando con tiroglobulina indetectable y sin captaciones patológicas en el rastreo con ^{131}I al año de la intervención.

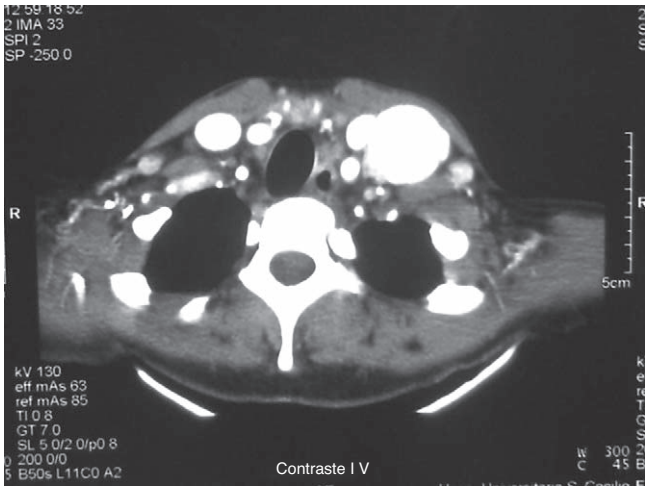

Figura 1 TAC cervical con contraste.

Este caso clínico muestra la presentación atípica de un microcarcinoma papilar de tiroides variante folicular detectado por la presencia de una metástasis ganglionar cervical con captación en la gammagrafía con ^{111}In-pentreótido que inicialmente sugería un probable paragangiloma.

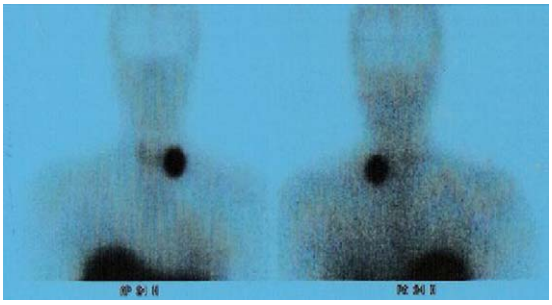

Figura 2 Gammagrafía con ^{111}In-pentreótido (Octreoscan®).

1575-0922/$ – see front matter © 2010 SEEN. Publicado por Elsevier España, S.L. Todos los derechos reservados.

Documento descargado de http://www.elsevier.es el 25/05/2013. Copia para uso personal, se prohíbe la transmisión de este documento por cualquier medio o formato.

El microcarcinoma tirodeo (MCT) ha sido definido, como todo cáncer de tiroides de diámetro igual o menor a 10 mm, habitualmente de tipo papilar. Las guías para el manejo de nódulos tiroideos y del cáncer diferenciado de tiroides (CDT) de la Asociación Americana de Tiroides refieren que los nódulos pequeños raramente presentan metástasis a distancia (10-20%), y por ello, en pocas ocasiones sería necesario realizar punción aspiración con aguja fina a nódulos menores de 1 cm de diámetro, excepto que en la ecografía presentaran características sugerentes de malignidad, historia en familiar de primer grado de carcinoma tiroideo, historia personal de radiación en cabeza y cuello, hemitiroidectomía previa con descubrimiento de microcarcinoma en la pieza quirúrgica, captación a nivel tiroideo con tomografía por emisión de positrones con fluordesoxiglucosa-F^{18} (PET-^{18}FDG), neoplasia endocrina múltiple o adenopatías cervicales[1]. En nuestro caso la paciente presentaba una lesión cervical muy vascularizada posiblemente compatible con paraganglioma y en el TC no se encontró nódulo tiroideo, motivo por el cual no realizamos punción de ésta ni del tiroides.

La gammagrafía con ^{111}In-pentetreótido es una técnica de imagen molecular que utiliza un análogo sintético de somatostina, el octreótido, unido a un radiotrazador (Indio 111) de manera que permite una imagen gammagráfica que pone en evidencia tejidos que expresan receptores de somatostina. Esta técnica ha demostrado su utilidad en tumores de cabeza y cuello, en particular carcinoma medular y de células de Hürthle tiroideos, paragangliomas, carcinoma de células de Merkel y estesioneuroblastoma; pero no se utiliza habitualmente en el estudio prequirúrgico de CDT. Grupos de investigadores han reportado el uso de la gammagrafía con ^{111}In-pentreótido para la detección de enfermedad residual o recurrente en CDT[2]. El porcentaje de pacientes con captación positiva al octreótido pero no al ^{131}I varió según los diferentes estudios entre el 19 y el 100%, aunque en la mayoría fue superior al 50%[3]. En un estudio comparativo en pacientes con CDT metastásico, la gammagrafía con ^{111}In-pentreótido demostró una sensibilidad no superior al PET-^{18}FDG y técnicas radiológicas convencionales en la detección de las lesiones tumorales[4]. Es posible, que futuros estudios contribuyan a definir el rol de esta técnica en la estadificación del carcinoma diferenciado de tiroides.

La captación de octreótido radiomarcado por los carcinomas tiroideos, abrió la posibilidad del uso de la radioterapia con análogos de somatostatina radiomarcados como alternativa en tumores que no responden a las terapéuticas convencionales. Esta posibilidad fue explorada en particular en el carcinoma tiroideo metastásico progresivo o recurrente, sin respuesta al ^{131}I por desdiferenciación tumoral[3,5,6]. Así, los estudios clínicos y pre-clínicos utilizando como análogos radiomarcados ^{90}Y-DOTA-TOC y ^{177}Lu-DOTA-TATE han mostrado resultados prometedores en tumores neuroendocrinos abriendo una nueva alternativa terapéutica para los casos refractarios a ^{131}I, aunque su uso terapéutico es aún controvertido y deberá ser contrastada en futuros estudios clínicos[7].

En conclusión, el caso clínico expuesto describe una presentación clínica atípica de un microcarcinoma diferenciado de tiroides descubierto tras el diagnóstico anatomopatológico de una metástasis ganglionar que captaba en la gammagrafía con ^{111}In-pentreótido e ilustra el potencial rol de los análogos de somatostatina radiomarcados en la estadificación y terapéutica de este tipo de tumores en el futuro.

Bibliografía

1. Cooper D, Doherty G, Haugen B, Kloos R, Lee S, Mandel S, et al. Revised American Thyroid Association Management Guidelines for Patients with Thyroid Nodules and Differentiated Thyroid Cancer. The American Thyroid Association (ATA) Guidelines Taskforce on Thyroid Nodules and Differentiated Thyroid Cancer. Thyroid. 2009;19:1167—214.
2. Görges R, Kahaly G, Muller-Brand J, Mäcke H, Roser HW, Bockisch A. Radionuclide-labeled somatostatin analogues for diagnostic and therapeutic purposes in nonmedullary thyroid cancer. Thyroid. 2001;11:647—59.
3. Teunissen JJ, Kwekkeboom DJ, Krenning EP. Staging and treatment of differentiated thyroid carcinoma with radiolabeled somatostatin analogs. Trend Endocrinol Metab. 2006;17:19—25.
4. Sarlis NJ, Gourgiotis L, Guthrie LC, Galen B, Skarulis MC, Shawker TH, et al. In-111 DTPA-octreotide scintigraphy for disease detection in metastatic thyroid cancer comparison with F-18 FDG positron emission tomography and extensive conventional radiographic image. Clin Nucl Med. 2003;28:208—17.
5. Robbins RJ, Hill RH, Wang GW, Macapinlac HH, Larson SM. Inhibition of metabolic activity in papillary thyroid carcinoma by a somatostatin analogue. Thyroid. 2000;10:177—83.
6. Krantic S. Peptides as regulators of the immune system: emphasis on somatostatin. Peptides. 2000;21:1941—64.
7. Kwekkeboom DJ, Mueller-Brand J, Paganelli G, Anthony LB, Pawels S, Kvols LK, et al. Overview of results of peptide receptor radionuclide therapy with 3 radiolabeled somatostatin analogs. J Nucl Med. 2005;46 Suppl 1:S62—6.

Mariela Varsavsky, María Cortés Berdonces*, Guillermo Alonso, Antonia García Martín y Manuel Muñoz Torres

Servicio de Endocrinología y Nutrición, Hospital Universitario San Cecilio, Granada, España

* Autor para correspondencia.
Correo electrónico: mcberdonces@hotmail.com (M. Cortés Berdonces).

doi:10.1016/j.endonu.2010.10.009