Documento descargado de http://www.elsevier.es el 20/05/2013. Copia para uso personal, se prohíbe la transmisión de este documento por cualquier medio o formato.

Cartas al director

Evisceración vaginal

Sr. Director:

La evisceración vaginal es una urgencia quirúrgica infrecuente, asociada en muchas ocasiones a cirugía vaginal previa en mujeres posmenopáusicas, habiéndose descrito únicamente alrededor de 60 casos hasta la actualidad[1]. Presentamos un nuevo caso con objeto de llamar la atención sobre esta rara aunque grave entidad, destacando los factores etiopatogénicos que se le asocian, así como el tratamiento de la misma.

Mujer de 68 años que acudió al servicio de urgencias por salida espontánea del paquete intestinal a través de la vagina desde hacía una hora y coincidente con esfuerzo al orinar, acompañándose de dolor local y náuseas sin vómitos. Entre los antecedentes personales destacaban intolerancia al gluten, osteomalacia con osteopenia, cirugía de cataratas, histerectomía con doble anexectomía por adenocarcinoma de endometrio y radioterapia postoperatoria hacía 15 años, así como reparación de evisceración vaginal mediante laparotomía infraumbilical y cierre primario del defecto mediante sutura hacía 11 años. En la exploración destacaba una evisceración vaginal masiva de asas de intestino delgado sin signos de complicación (fig. 1). Las pruebas complementarias fueron normales, salvo la radiografía de abdomen, en la que se apreciaban valores hidroaéreos en las asas del intestino delgado. La paciente fue intervenida mediante laparotomía media infraumbilical, comprobándose la viabilidad de las asas intestinales. Se practicó cierre de la cúpula vaginal y reparación del suelo pélvico mediante colocación de malla de Marlex. En el postoperatorio la paciente presentó íleo paralítico e infección de la herida quirúrgica, siendo dada de alta 20 diás después. Al año de la intervención la paciente se encuentra asintomática.

La evisceración vaginal es una entidad excepcional, en la que el íleon es la víscera que con mayor frecuencia se hernia, habiéndose descrito, aunque en mucha menor medida, casos de salida de epiplón, apéndices epiploicos, y trompa de Falopio[2]. Aunque el factor más habitual asociado a su aparición es el hipoestrogenismo en mujeres posmenopáusicas, es común encontrar en este tipo de pacientes antecedentes de cirugía vaginal y presencia de enterocele, sugiriendo en este sentido una alteración del suelo pélvico. En menor medida se asocian a ella la irradiación previa y la histerectomía abdominal. Sin embargo, es importante distinguir la que tiene lugar en mujeres premenopáusicas, asociadas de forma habitual a una causa aguda traumática debido al coito, cirugía o cuerpos extraños[1]. El caso que presentamos se encuentra dentro del grupo de mujeres posmenopáusicas con antecedentes de cirugía ginecológica e irradiación postoperatoria.

El tratamiento de la evisceración vaginal es lógicamente quirúrgico y urgente, y la vía de elección depende de la viabilidad de la estructura herniada y de la calidad de la pared vaginal. La más utilizada, con algo menos del 60% es la abdominal, seguida de la transvaginal y la mixta[3]; esta última permite un mejor manejo de las vísceras implicadas en la evisceración y de los tejidos vecinos[2]. Otro principio básico en el tratamiento de esta entidad es la resolución del defecto del suelo pélvico que pudo haber contribuido a la evisceración. La reparación con malla de la anomalía ha de resultar en principio más efectiva que el cierre primario. La elección de una reparación definitiva primaria o en un segundo tiempo hasta la resolución del cuadro inflamatorio depende de la situación de los tejidos y de la experiencia del cirujano[4-7].

No obstante, la prevención de los posibles factores desencadenantes y asociados, como las alteraciones a nivel de la bóveda vaginal tras cirugías repetidas que acortan o alteran el eje vaginal, los defectos no identificados del suelo pélvico y el hipoestrogenismo, reviste una gran importancia[1].

Fig. 1. Evisceración de asas de intestino delgado a través de la vagina.

J. Perea García, F. Muñoz Jiménez, E. del Valle Hernández, M. Calvo Serrano, M.L. de Fuenmayor y F. Turégano Fuentes

Unidad de Coloproctología. Servicio de Cirugía General y del Aparato Digestivo I. Hospital General Universitario Gregorio Marañón. Madrid.

Bibliografía

1. Kowalski LD, Seski JC, Timmins PF, Kanbour AI, Kunschner AJ, Kanbour-Shakir A. Vaginal evisceration: presentation and management in postmenopausal women. J Am Coll Surg 1996; 183: 225-229.

(*Cir Esp* 2001; 69: 85-86)

Documento descargado de http://www.elsevier.es el 20/05/2013. Copia para uso personal, se prohíbe la transmisión de este documento por cualquier medio o formato.

2. Ginsberg DA, Rovner ES, Raz S. Vaginal evisceration. Urology 1998; 51: 128-129.
3. Virtanen HS, Ekholm E, Kiilholma PJ. Evisceration intestinal after enterocele repair: a rare complication of vaginal surgery. Int Urogynecol J Pelvic Floor Dysfunct 1996; 7: 344-347.
4. Fox PF, Kowalczyk AS. Ruptured enterocele. Am J Obstet Gynecol 1971; 111: 592-593.
5. Friedel W, Kaiser IH. Vaginal evisceration. Obstet Gynecol 1975; 45: 315-319.
6. Rolf BB. Vaginal evisceration. Am J Obstet Gynecol 1970; 107: 369-375.
7. Powell JL. Vaginal evisceration following vaginal hysterectomy. Am J Obstet Gynecol 1973; 115: 276-277.

Valor diagnóstico de la procalcitonina en la colecistitis aguda litiásica

Sr. Director:

La colecistitis aguda litiásica es una grave enfermedad cuya etiología es la impactación de un cálculo en el cístico o en el infundíbulo de la vesícula. Su diagnóstico, basado en la clínica, analítica y radiología, es habitualmente de fácil realización; sin embargo, existe una pequeña proporción de pacientes de dudoso diagnóstico ecográfico, en los que la presencia de una hiperamilasemia (< 3 desviaciones estándar) puede ser origen de confusión con una pancreatitis aguda[1], retardando la intervención quirúrgica y ensombreciendo el pronóstico.

El objetivo de nuestra comunicación ha sido evaluar el valor diagnóstico de la procalcitonina en la colecistitis aguda litiásica en el día de admisión del enfermo, como parámetro de diferenciación con la pancreatitis aguda.

Once pacientes con una edad media de 69 años (rango, 51-84) fueron ingresados en nuestro servicio por presentar dolor abdominal de menos de 24 h de evolución; 9 eran mujeres y 2 varones. La ecografía realizada al ingreso reveló una colelitiasis y dudosos signos de colecistitis aguda. El recuento leucocitario medio fue de 13.900 leucocitos, la bilirrubina total 1,6 mg/dl y la amilasa 842 U/l. Para la cuantificación de la procalcitonina, las muestras de suero sanguíneo extraídas fueron congeladas a –70 °C para su posterior determinación. Todos los pacientes fueron intervenidos quirúrgicamente por vía laparoscópica, practicándoseles una colecistectomía, confirmando la anatomía patológica el diagnóstico de colecistitis aguda. Como grupo control hemos analizado a 11 pacientes diagnosticados por TC de pancreatitis aguda de mediana gravedad, con unas características clínicas similares al grupo de colecistitis aguda. El recuento leucocitario fue de 10.000 leucocitos, la bilirrubina total de 1,4 mg/dl y la amilasa de 1.036 U/l.

En la figura 1 se comparan las determinaciones séricas de bilirrubina total, amilasa, procalcitonina y recuento leucocitario en ambos grupos de pacientes. La procalcitonina está claramente elevada sobre el valor normal de 0,5 ng/ml en los enfermos con colecistitis aguda, con un valor medio de 4,6 ng/ml, siendo de 0,4 ng/ml en el grupo control de pancreatitis aguda ($p < 0,01$). En los restantes parámetros analizados, las diferencias encontradas no han sido estadísticamente significativas (test de la χ^2).

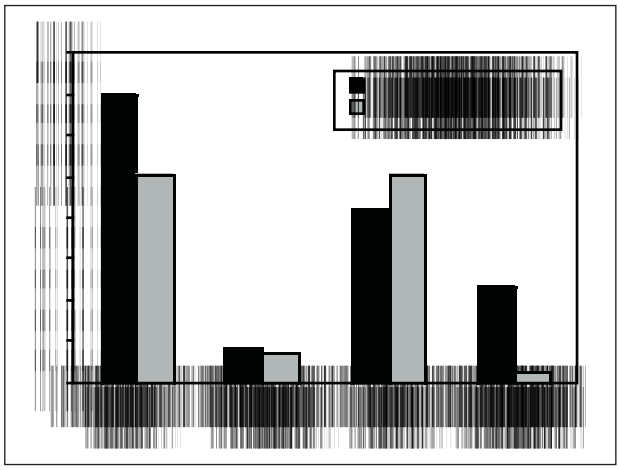

Fig. 1. Valor medio del recuento leucocitario, bilirrubina total, amilasa y procalcitonina el día de admisión del paciente.

La diferenciación desde el inicio de la enfermedad entre una colecistitis aguda litiásica y una pancreatitis aguda es de extraordinaria importancia[2]. La colecistitis aguda precisa un tratamiento quirúrgico urgente[3], mientras que en la actualidad existe consenso de que la colecistectomía laparoscópica debe ser efectuada 5-6 días después del inicio de una pancreatitis aguda de leve o moderada gravedad. En 1997 Ballestra-López et al[4] informaron de unos índices de mortalidad del 0% y morbilidad del 9,4% en pacientes intervenidos de colecistectomía laparoscópica una semana después del inicio de una pancreatitis de mediana gravedad, mortalidad y morbilidad que experimentan un sustancial incremento si la intervención quirúrgica se efectúa precozmente[5].

La procalcitonina, como marcador de la infección bacteriana[6], puede ser extremadamente útil para seleccionar a aquellos pacientes que aun presentando una hiperamilasemia, deben ser diagnosticados de colecistitis aguda litiásica, beneficiándose de una colecistectomía laparoscópica el día de admisión hospitalaria.

C. Gutiérrez de la Peña, A. Ruiz Robles, R. Márquez Platero, F. García Molina, B. Ortegón Castellanos, E. Domínguez-Adame y J. Medina Díez

Servicio de Cirugía. Hospital del SAS. Jerez de la Frontera. Cádiz.

Bibliografía

1. Albarracín A, Candel MF, Ródenas J, Carrión F, Pérez Montesinos JM, Ballester A et al. Manejo terapéutico de las colecistitis agudas. Experiencia en 175 casos. Cir Esp 1994; 55: 372-374.
2. Brunkhorst FM, Eberhard OK, Brunkhorst R. Early identification of biliary pancreatitis with procalcitonin. AJG 1998; 93: 1191-1192.
3. Del Rey Moreno A, Suescun García R, Martínez Ferriz A, Espadas Padial B, Sanz Chinesta M, Hernández Carmona J et al. Resultados del abordaje laparoscópico en la colecistitis aguda. Cir Esp 1999; 65: 310-313.

(*Cir Esp* 2001; 69: 86-87)

Documento descargado de http://www.elsevier.es el 20/05/2013. Copia para uso personal, se prohíbe la transmisión de este documento por cualquier medio o formato.

4. Ballestra-López C, Bastida-Vila X, Bettonica-Larrañaga C, Zaraca F, Catarci M. Laparoscopic management of acute biliary pancreatitis. Surg Endosc 1997; 11: 718-721.
5. Mai G, Baer HU, Uhl W, Müller CH, Büchler MW. Timing of laparoscopic cholecystectomy in acute biliary pancreatitis. En: Büchler MW, Uhl W, Friess H, editores. Acute pancreatitis. Novel concepts in biology and therapy. Berlín: Blackwell Science, 1999; 377-386.
6. Rothenburger M, Markewitz A, Lenz T, Kaulbach HG, Marohl K, Kuhlmann WD et al. Detection of acute phase response and infection. The role of procalcitonin and C-reactive protein. Clin Chem Lab Med 1999; 37: 275-279.

Muñón apendicular. Una causa infrecuente de absceso del psoas

Sr. Director:

Los abscesos del psoas fueron descritos por primera vez por Mynter[1] en 1881 utilizando el término de "psoitis" primaria y secundaria. Los abscesos primarios son más frecuentes (75%) que los secundarios, llegando a considerarse patología endémica de países subdesarrollados y tropicales[1,2]. Se intentó relacionar con un origen traumático[3], lo cual no siempre fue posible; en los últimos años, su incidencia se ha visto incrementada en relación con estados de disminución de la inmunidad, adicción a drogas por vía parenteral, diabetes, etilismo crónico, insuficiencia renal crónica, lupus, etc.[4,5], encontrándose *Staphylococcus aureus* como el principal germen causal responsable (90%)[2,5].

Por lo que respecta a los abscesos secundarios, ha cambiado mucho la etiología, ya que mientras en la primera mitad del siglo XX su origen era tuberculoso[1], en la actualidad los abscesos secundarios se deben en una gran mayoría a enfermedades de contigüidad, siendo las causas más frecuentes las de origen digestivo; el 80% de los gérmenes aislados son de origen entérico[1]. Recientemente, hemos tenido la oportunidad de tratar un absceso de psoas de origen digestivo, cuya causa consideramos excepcional.

Se trataba de un varón de 14 años remitido a urgencias por dolor en cadera derecha de 7 días de evolución, que se intensificaba con los movimientos y mejoraba con la flexión de la cadera derecha, sin antecedente traumático. En sus antecedentes personales destacaba: intervención de hernia inguinal izquierda en el primer año de vida, epifisiólisis astragalina a los 3 años y apendicectomía a los 9 años. En la exploración física: dolor selectivo en cresta ilíaca derecha con movilidad de la extremidad inferior derecha conservada. La radiografía simple de abdomen y pelvis fue normal, así como el hemograma y sistemático de orina. Fue dado de alta con el diagnóstico de dolor de tipo mecánico. A los 10 días volvió de nuevo a urgencias por persistencia del dolor desde el alta, que ahora localizaba en la zona lumbar, intensificado en los últimos 2 días; se acompañaba de una tumoración dolorosa sobre la cresta ilíaca derecha y adoptaba una postura antiálgica con el muslo derecho flexionado. En la exploración física destacaba: palidez cutaneomucosa, temperatura de 38,2 °C, orofaringe normal, auscultación cardiopulmonar normal, abdomen blando y depresible, no doloroso. Percusión renal derecha positiva. Masa por encima de la cresta ilíaca derecha, fluctuante, de 6 × 6 cm, muy dolorosa y sin signos inflamatorios. En los estudios complementarios: hemograma 17.000 leucocitos sin desviación izquierda, discreta anemia microcítica, coagulación y bioquímica sanguínea normal. Ecografía: hígado, vesícula, bazo, páncreas y ambos riñones normal. Colección fluida en región lumbar derecha baja, que disecaba planos musculares por encima de la cresta ilíaca. TC: en el vacío derecho existía una masa heterogénea con nivel hidroaéreo superior que adquiría morfología de reloj de arena extendiéndose por dentro y por fuera de la pala ilíaca, cuya densidad podría corresponder a un absceso; medía aproximadamente 5,5 cm el diámetro anteroposterior y 7,5 cm el transversal (fig. 1A). Se procedió a drenaje quirúrgico bajo anestesia local, extrayendo abundante material purulento, y se dejó drenaje de Penrose. Se asoció tratamiento antibiótico con amoxicilina-ácido clavulánico. En el cultivo del pus crecieron *E. coli* y *Streptococcus milleri*. La evolución fue buena desapareciendo la sintomatología. Una ecografía de control informó como normal, así como un enema opaco, por lo que se decidió seguimiento en consultas externas. Reingresó 7 días después por dolor lumbar y abdominal generalizado, vómitos y fiebre de varias horas de evolución. La exploración reveló un paciente pálido, afectado, con temperatura de 38,1 °C, postura antiálgica

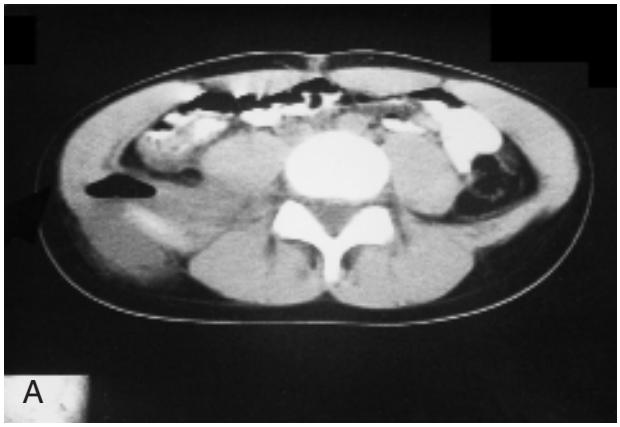

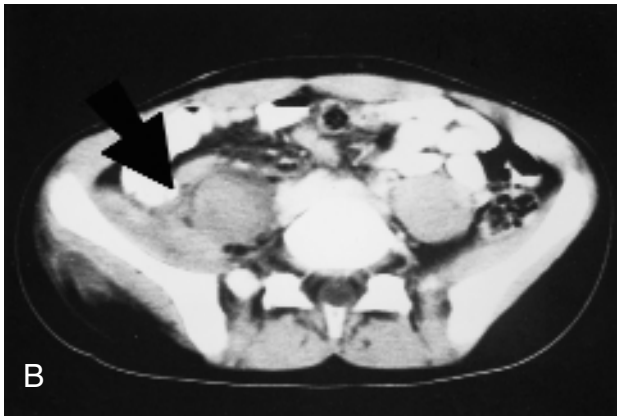

Fig. 1: A) TC en la que se observa el nivel aéreo, sobre pala ilíaca derecha. B) TC en la que se puede apreciar el aumento de tamaño del músculo psoas y la presencia de gas en su espesor.

(*Cir Esp* 2001; 69: 87-88)

Documento descargado de http://www.elsevier.es el 20/05/2013. Copia para uso personal, se prohíbe la transmisión de este documento por cualquier medio o formato.

con ambas rodillas flexionadas. El abdomen presentaba dolor generalizado a la palpación, más intenso en el hemiabdomen derecho. Hemograma: 18.000 leucocitos (14 cayados), 11 g de hemoglobina, tasa de factores de 65%. TC: extenso absceso retroperitoneal que se extendía desde el polo inferior del riñón derecho, por el espacio pararrenal posterior hasta la región glútea, infiltrando el músculo psoas y el cuadrado lumbar. Mínima cantidad de líquido intraperitoneal (fig. 1B). Se realizó laparotomía urgente, encontrando un retroperitoneo abombado, debido a un gran absceso en dicha localización. El íleon terminal y el ciego estaban firmemente adheridos al peritoneo posterior; al despegarlo se encontró un muñón apendicular abierto al retroperitoneo. Se procedió a invaginación del mismo, limpieza de cavidad y drenajes de Penrose. El tratamiento quirúrgico se complementó con amoxicilina-ácido clavulánico, gentamicina y metronidazol. A las 48 h y por persistencia de la fiebre, se realizó una nueva TC, que objetivó líquido en retroperitoneo, procediéndose a drenaje del mismo, siendo en esta ocasión material serohemático. En el cultivo se aisló *Streptococcus milleri*. La evolución desde entonces ha sido buena, hasta el alta 15 días después de la intervención. Los controles en consultas, incluyendo TC, son normales.

El absceso del psoas es una entidad infrecuente en la práctica habitual; de hecho, el médico pocas veces piensa en él como primer diagnóstico. A esto se puede añadir que la sintomatología es variable, ya que la tríada que describen algunos autores (dolor abdominal, fiebre y flexión de la cadera), no siempre está presente. La tumoración fluctuante en el flanco se observa con cierta frecuencia, sobre todo en los primarios. La metodología diagnóstica incluye, en primer lugar, la ecografía, por su gran accesibilidad, si bien sólo presenta una especificidad diagnóstica en torno al 45%. Por el contrario, la TC presenta una alta especificidad, alrededor del 100%[6], y además permite el drenaje percutáneo dirigido[7,8]. Las principales causas de absceso secundarios de psoas en la actualidad son las digestivas, destacando la enfermedad de Crohn[9] con cifras de hasta un 60%, según los autores, sobre todo americanos[10]. En algunas publicaciones nacionales hay mayor incidencia de esta complicación en relación con la apendicitis[1,11-13] que con la enfermedad inflamatoria intestinal. Otras causas digestivas son divertículos y neoplasias[14]. En segundo lugar, se encuentra la patología ósea (10%) y el porcentaje restante se reparte entre causas urológicas, tuberculosis, brucelosis, actinomicosis y otras más raras[4]. Hemos revisado la bibliografía de los últimos 10 años encontrando, sólo en MEDLINE, más de 100 publicaciones, y no hemos encontrado ningún caso en el que el responsable del proceso fuera el muñón apendicular. Todos los casos que encontramos en relación con el apéndice cecal correspondían a apendicitis agudas evolucionadas, no diagnosticadas. Sólo hemos registrado un caso de absceso retroperitoneal a los 4 meses de una apendicectomía, y aunque la relación con el episodio de apendicitis aguda es clara, no se relaciona con el muñón apendicular, sino más bien como una complicación tardía[11].

Los cultivos realizados en el material extraído de estos abscesos siempre implican a varios gérmenes polimicrobianos[5], de ahí que se aconseje la utilización de más de un fármaco. En los abscesos secundarios a enfermedad digestiva estará indicado usar antibióticos activos frente a anaerobios (clindamicina, metronidazol, cefoxitina y carbapenémicos)[1].

El tratamiento incluye, siempre, el drenaje del absceso, aunque en los primarios suele ser suficiente realizarlo de forma percutánea, guiada por TC, está indicado el drenaje quirúrgico[15,16], principalmente cuando el absceso primario es muy grande o multiloculado, recomendándose en todos los casos mantener el drenaje de forma prolongada[17] y realizar lavados a su través. La antibioterapia asociada y prolongada es parte importante en el tratamiento.

En los abscesos secundarios, además del drenaje, es fundamental el tratamiento de la causa y, en los de origen digestivo, se impone el tratamiento quirúrgico de la misma. En estos casos hay que mantener el drenaje varias semanas, realizando lavados, y apoyarse también en el tratamiento con más de un antibiótico, ya que en el cultivo rara vez se encuentra un solo germen. En las series revisadas, hasta un 40%[10] precisan una segunda intervención. Actualmente, la evolución de la enfermedad, gracias a las técnicas de imagen y al desarrollo de la industria farmacológica, es buena y la mortalidad ha disminuido del 40 hasta el 10-2,5% para abscesos primarios, mientras que en las secundarias ronda en los mejores casos el 20%[1]. Las causas más frecuentes de muerte son la sepsis y las trombosis venosas profundas, y suele ocurrir en pacientes con otras enfermedades añadidas[4].

Por último, cabe manifestar que para una buena evolución de un paciente con un absceso de psoas, se deben tener presentes las siguientes premisas: sospecha clínica, drenaje del absceso, adecuada y prolongada cobertura antibiótica, tratamiento de la causa, y mantenimiento del drenaje haciendo lavados[10].

I. García Bear*, R.F. Baldonedo Cernuda*, J.I. Jorge Barreiro, M.D. Macías Robles*** y J.A. Álvarez Pérez***

*FEA del Servicio de Cirugía General. **Jefe de Servicio de Cirugía General. ***FEA del Servicio de Urgencias. Hospital San Agustín. Avilés.

Bibliografía

1. Pigrau Serrach C, Pahissa Berga A. Absceso de psoas: ¿una enfermedad enigmática? Med Clin (Barc) 1990; 95: 456-458.
2. Salinas Sánchez AS, Pastor Guzmán JM, Martínez Martín M, Beltrán Pedrero JM, Cañamares Pabolaza L, López García S et al. Abscesos primarios del psoas. Aportación de tres casos y revisión de la literatura. Actas Urol Esp 1991; 15: 553-560.
3. Verdú Martínez M, Napal Lecumberri S, Kilani Elmasari S, Gómez Cisneros S, Monsalve Rodríguez M, García Alonso J. Abscesos retroperitoneales. A propósito de dos casos. Arch Esp Urol 1992; 45: 1029-1031.
4. Conde Redondo C, Estébanez Zarranz J, Rodríguez Toves A, De Castro Olmedo C, Camacho Parejo J, Amo García A et al. Absceso primario de psoas a propósito de un caso. Actas Urol Esp 1999; 23: 374-378.
5. Tabet J, Tragona EM, Moreno A, Trias M. Absceso de psoas como primera manifestación de un tumor apendicular. Med Clin (Barc) 1996; 106: 556-557.
6. Cordoba J, Pigrau C, Pahissa A, Almirante B, Gasser J, Martínez Vázquez JM. Absceso de psoas. Utilidad diagnóstica y terapéutica de la ecografía y de la tomografía computarizada. Med Clin (Barc) 1992; 99: 568-570.
7. Jiménez Lozano H, Pérez González E, García Cantera JM, Pastor Valbuena A, Herrero Redondo M. Absceso pararrenal posterior como complicación tardía de una apendicitis. Presentación de un caso. Cir Esp 1999; 66: 167-169.
8. González Tuero J, Pérez Lacort L, Fernández Madrigal F. Los abscesos piógenos del psoas. Actas Urol Esp 1988; 6: 453-456.
9. Montero Sánchez M, Gómez Tellado M, Méndez Gallart R, Vela Nieto D, País Piñeiro E, Ríos Tallón J et al. Ureterohidronefrosis secundario a absceso apendicular. Arch Esp Urol 1997; 50: 972-975.
10. Procaccino JA, Lavery IC, Fazio VW, Oakley JR. Psoas abscess: difficulties encounted. Dis Colon Rectum 1991; 34: 784-789.

Documento descargado de http://www.elsevier.es el 20/05/2013. Copia para uso personal, se prohíbe la transmisión de este documento por cualquier medio o formato.

11. Moreno Lanz C, Rico Selas P, Jiménez Romero C, Manzanera Díaz M, Georgen M, Moreno González E. Veintidós casos de abscesos retroperitoneales como complicación de patología intraperitoneal. Cir Esp 1996; 59: 303-306.
12. Osorio D, García Caballero M, Gómez Bujedo L, Vara Thorbeck C. Absceso perirrenal secundario a apendicitis de localización intra y retroperitoneal. Cir Esp 1992; 52: 59-62.
13. Álvarez Sánchez JA, Fernández Lobato R, Limones M, Pérez de Lucía G, Maillo C, Moreno Azcoita M. Absceso retroperitoneal secundario a apendicitis perforada. Cir Esp 1993; 53: 305-308.
14. Marchena Gómez J, Ruiz de la Cuesta E, Nogues Ramia E, Cabrero Acosta A. Absceso retroperitoneal como forma de presentación de un tumor carcinoide apendicular. Cir Esp 1999; 65: 272-273.
15. Villa Anes M, Ruiz Pérez A, Alonso Casas F, Villar Sordo V. Absceso de psoas derecho coexistente con oligoartritis séptica. Med Clin (Barc) 1993; 101: 559.
16. Toral Revuelta JR, Llobel Seguí G, Peralba Vaño JJ, Martínez Ruiz M. Absceso de psoas asociado a osteomielitis vertebral y a bacteriemia por bacteroides. Med Clin 1994; 102: 597-598.
17. Tomás Gómez AJ, Méndez Martínez M, Ballester Moreno A, López Saez RC. Absceso primario de psoas. Cir Esp 1998; 64: 502-503.

Absceso esplénico: aportación de un nuevo caso

Sr. Director:

El absceso esplénico constituye una entidad poco frecuente pero de relevante importancia por su mortalidad, atribuida a un diagnóstico tardío debido fundamentalmente a la ausencia de síntomas y signos específicos en más de la mitad de los casos[1]. La mortalidad de los pacientes no tratados se aproxima al 100% por lo que la sospecha clínica es fundamental para conseguir un diagnóstico certero y consecuentemente realizar de forma precoz un tratamiento curativo, con lo que podemos disminuir la mortalidad a un 10%[2]. Presentamos un nuevo caso de esta entidad.

Mujer de 71 años, con antecedentes de diabetes mellitus tipo 1 e intervenida de hidatidosis hepática hacía varios años. Por cardiopatía isquémica con enfermedad grave de dos vasos se realizó revascularización aortocoronaria con injerto de arteria mamaria izquierda, siendo dada de alta sin incidencias a los 13 días de la intervención. Reingresó 5 días más tarde por fiebre, dolor en hemitórax izquierdo y molestias abdominales difusas. Las pruebas complementarias iniciales demostraron leucocitosis con desviación izquierda en el sistemático de sangre, nitritos positivos y bacteriuria en el sedimento urinario, derrame pleural izquierdo en la radiografía de tórax y ecocardiograma sin alteraciones significativas. Se realizó toracocentesis evacuadora y se instauró tratamiento antibiótico, mejorando progresivamente. Previo a la conclusión del ciclo antibiótico y antes del alta reapareció el cuadro febril acompañado de franco dolor en hipocondrio izquierdo, por lo que se realizó ecografía abdominal que evidenció esplenomegalia con lesión heterogénea de 7 × 5,3 cm, de contornos mal definidos localizada en polo inferior. La TC abdominal (fig. 1) confirmó dicha lesión. El crecimiento de *Staphylococcus aureus* coagulasa positivo en los hemocultivos y las pruebas de imagen confirmaron el diagnóstico. Decidida la intervención quirúrgica, se encontró lesión sugerente de absceso esplénico con cápsula íntimamente adherida a peritoneo parietal, realizándose esplenectomía sin complicaciones y siendo dada de alta asintomática tras cumplir el ciclo de antibioterapia. El análisis histopatológico de la pieza fue informado de infarto isquémico esplénico abscesificado.

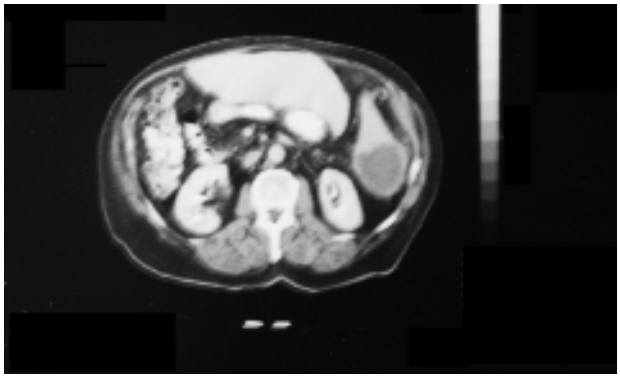

Fig. 1. TC abdominal donde se evidencia lesión esplénica.

En la actualidad, los abscesos esplénicos según su patogenia, pueden clasificarse en cinco grupos: infección preexistente con diseminación hematógena, o por contigüidad, hemoglobinopatías como la anemia de células falciformes, quimioterapia sobre todo los esquemas empleados en la leucemia, y traumatismos[3]. Entre las causas más frecuentes de absceso esplénico por diseminación hematógena, la endocarditis parece ser la más frecuente[2], aunque también se han descrito en el curso de infecciones de vías urinarias, neumonías, apendicitis y diverticulitis[4]. Entre los microorganismos más corrientemente aislados predominan *Escherichia coli*, estafilococos, estreptococos y enterococos y menos frecuentemente *Salmonella*[4,5], *Clostridium*[6] y *Brucella*[7]. El absceso esplénico con origen en infecciones por contigüidad se ha descrito en patologías ulcerosas y neoplasias del estómago y/o del colon, así como en abscesos perihepáticos[2] y pancreatitis[8].

Las manifestaciones clínicas son generalmente insidiosas e inespecíficas siendo la fiebre el signo más frecuente seguido de molestias abdominales vagas[4]. En un tercio de los casos se manifiesta la tríada descrita por Sarr y Zuidema consistente en fiebre, dolor en el hipocondrio izquierdo y masa palpable a ese nivel[9].

Las pruebas complementarias más útiles en el diagnóstico son la ecografía, con una sensibilidad que se aproxima al 90%, y la TC, sensible entre el 95 y el 100% de los casos[10]. Ecográficamente suele visualizarse una lesión hipoecoica, de contornos más o menos irregulares, con refuerzo posterior, y ocasionalmente con ecos en su interior, lo que plantea el diagnóstico diferencial con hematomas, quistes, infartos y neoplasias[11]. El advenimiento de la ecografía Doppler color ha constituido un importante avance, ya que permite diferenciar los anteriores procesos al valorar diferencias de ecogenicidad, vascularización y tipo de flujo sanguíneo[12].

La TC abdominal es en la actualidad la prueba de elección para diagnosticar el absceso esplénico[2], posibilitando además su tratamiento mediante drenaje percutáneo, que puede ser el tratamiento de elección en caso de abscesos únicos, con acceso anatómico seguro, en pacientes que no toleren la cirugía o en aquellos que por su juventud se quiera evitar la esplenectomía[4,5]. En el resto, la terapéutica de elección, tal como se reali-

(*Cir Esp* 2001; 69: 89-90)

Documento descargado de http://www.elsevier.es el 20/05/2013. Copia para uso personal, se prohíbe la transmisión de este documento por cualquier medio o formato.

zó en nuestro caso, consiste en esplenectomía con antibioterapia postoperatoria[8].

M.P. García Rodríguez, O. Bonachía Naranjo, J. Lázaro González, M.L. Martín Esteban, T. Butrón Vila, J. García Borda, A. García Carranza, M. García Padrós, R. Ramos Martínez y M. Lomas Espadas

Servicio de Cirugía. Hospital Universitario 12 de Octubre. Madrid.

Bibliografía

1. Arazo P, Muñoz JR, Aguirre JR, Mur M, Pascual A, García Aranda A et al. Absceso esplénico. An Med Intern 1990; 7: 144-146.
2. De Górgolas M, Fernández Giusti A, Azofra J, Ezpeleta C, Barros C, Renedo G et al. Abscesos esplénicos: estudio clínico-microbiológico de quince casos. Rev Clin Esp 1991; 189: 278-282.
3. Phillips GS, Radosevich MD, Lipsett PA. Splenic Abscess. Arch Surg 1997; 132: 1331-1336.
4. Canora Lebrato J, Aguilar Martínez JL, Soto Mas J, Aranda Valle C, Rico Irles J. Absceso esplénico: presentación de un caso y revisión de la literatura. An Med Intern 1999; 16: 31-34.
5. Caballero P, Jiménez G, Ostiz S, Sánchez C, Cordero JL, Aizcorbe M. Absceso esplénico por *Salmonella*. Utilidad del drenaje percutáneo. Cir Esp 1998; 63: 228-229.
6. Robles P, García-Gallego F, De Alba J, García J, Domínguez FJ, Oliver JM. Endocarditis protésica y absceso esplénico causados por *Clostridium clostidiformis*. Rev Esp Cardiol 1997; 50: 360-362.
7. Calderón Amigo R, Corell Planalles R, Todolí Tomás G, Navarro Roldán J, Mor Gorrochategui C, Bertomeu Blanch F. Fístula esplenopleural secundaria a un absceso esplénico de origen brucelósico. Cir Esp 1998; 63: 318-320.
8. Villalba Ferrer F, Martí Cuñat E, Puche Pla J, Durán Bermejo MI, Bordallo Cortina A, Domingo del Pozo C et al. Absceso esplénico como complicación de una pancreatitis aguda. Cir Esp 1999; 66: 466-468.
9. Di Cataldo A, Trombatore G, Candiano C, Rodolico MS, Li Destri G, Licata A. Absceso esplénico. Rev Esp Enf Digest 1992; 81: 289-290.
10. Herman P, Oliveira e Silva A, Chaib E, D'Alburquerque LC, Pugliese V, Machado MCC et al. Splenic abscess. Br J Surg 1995; 82: 355.
11. Rendón Unceta P, Soria de la Cruz MJ, García Gullón C, Morales Ponce F. La ecografía en diagnóstico y tratamiento de los abscesos esplénicos. Rev Esp Enf Digest 1994; 85: 58-59.
12. Goerg C, Schwerk WB. Color Doppler imaging of focal splenic masses. Eur J Radiol 1994; 18: 214-219.

Distinción entre cáncer del margen anal y del canal anal

Sr. Director:

Quisiéramos añadir un comentario a la Carta al Director sobre consideraciones clinicoterapéuticas del cáncer de margen anal publicada en CIRUGÍA ESPAÑOLA[1] en julio de 2000, con la cual estamos fundamentalmente de acuerdo, pero consideramos conveniente insistir en la importancia de distinguir entre cáncer del margen anal y cáncer del canal anal por sus diferencias epidemiológicas, histológicas y pronósticas (se citan ambos en el primer párrafo de la carta y podría inducir a error).

El cáncer de margen anal es más frecuente en varones y el de canal anal en mujeres, como se cita en la carta referida. Dos tercios de los tumores anales son de canal anal. Los cánceres distales al margen anal asientan sobre epitelio escamoso estratificado queratinizado y hasta 5 cm del margen[2], y los de canal sobre las tres distintas porciones que se distinguen en éste: la más distal, de epitelio escamoso estratificado sin pelo (entre el margen anal y la línea dentada), la zona de transición, caracterizada por epitelio cúbico y glandular, 1-1,5 cm por encima de la línea dentada, y el epitelio columnar desde la zona de transición hasta el anillo anorrectal. La definición del margen proximal de los llamados tumores del margen anal ha variado en el tiempo. Los grupos del St. Mark's Hospital y Memorial Sloan-Kettering Cancer Center[3,4] clasificaban los tumores distales a la línea dentada como cánceres del margen anal. Sin embargo, la AJCC y la UICC[5], definen el margen anal como la zona cutánea con pelo que comienza en el extremo inferior de la membrana mucosa del canal anal.

El pronóstico del cáncer del margen anal es favorable, siendo raras las metástasis a distancia (y si éstas aparecen, normalmente se dan en los ganglios inguinales superficiales). Sin embargo, el cáncer del canal anal es localmente agresivo, pudiendo afectar al mecanismo esfinteriano e incluso la uretra, la próstata, la vagina, la vejiga, el sacro o el hueso pélvico, y no son raras las metástasis ganglionares mesentéricas, pero la mayoría de muertes relacionadas con el tumor se deben a enfermedad locorregional incontrolada.

Las implicaciones terapéuticas son, no obstante, el punto más importante y actual de comentario. Ello ha movido, por ejemplo, a la Subcomisión de Tumores Digestivos del Hospital 12 de Octubre a diseñar un protocolo específico para estos tumores. Los tumores pequeños (< 5 cm) y superficiales de margen anal pueden tratarse mediante extirpación local con margen de seguridad, con supervivencias a 5 años mayores del 80%. Ésta puede incluir parte de esfínter interno y externo, sin afectar a la continencia. Sin embargo, los tumores grandes y profundos deben tratarse como lesiones del canal anal[6].

El tratamiento del cáncer del canal anal ha sido la amputación abdominoperineal hasta los años ochenta, con una tasa de curación cercana al 50%. Sin embargo, actualmente la cirugía se reserva para los tumores T1 (< 2 cm), mediante exéresis local, para pacientes con respuesta incompleta a quimiorradioterapia, para lesiones recurrentes locales o regionales (ganglios inguinales o mesentéricos), para pacientes con síntomas muy importantes (sepsis perineal, fístula urinaria o fecal intratable, incontinencia intolerable) y para la derivación fecal temporal en pacientes con lesiones prácticamente obstructivas[6,7]. El tratamiento primario actual para el cáncer de canal anal y los grandes tumores del margen anal es la radioquimioterapia. Se basa en el trabajo pionero de Nigro et al[8], y actualmente se utilizan 5-FU, mitomicina C y radiación de 45-55 Gy. La respuesta completa es de hasta el 90%, con supervivencias a 5 años cercanas a 85%, pudiéndose conservar los esfínteres en la mayoría de pacientes[9,10].

C. Loinaz Segurola y P. Rico Selas

Servicio de Cirugía General, Aparato Digestivo y Trasplante de Órganos Abdominales. Hospital Universitario 12 de Octubre. Universidad Complutense de Madrid.

Bibliografía

1. Granero Trancón JE, Bermejo Abajo J, Lana Gómez A, Cervero Vázquez R. Cir Esp 2000; 68: 84-86.
2. Cummings B. The treatment of anal cancer. Int J Radiat Oncol Biol Phys 1989; 17: 1359-1361.

(*Cir Esp* 2001; 69: 90-91)

Documento descargado de http://www.elsevier.es el 20/05/2013. Copia para uso personal, se prohíbe la transmisión de este documento por cualquier medio o formato.

3. Morson BC. The pathology and results of treatment of squamous cell carcinoma of the anal canal and anal margin. Proc R Soc Med 1960; 53: 4 14-420.
4. Greenall MJ, Quan SHQ, Stearns MW, Urmacher C, DeCosse JJ. Epidermoid cancer of the anal margin. Am J Surg 1985; 149: 95-101.
5. Beahrs OH, Henson DE, Hutter RVP, Kennedy BJ. Manual for staging of cancer (4.ª ed.). Filadelfia: JB Lippincott, 1992; 83-87.
6. Berger DH, Feig BW, Fuhrman GM. The MD Anderson surgical oncology handbook (1.ª ed.). Boston: Little, Brown and Company, 1995; 185-189.
7. Mappes HJ. Gibt es noch chirurgische Indikationen in der Therapie des Anal-Karzinoms? Zentralbl Chir 2000; 125: 365-369.
8. Nigro ND, Sydel HG, Considine B, Vaitkevicius VK, Leichman L, Kinzie JJ. Combined preoperative radiation and chemotherapy for squamous cell carcinoma of the anal canal. Cancer 1983; 51: 1286-1289.
9. Cummings BJ. The role of radiation therapy with 5-fluorouracil in anal cancer. Semin Radiat Oncol 1997; 7: 306-312.
10. Ryan DP, Compton CC, Mayer RJ. Carcinoma of the anal canal. N Engl J Med 2000; 16: 792-800.

Adhesiólisis laparoscópica

Sr. Director:

El reciente trabajo de Ramia et al[1] sobre adhesiólisis laparoscópica nos ha parecido oportuno e interesante, coincidiendo con los autores en el planteamiento quirúrgico y conclusiones. No obstante, podemos hacer algunas observaciones prácticas de la táctica quirúrgica laparoscópica para este tipo de procesos.

Nuestra larga experiencia en el abordaje laparoscópico de las eventraciones nos ha conducido a tener que hacer múltiples adhesiólisis masivas, en ocasiones con crisis de incarceración y oclusión[2-4]. Hemos podido comprobar que el dolor abdominal crónico que muchos pacientes con eventración o hernia abdominal refieren, desaparece después de la liberación de sus adherencias visceroviscerales y visceroparietales. Asimismo, hemos utilizado la vía laparoscópica en el tratamiento de la oclusión postoperatoria, de la suboclusión crónica y del dolor abdominal crónico sin causa orgánica.

Como norma general, el abordaje de estos enfermos debe hacerse en decúbito supino, con una presión abdominal del neumoperitoneo no inferior a 14 mmHg para favorecer la máxima liberación de la pared abdominal de sus conexiones viscerales. La óptica (trocar de 10 mm y ángulo de 30°) y los dos trocares de trabajo (5 mm) deben estar posicionados en el mismo flanco, que será el izquierdo para los procesos cicatrizales medios o derechos y viceversa para los cuadros adherenciales izquierdos. Si introducimos un nuevo trocar en el espacio contralateral para cambiar la óptica, forzosamente hay que acompañar otro trocar de trabajo para evitar la desorientación intracavitaria; sin embargo, esta eventualidad solamente se ha producido en nuestra experiencia cuando existían adherencias por debajo del plano de la óptica y de los trocares de trabajo.

El trocar de Hasson puede inspirar seguridad y confianza, pero no está exento de graves lesiones iatrógenas[5], no siendo necesaria su utilización siempre que la entrada se produzca por el espacio subcostal izquierdo.

Estamos de acuerdo en no traccionar asas intestinales muy adheridas al plano parietal o cicatrizal. Habitualmente no es necesario salvo en adherencias laterales o pélvicas. Para esto es necesario que la mano izquierda del cirujano presione sobre la pared abdominal en el punto mismo en que está trabajando la tijera con la extremidad opuesta. Recomendamos la utilización de tijeras armónicas ultrasónicas tanto para la disección como para la adhesiólisis, la liberación de vasos epiploicos y la minimización del riesgo de lesión o perforación visceral. Recomendamos, asimismo, no emplear electrocauterio en contacto o proximidad intestinal, así como ser muy prudentes en el control total de la tijera con electrocoagulación para evitar lesiones desapercibidas a distancia. En adherencias muy firmes en las que la serosa intestinal se confunde con el peritoneo parietal, recomendamos la tijera de corte fino, sin cauterio, a ser posible sin tracción del asa, utilizando la disección roma y movilización progresiva con control visual absoluto sobre la superficie de corte. De esta forma, si llega a producirse una lesión intestinal, puede identificarse correctamente y suturarse con seguridad.

La liberación abdominal debe ser total y las antiguas cicatrices operatorias exploradas al completo, poniendo especial cuidado en que las laparotomías xifoumbilicales pueden incluir adherencias patológicas del estómago y del hígado en el ligamento redondo, que asimismo es necesario seccionar pues pueden ser causa de dolor crónico, vómitos y trastornos digestivos no explicados. Una vez completada la operación, introducimos 300 cm^3 de solución de hialuronato férrico al 0,5% (Intergel®, Ethicon, Somerville, NJ), que puede ser útil para evitar futuras adherencias[6], aunque son necesarios nuevos estudios que puedan confirmarlo.

La vía laparoscópica es útil, eficaz y muy beneficiosa para los pacientes con estas enfermedades, reduce significativamente el riesgo de lesión visceral en relación con la cirugía abierta convencional[2], así como la morbilidad y la estancia hospitalaria, pudiendo abordarse sin restricciones iniciales para cualquier paciente en función del grado de experiencia quirúrgica laparoscópica.

M.A. Carbajo Caballero, J.I. Blanco Álvarez, J.C. Martín del Olmo, F. Martín Acebes, M. Toledano Trincado y C. de la Cuesta de la Llave

Servicio de Cirugía General y Aparato Digestivo (Dr. M.A. Carbajo Caballero). Hospital de Medina del Campo. Valladolid.

Bibliografía

1. Ramia JM, Pardo R, Padilla D, López A, Cubo T, Hernández Calvo J. Adhesiólisis laparoscópica. Cir Esp 1999; 66: 546-548.
2. Carbajo MA, Martín del Olmo JC, Blanco JI, De la Cuesta C, Toledano M, Martín F et al. Laparoscopic treatment vs open surgery in the solution of major incisional and abdominal wall hernias with mesh. Surg Endosc 1999; 13: 250-252.
3. Carbajo MA, Martín del Olmo JC, Blanco JI, de la Cuesta C, Martín F, Toledano M et al. Laparoscopic treatment of ventral abdominal wall hernias: preliminary results in 100 patients. JSLS 2000; 16 (en prensa).
4. Carbajo MA, Martín del Olmo JC, Blanco JI, Sastre L, De la Cuesta C, Martín F et al. Volumineuse éventration xipho-pubienne à sacs multiples. La réparation coelioscopique est-elle possible? Eur J Coelio-Surg 1998; 26: 41-44.

(*Cir Esp* 2001; 69: 91-92)

Documento descargado de http://www.elsevier.es el 20/05/2013. Copia para uso personal, se prohíbe la transmisión de este documento por cualquier medio o formato.

5. Hanney RM, Carmalt HL, Merrett N, Tait N. Use of Hasson cannula producing major vascular injury at laparoscopy. Surg Endosc 1999; 13: 1238-1240.
6. Rodgers KE, Johns DB, Girgis W, Campeau J, DiZerega GS. Reduction of adhesion formation with hyaluronic acid following peritoneal surgery in rabbits. Fertil Steril 1997; 67: 553-558.

Hernia de Amyand. A propósito de la primera apendicectomía

Sr. Director:

El hallazgo del apéndice vermiforme como contenido de un saco herniario es una situación muy poco frecuente en clínica. Haber tenido la oportunidad de intervenir a un paciente afectado de esta enfermedad nos ha impulsado a revisar la bibliografía existente sobre el tema y a dirigirle la presente carta.

Varón de 32 años de edad, con antecedentes patológicos de coartación aórtica y hernia crural derecha de varios años de evolución. Consultó en urgencias de nuestro hospital ante la aparición de tumoración dolorosa inguinal derecha de 3 h de evolución y que él mismo no conseguía reducir. Con la orientación diagnóstica de hernia crural derecha atascada se indicó intervención quirúrgica urgente. En el acto quirúrgico se halló como contenido del saco el apéndice cecal atascado, con signos de isquemia franca. Se procedió a quelotomía sobre el anillo herniario, apendicectomía clásica y hernioplastia crural con tapón de polipropileno. El curso postoperatorio cursó sin incidencias.

La primera revisión amplia del tema nos remonta a 1937 cuando Ryan[1] encuentra en una serie de 537 casos de apendicitis aguda una incidencia del 0,13% contenidas en un saco herniario. Más recientemente, Carey[2], del Milwaukee Country General Hospital, y Thomas[3] publican sus experiencias, el primero sobre 10 casos observados durante 9 años consecutivos con una incidencia de un 1,1% y el segundo sobre los casos recogidos durante un período de 8 años.

No obstante, la primera descripción de un caso de apéndice cecal como contenido de un saco herniario la hace Amyand[4], en 1736, aceptándose por este motivo como el primer cirujano que realiza una apendicectomía. Claudius Amyand (1681/1740)[5], hugonote refugiado en Inglaterra y sargento cirujano del ejército del rey Jorge II fue uno de los fundadores y principales cirujanos del St. George's Hospital, así como uno de los pioneros en la vacunación contra la viruela. Su nombre permaneció en la oscuridad durante el siglo XIX, época en que se desarrolla la apendicectomía. Sólo gracias a Deaver[5] se reconoce la importancia de este hombre en la historia de la cirugía apendicular. Según dicho autor, Amyand realizó su apendicectomía 144 años antes de la primera generalmente aceptada y realizada por Lawson Tate en 1886, y 150 años antes de la primera extirpada en los Estados Unidos por Hall, y que casualmente también formaba parte de una hernia inguinal derecha estrangulada.

Creese[6], Shepherd[7], Hiatt y Hiatt[8] y, más recientemente, Hutchinson[9] han reclamado el epónimo "hernia de Amyand" acompañando a los de Richter o Littré cuyas hernias son mucho menos frecuentes pero aceptadas ampliamente[10]. Revisada la bibliografía, el hallazgo del apéndice estrangulado en un saco crural nos hace pensar en una variante escasamente comunicada[11] de la hernia de Amyand y que decidimos corregir con la colocación de un tapón de propileno en el orificio crural ante la ausencia de signos de infección en la zona[12].

J.L. Sánchez García, C. Maristany Bienert, E. Espín Basany, M. López Cano, B. Sáinz Villacampa, F. de Lara Eisman y M. Armengol Carrasco

Servicio de Cirugía General y del Aparato Digestivo. Hospital General Vall d'Hebron. Universidad Autónoma de Barcelona.

Bibliografía

1. Ryan WJ. Hernia of the vermiform appendix. Ann Surg 1937; 106: 135-139.
2. Carey LC. Acute appendicitis occurring in hernias: a report of 10 cases. Surgery 1967; 61: 236-238.
3. Thomas WEG, Vowles KDJ, Williamson RCN. Appendicitis in external herniae. Ann R Coll Surg Engl 1982; 64: 121-122.
4. Amyand C. Of a inguinal rupture, with a pin in the appendix caeci incrusted with stone, and some observations on wounds in the guts. Phil Trans R Soc Lond 1736; 39: 329-342.
5. Deaver JB. Appendicitis. Filadelfia: P. Blakiston's Son & Co., 1905.
6. Creese PG. The first appendicectomy. Surg Gynec Obstet 1953; 97: 643-652.
7. Shepherd JA. Acute appendicitis. A historical survey. Lancet 1954; 2: 299-302.
8. Hiatt JR, Hiatt N. Amyand's hernia [carta]. N Engl J Med 1988; 318: 1402.
9. Hutchinson R. Amyand's hernia. J R Soc Med 1993; 86: 104-105.
10. Orr KB. Perforated appendix in an inguinal hernial sac: Amyand's hernia. Med J Aust 1993; 159: 762-763.
11. Ottaviani M, Maglio MND, Papa F, Zitarelli V, Alario G, Di Marzo A. Appendicite acuta gangrenosa in ernia inguinale strozzata. Minerva Chir 1997; 52: 831-833.
12. R. Fernández Lobato, FJ Fradejas, FJ Angulo, R. Tobalina, M. Moreno Azcoitia. ¿No existe morbilidad con el plug de Lichtenstein? Cir Esp 1998; 64: 79-80.

(*Cir Esp* 2001; 69: 92)