

## Estudio experimental en el cerdo para la disección y sutura de prótesis aórtica por laparoscopia

M. Ballesteros-Pomar, J. Domínguez-Bahamonde, J. Zarco-Castillo, M. del Barrio Fernández, C. Martínez-Mira, M.C. Fernández-Morán, F. Vaquero-Morillo

### ESTUDIO EXPERIMENTAL EN EL CERDO PARA LA DISECCIÓN Y SUTURA DE PRÓTESIS AÓRTICA POR LAPAROSCOPIA

**Resumen.** Introducción. Para disecar la aorta abdominal y suturar una prótesis por laparoscopia en un modelo animal, es preciso seguir un aprendizaje escalonado, que abarca desde el conocimiento del material, al entrenamiento progresivo supervisado de la disección y realización de suturas, hasta haber adquirido la destreza necesaria. Objetivo. Mejorar las habilidades del equipo quirúrgico, a través de la creación de un modelo porcino experimental, que replique la posición y abordaje transperitoneal de la aorta abdominal en el ser humano, para su disección completa y realización de sutura aortoprotésica de forma totalmente laparoscópica. Materiales y métodos. Serie consecutiva de 10 cerdos de un peso medio de 30 kg intervenidos bajo anestesia general, posición en decúbito lateral derecho, creación de neumoperitoneo, disección aórtica infrarrenal extensa. Heparinización completa. Pinzamiento y sutura de prótesis de dacron de 8 mm en terminolateral, con hilo de PTFE y/o de polipropileno, con aguja de 3/8 de 26 mm. Sutura continua; anudado intracorpóreo de la hemisutura craneal; la sutura caudal apoyada en pledget. Resultados. Se consiguió la disección en todos, la sutura protésica se realizó a partir del número cuatro, una vez superada la curva de aprendizaje. El tiempo operatorio total fue de 200 min; la media del tiempo quirúrgico en los cinco casos en que se realizó la disección con anastomosis aortoprotésica fue de 158 min; tiempo de disección, 35-140 min; tiempo de sutura, 40-100 min. Conclusiones. La realización del modelo experimental es factible una vez superada la curva de aprendizaje que conlleva. El tiempo de disección se reduce rápidamente con la práctica, no así el de sutura. [ANGIOLOGÍA 2007; 59: 427-32]

**Palabras clave.** Cirugía aórtica totalmente laparoscópica. Estudio experimental.

### Introducción

La cirugía laparoscópica de la aorta abdominal tiene en la disección y la sutura los dos retos más importantes que deben superar los cirujanos vasculares que deseen practicarla. Para poder llevarla a cabo se necesita ineludiblemente realizar un entrenamiento

adecuado, y es muy recomendable seguir un aprendizaje escalonado, como ocurre con otras muchas especialidades con similares dificultades [1].

La formación no debe reducirse solamente al cirujano, sino que también debe extenderse a todos los componentes del equipo quirúrgico, por ser este tipo de cirugía especialmente sensible a las complicaciones motivadas por la falta de coordinación y/o del necesario adiestramiento de todo el grupo.

Para conseguir el suficiente grado de destreza, es necesario que, antes de emprender el modelo experimental, se practiquen prolongadas sesiones de entrenamiento en un simulador, tanto ejercicios de disec-

Aceptado tras revisión externa: 31.10.07.

Servicio de Angiología y Cirugía Vascular. Complejo Hospitalario de León. León, España.

Correspondencia: Dra. Marta Ballesteros Pomar. Gran Vía de San Marcos, 13, 5.º. E-24001 León. E-mail: mballesterospomar@gmail.com

© 2007, ANGIOLOGÍA

ción como de sutura de prótesis vasculares, realizando anastomosis terminolaterales y terminotermi- nales con sutura continua y anudado intracorpóreo.

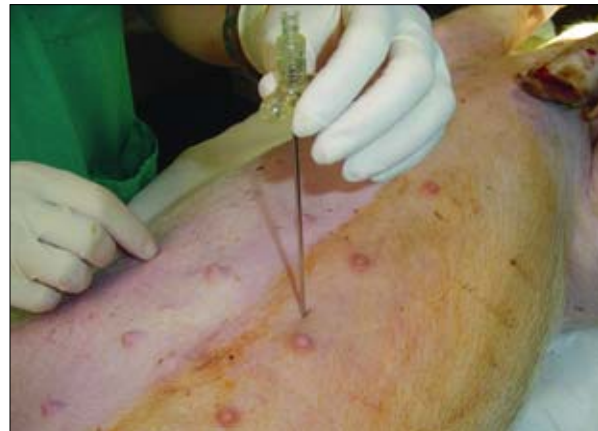En la última fase del aprendizaje escalonado se utiliza al cerdo como modelo de experimentación animal. Su anatomía, en general, y su árbol aórtico abdominal, en particular, proporcionan un excelente modelo [2]. Toda maniobra siempre deberá cumplir con los *Principles of Laboratory Animal Care* y la *Guide for the Care and Use of Laboratory Animals*, elaborados y redactados, respectivamente, por la Sociedad Nacional Americana de Investigación Médica y la Academia Nacional Americana de las Ciencias.

## Objetivo

Tras la asimilación e incorporación de las nuevas vías de abordaje propuestas por el grupo de Coggia [3-7], y tras intensivas sesiones de ejercicios de disección, y fundamentalmente de sutura de prótesis, realizamos una serie de cirugías similares en modelo animal para mejorar nuestra puesta a punto y, una vez lograda, mantener una actividad regular, imprescindible para el entrenamiento y progresión de las habilidades de todos los componentes de nuestro grupo.

## Materiales y métodos

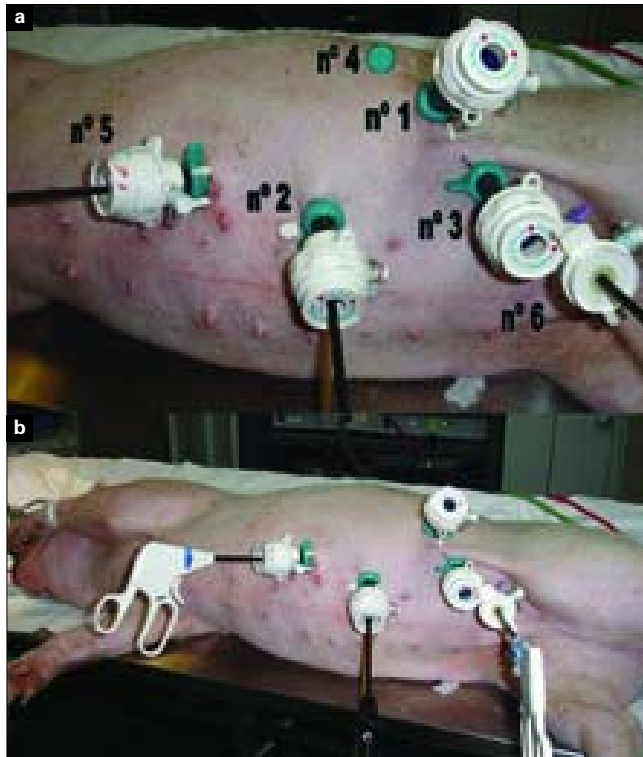
Hemos utilizado 10 cerdos (*Sus scrofa*), de la raza *Large White*, procedentes de la granja experimental de la facultad de veterinaria de la Universidad de León, con edades comprendidas entre 1,5 y 2,5 meses (promedio aproximado de 2 meses) y un peso en vivo entre 20 y 40 kg (peso medio:  $29,0 \pm 5$  kg). La cirugía se realizó bajo anestesia general, con premedicación e inducción anestésica. Una vez inducido, se intuba endotraquealmente, en decúbito supino, se mantiene la canulación endovenosa (EV) y la ventilación artificial, con isofluorano como anestésico.



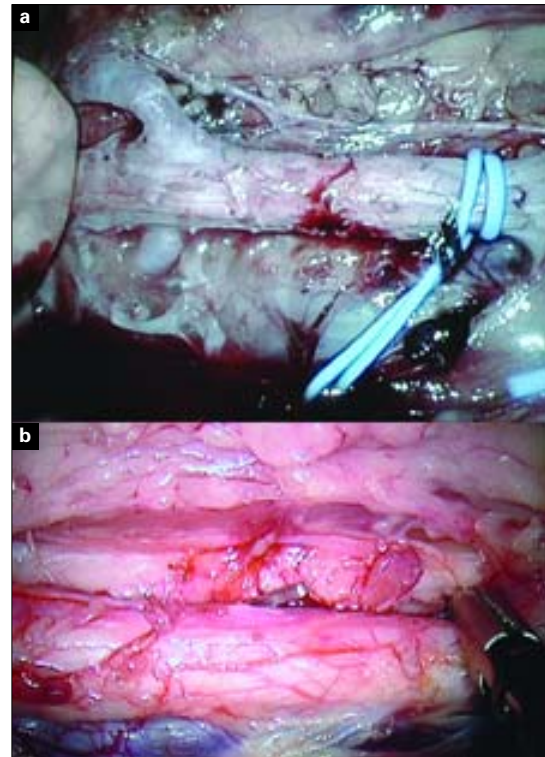
**Figura 1.** Aguja de Veress para insuflación con CO<sub>2</sub> de la cavidad abdominal.

La colocación del primer puerto de acceso se realiza previa insuflación con aguja de Veress (Fig. 1). Se introduce el laparoscopio y se revisa la cavidad abdominal, es importante un tiempo mínimo de ayunas de 24 h, para que el intestino del cerdo esté en reposo y posibilite una buena insuflación. A continuación, se coloca al animal sobre su costado derecho y con una ligera elevación por almohadilla lumbar. Seguidamente, introducimos los otros tres puertos de trabajo, también de 5-11 mm, siempre bajo la visión del laparoscopio, usamos alternativamente las ópticas de 0° y de 45°, cuidando de triangular adecuadamente, con la cámara (n.º 1) y a la distancia precisa, los trocares de trabajo (n.º 2 y 3), el n.º 4 servirá como ayuda instrumental (sujeción, aspirador, grapadora, etc.), mientras que por los n.º 5 y 6 se introducirán las pinzas aórticas (Fig. 2).

Comenzamos la disección centrandó nuestra atención en el riñón izquierdo, del que tenemos una visión frontal-lateral, la arteria renal izquierda será nuestro límite craneal que aparece una vez se ha descolgado la reflexión duodenal. A continuación, se descubre por electrocoagulación el peritoneo parietal posterior que tapiza la aorta, desde el nacimiento de la arteria renal izquierda hasta la entrada en la fosa pélvica, donde la aorta abdominal se trifurca. Se expone primero por la cara anterior y después por las caras laterales, tenien-



**Figura 2.** a) Rotulación y colocación de los puertos laparoscópicos (explicación en el texto); b) Visión general del animal con los puertos en posición.



**Figura 3.** a) Encrucijada renal y aorta abdominal infrarrenal disecada; b) Aorta abdominal infrarrenal disecada preparada para pinzamiento.

do cuidado de no lesionar las arterias lumbares, ni la salida de la arteria gonadal y un poco más distal la arteria mesentérica inferior. Debemos identificar las arterias lumbares y denudarlas perfectamente para poder controlar el sangrado con clips, evitando el reflujo, por lo que no es preciso seccionarlas (Fig. 3).

Finalizada la disección, se hepariniza, para después proceder al pinzamiento proximal y distal, realizando una arteriotomía vertical adecuada a la longitud de la anastomosis, habitualmente de 20 mm.

Se realiza la sutura continua en terminolateral, con prótesis de dacron de porosidad cero de 8 mm. Utilizamos hilo de PTFE CV-3 y CV-4 con agujas de 24 y 26 mm, y en otras ocasiones de polipropileno de 3 cerros y agujas de 24-26 mm de medio círculo o de 3/8, siempre de punta trocar. Comenzamos anudando intracorpóreamente la primera hemisutura, que se inicia en el borde superior hasta alcanzar el vértice, sobrepasándolo en dos o tres puntos; posteriormente, se comienza con la hemisutura inferior, apoyada en un *pledget* de dacron para evitar el anudado intracorpóreo, y de este modo se completa el borde inferior de la anastomosis, también de forma continua; el *pledget* se confecciona antes de iniciarse la cirugía, anudando extracorpóreamente el extremo de la sutura sobre un parche de dacron. Una vez finalizada la anastomosis, se despinza y se comprueba la estanqueidad de la sutura y la permeabilidad de la prótesis, que tiene ligado el cabo distal (Fig. 4). No realizamos la anastomosis distal convencional sobre las femorales porque no la creemos necesaria para el aprendizaje.

Resultados

En los tres primeros animales no se intentó realizar

ninguna sutura aortoprotésica, sino una exposición muy extensa de la aorta infrarrenal hasta su bifurcación y posteriormente de la aorta suprarrenal, para ejercitarnos en labores de disección, familiarizándonos con las peculiaridades del campo quirúrgico, algo angosto en animales de menos de 30 kg de peso. Se practicó una arteriotomía que se suturó a puntos sueltos, para entrenarnos en la sutura vascular y anudado intracorpóreo.

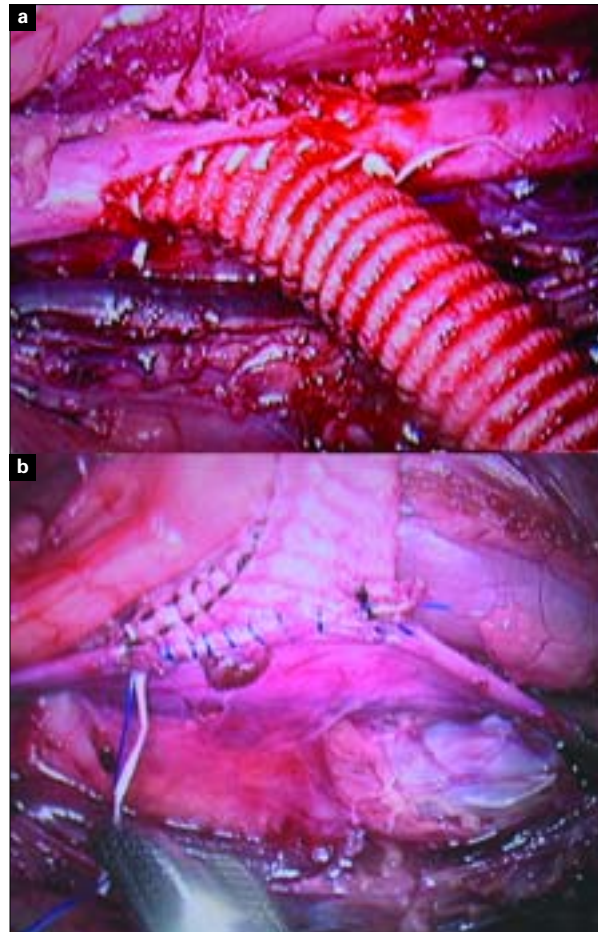
En los siguientes siete animales se efectuó la disección indicada y el intento de sutura aortoprotésica, que se consiguió completamente en cinco, por lo que debió reconvertirse en dos a cirugía abierta a través de una pequeña laparotomía, porque la incorrecta situación de los puertos y la dilatación intestinal por falta de ayuno la hacía imposible. Todas las suturas fueron permeables y se observó un buen latido tras despinzar; en cuatro ocasiones fue necesario reforzar la anastomosis con puntos de hemostasia.

El tiempo operatorio total fue de 200 min. En los cinco casos en los que se completó la cirugía, realizándose disección y anastomosis aortoprotésica, la media del tiempo quirúrgico fue de 158 min; el tiempo empleado en la disección se situó entre 35 y 140 min y en la sutura, entre 40 y 100 min (Tabla). Las complicaciones que se produjeron consistieron en una perforación intestinal producida por una pinza *dissect*, en las maniobras de entrada y una muerte tras despinzar la aorta.

## Discusión

La cirugía aórtica por laparoscopia es una técnica de gran complejidad que requiere un grado muy avanzado de entrenamiento, por lo que son pocos los grupos de cirujanos vasculares que la practiquen asiduamente [8,9].

Buscando avanzar en el aprendizaje, siguiendo el ejemplo de otros autores [10-13], una vez realizadas en el simulador decenas de suturas sobre prótesis



**Figura 4.** a) Anastomosis de injerto de dacron de 8 mm en terminolateral, con sutura de PTFE 3/0, visión de la cara craneal de la sutura; b) Anastomosis de injerto de dacron, visión de la cara caudal de la sutura.

vasculares, hemos replicado en un modelo animal la técnica del *bypass* aortofemoral totalmente laparoscópico, intentando reproducir la misma colocación y disposición de los puertos de entrada y, en general, de todos los instrumentos y dispositivos necesarios: óptica a 0° y 45°, pinzas específicas, suturas, etc.

A pesar del escaso número de casos, creemos que la disección de la aorta abdominal y sus ramas colaterales se ve influida por la pequeña curva de aprendizaje a la vista del tiempo empleado; hemos progresado no sólo en un menor tiempo de disección, sino también en la seguridad en el manejo de los instru-

**Tabla.** Tiempo de disección y tiempo de anastomosis aortoprotésica.

N.º	Tiempo de disección (min)	Tiempo de anastomosis (min)	Reconversión
1	140	Cierre de arteriotomía	No
2	135	Cierre de arteriotomía	No
3	140	Cierre de arteriotomía	No
4	135	–	Sí
5	120	100	No
6	115	100	No
7	100	90	No
8	75	–	Sí
9	45	40	No
10	35	45	No

mentos, y en una menor pérdida hemática. Evitar el más mínimo sangrado en cirugía laparoscópica es imprescindible para disfrutar de una buena visión, porque el color rojo absorbe buena parte de la luz. No así la sutura, que depende no sólo del grado de habilidad, sino también, y de manera muy importante, de la correcta colocación de los puertos de entrada así como de las características del hilo de sutura (por tener menos memoria, el más manejable es el hilo de PTFE).

La sutura laparoscópica es el principal reto de esta cirugía por la conjunción de las tres dificultades referidas. La colocación precisa de los puertos mitigará la falta de movimiento de rotación de la muñeca del que se carece en esta cirugía, debiendo colocar la aguja de sutura en diferentes posiciones para compensar esa falta de rotación. El ángulo de ataque es diferente en cada punto, según se va avanzando en la confección de la anastomosis.

En el futuro, la ayuda de los diferentes robots ac-

tualmente disponibles –Da Vinci (Intuitive Surgical, Sunnyvale, California) y Zeus (Computer Motion, Santa Bárbara, California)–, pero que por su coste todavía no tienen la difusión necesaria, facilitarán en gran medida la realización de las anastomosis, con lo que se reducirá no sólo la dificultad sino también el tiempo necesario en su ejecución, que todavía hoy sigue siendo una de las grandes dificultades para la expansión de esta cirugía [14,15].

La sutura continua laparoscópica en el modelo animal es un excelente test para calibrar el estado de nuestra curva de aprendizaje, por ser todavía más difícil que en el ser humano al ser la cavidad abdominal y las arterias más pequeñas (aproximadamente la mitad); como consecuencia de ello, los movimientos están más limitados, lo cual nos obliga a una mayor precisión en su ejecución.

La adecuada colocación de los trocares de trabajo es de una importancia decisiva. Cuando la colocación de los puertos es demasiado alejada o demasiado vertical a la sutura, se presentan problemas de fatiga de la articulación de la muñeca y de falta de espacio para poder tener un movimiento cómodo, como se requiere para el control de la aguja para incidir sobre la pared de la prótesis y la pared arterial.

En dos casos, a pesar de haber cambiado la situación de los puertos de acceso, forzados por la dificultad técnica y por la irrupción repetida de las asas intestinales en el campo operatorio, nos vimos obligados a reconvertir a cirugía abierta a través de una pequeña laparotomía, como ocurre en ocasiones en clínica, completando la sutura de forma convencional [16].

La práctica en un modelo animal creemos que es absolutamente imprescindible para replicar la cirugía que posteriormente vamos a realizar en un ser humano, convalidando la pericia, la habilidad y la fiabilidad del cirujano y del equipo que la realiza. Asimismo, es necesario recordar que antes es preciso dominar las técnicas de disección y de sutura ejecutadas repetidamente en el simulador, para no efectuar inútiles intentos sobre el modelo animal.

## Bibliografía

1. Usón J, Sánchez FM, Pascual S, Duchatelle JP, Loscertales B, Tejonero MC. Aprendizaje y formación en cirugía laparoscópica vascular. *Patología Vascolar* 2002; 8: 893-911.
2. Duchatelle JP, Loscertales B, Vaquero F, Latorre R, Climent S. Sistema vascular. Formación en cirugía laparoscópica paso a paso. Cáceres: Centro de Cirugía de Mínima Invasión; 2005. p. 195-212.
3. Vaquero F, Sanz O, González-Fueyo MJ, Canga JM, Fernández-Morán MC. Técnicas en cirugía vascular por laparoscopia: derivación aórtica y simpatectomía lumbar. *Angiología* 2002; 54: 446-55.
4. Coggia M, Bourriez A, Javerliat I, Goëau-Brissonnière O. Totally laparoscopic aortobifemoral by-pass: a new and simplified approach. *Eur J Vasc Endovasc Surg* 2002; 24: 274-5.
5. Coggia M, Di Centa I, Javerliat I, Colacchio G, Goëau-Brissonnière O. Total laparoscopic aortic surgery: transperitoneal left retrorenal approach. *Eur J Vasc Endovasc Surg* 2004; 28: 619-22.
6. Di Centa I, Coggia M, Javerliat I, Colacchio G, Goëau-Brissonnière O. Total laparoscopic aortic surgery: transperitoneal direct approach. *Eur J Vasc Endovasc Surg* 2005; 30: 494-6.
7. Javerliat I, Coggia M, Di Centa I, Dubosq F, Colacchio G, Leschi JP, et al. Total videoscopic aortic surgery: left retroperitoneoscopic approach. *Eur J Vasc Endovasc Surg* 2005; 29: 244-6.
8. Coggia M, Javerliat I, Di Centa I, Colacchio G, Leschi JP, Kitzis M, et al. Total laparoscopic bypass for aortoiliac occlusive lesions: 93-case experience. *J Vasc Surg* 2004; 40: 899-906.
9. Cau J, Ricco JB, Deelchand A, Berard X, Cau B, Costecalde M, et al. Totally laparoscopic aortic repair: a new device for direct transperitoneal approach. *J Vasc Surg* 2005; 41: 902-6.
10. Jones DB, Thompson RW, Soper NJ, Olin JM, Rubin BG. Development and comparison of transperitoneal and retroperitoneal approaches to laparoscopic-assisted aortofemoral bypass in a porcine model. *J Vasc Surg* 1996; 23: 466-71.
11. Dion YM, Hartung O, Gracia C, Doillon CH. Experimental laparoscopic aortobifemoral bypass with end-to-side anastomosis. *Surg Laparosc Endosc* 1999; 9: 35-8.
12. Dion YM, Hartung O, Gracia CR, Doillon CJ. Laparoscopic end-to-end aortobifemoral bypass with reimplantation of the inferior mesenteric artery. *Surg Endosc* 1999; 13: 449-51.
13. Dion YM, Warnier G, Thaveau F, Gourdon J. Totally laparoscopic juxtarenal aortic anastomosis; an experimental study. *Surg Laparosc Endosc* 2003; 13: 111-4.
14. Luke P, Knudsen BE, Nguan Y, Pautler SE, Swinnimer S, Kiaii R, et al. Robot assisted laparoscopic renal artery aneurysm reconstruction. *J Vasc Surg* 2006; 44: 651-3.
15. Wisselink W, Cuesta MA, Gracia C, Rauwerda JA. Robot-assisted laparoscopic aortobifemoral bypass for aortoiliac occlusive disease: a report of two cases. *J Vasc Surg* 2002; 36: 1079-82.
16. Alimi IS, De Caridi G, Hartung O, Barthélemy P, Aissi K, Otero A, et al. Laparoscopy-assisted reconstruction to treat severe aortoiliac occlusive disease: early and midterm results. *J Vasc Surg* 2004; 39: 777-83.

### AN EXPERIMENTAL STUDY USING PIGS FOR THE DISSECTION AND SUTURING OF AORTIC GRAFTS BY MEANS OF LAPAROSCOPY

**Summary.** Introduction. *In order to be able to dissect the abdominal aorta and suture a graft using laparoscopy in an animal model it is necessary to follow a staged learning process that covers all aspects ranging from familiarity with the material, supervised progressive training in dissection and stitching to the acquisition of the necessary level of skill.* Aim. *To improve the surgical team's skills by creating an experimental pig model that reproduces the position and transperitoneal approach to the abdominal aorta in humans, so that it can be completely dissected and aorta-graft suturing can be carried out solely by laparoscopic means.* Materials and methods. *The surgical procedure was performed on a consecutive series of 10 pigs with a mean weight of 30 kg, under general anaesthesia, which were placed in a supine position on their right side. Pneumoperitoneum was created and extensive infrarenal aortic dissection was carried out. Full heparinisation. Clamping and end-to-side suturing of an 8-mm Dacron graft, with PTFE and/or polypropylene suture, and a 26-mm 3/8 needle. Continuous suture, intracorporeal knotting of the cranial hemisuture; the caudal suture was pledget reinforced.* Results. *Dissection was accomplished in all cases, graft suture was carried out from number four onwards, once the learning curve had been overcome. Total operating time was 200 min; the mean surgery time in the five cases in which the dissection was performed with aortoprosthetic anastomosis was 158 min; dissection time was 35-140 min; and suturing time was 40-100 min.* Conclusions. *The experimental model is a feasible alternative once the learning curve it entails has been overcome. With practice, dissection time is rapidly reduced, although the same cannot be said for the case of suturing time.* [ANGIOLOGÍA 2007; 59: 427-32]

**Key words.** *Experimental study. Totally laparoscopic aortic surgery.*