Documento descargado de http://www.elsevier.es el 22/05/2013. Copia para uso personal, se prohíbe la transmisión de este documento por cualquier medio o formato.

Aneurisma micótico femoral roto: aportación de un caso y revisión de la bibliografía

M.B. García-Martínez [a], F.J. Franco-Meijide [b], J. Fernández-Noya [b], J. Villaverde-Rodríguez [c], J.R. García-Casas [b]

ANEURISMA MICÓTICO FEMORAL ROTO: APORTACIÓN DE UN CASO Y REVISIÓN DE LA BIBLIOGRAFÍA

Resumen. Introducción. *Los aneurismas micóticos son procesos infecciosos, con resultado frecuente de ruptura y muerte si no se tratan adecuadamente. Aportamos un caso clínico y revisamos diversos aspectos de esta patología.* Caso clínico. *Mujer de 73 años, atendida en Urgencias por presentar tumoración inguinal derecha pulsátil, así como fiebre, signos inflamatorios locales, pulsos distales conservados y tendencia a la hipotensión. La analítica demuestra leucocitosis con desviación izquierda. Se realiza tomografía axial computarizada urgente, con hallazgo de aneurisma de arteria femoral común rodeado de hematoma con dudoso gas. Es intervenida de urgencia, realizándose resección e interposición de injerto protésico (PTFE). Los cultivos intraoperatorios y hemocultivos son positivos para* Salmonella enteritidis. *Se inicia tratamiento con antibióticos endovenosos, que se mantienen hasta el alta. Desaparece la fiebre, se negativizan los hemocultivos, pero persiste drenado purulento escaso a través de la herida inguinal, con cultivo positivo para el mismo microorganismo. En la tomografía axial computarizada se objetiva colección periprotésica inguinal, así como captación patológica local en la gammagrafía. No se afectan otras estructuras ni se evidencia endocarditis. Se decide sustituir el injerto por vena safena mayor contralateral, con lo que desaparece el drenado y la herida evoluciona favorablemente. Tras 30 meses de seguimiento, no presenta complicaciones o signos de recidiva.* Conclusión. *El tratamiento quirúrgico de elección de los aneurismas micóticos continua siendo controvertido. La revascularización anatómica con injerto venoso resulta de elección cuando afectan a arterias periféricas, pudiendo emplearse en caso necesario el injerto protésico, preferentemente en localización extraanatómica. En todos los casos debe asociarse antibioterapia selectiva. [ANGIOLOGÍA 2007; 59: 179-84]*

Palabras clave. *Aneurisma micótico. Aneurisma roto. Bacteriología. Injerto extraanatómico. Injerto* in situ. *Tratamiento antibiótico.*

Introducción

Los aneurismas micóticos son procesos infecciosos fulminantes con resultado frecuente, según su localización, de ruptura y muerte, si no se tratan adecuadamente. Fue Osler [1] quien utilizó por primera vez el término aneurisma micótico en un paciente con signos clínicos de infección y lesiones vegetantes de origen fúngico en válvula aórtica y en arco aórtico. Si bien en la actualidad esta etiología es infrecuente, todavía se utiliza este término en la práctica clínica y en la bibliografía.

En 1954, Barker [2] propone que la patogénesis de los aneurismas micóticos está relacionada con enfermedad intimal secundaria a embolismo séptico, defecto congénito, ateroesclerosis, oclusión de los *vasa vasorum*, o traumatismo.

Aceptado tras revisión externa: 30.01.07.

[a] *Servicio de Angiología y Cirugía Vascular. Hospital Xeral-Cíes. Complejo Hospitalario Universitario de Vigo. Vigo.* [b] *Servicio de Angiología y Cirugía Vascular. Hospital Montecelo. Complejo Hospitalario de Pontevedra. Pontevedra.* [c] *Servicio de Angiología y Cirugía Vascular. Complejo Hospitalario Universitario de Santiago. Santiago de Compostela, A Coruña, España.*

Correspondencia: Dra. María Belén García Martínez. Servicio de Angiología y Cirugía Vascular. Hospital Xeral-Cíes. Complejo Hospitalario Universitario de Vigo. Pizarro, 22. E-36204 Vigo (Pontevedra). E-mail: belengarmar@telefonica.net

© 2007, ANGIOLOGÍA

Documento descargado de http://www.elsevier.es el 22/05/2013. Copia para uso personal, se prohíbe la transmisión de este documento por cualquier medio o formato.

A continuación presentamos un caso clínico ilustrativo de dicha patología, de escasa incidencia, y realizamos una revisión de la bibliografía y de los distintos aspectos de este cuadro clínico.

Caso clínico

Mujer de 73 años, que acude a Urgencias refiriendo cuadro de tumoración y dolor inguinal de siete días de evolución, así como fiebre 48 horas antes del ingreso. Como antecedentes personales de interés destaca una diabetes mellitus tipo II en tratamiento y enolismo crónico.

En la exploración física presenta fiebre de 38 ºC, mal estado general y tendencia a la hipotensión. Se observa tumoración inguinal derecha pulsátil con signos inflamatorios locales, pulsos distales conservados y aumento rizomiélico de volumen de la extremidad ipsilateral.

La analítica denota glucemia de 517 mg/dL, creatinina de 1,27 mg/dL, sodio de 130 mmol/L, hemoglobina de 9,4 g/L, leucocitos de 14,4 × 10^9/L, con 95% de neutrófilos, INR (*International Normalised Ratio*) de 1,5, actividad de protrombina del 58% y fibrinógeno de 943 mg/dL. La radiología simple de tórax y el electrocardiograma son normales. Se realiza tomografía axial computarizada (TAC) abdominopélvica urgente, apreciándose lesión ocupante de espacio inguinal derecho de 8 × 7 × 4 cm que rodea los vasos femorales comunes y la iliaca externa distal, sugestiva de hematoma, con dudosa presencia de gas, así como un aneurisma de la arteria femoral común de unos 2,5 cm (Fig. 1). En el eco-Doppler se halla trombosis del cayado de la safena interna y de la vena femoral común ipsilateral. La paciente es intervenida con carácter urgente, encontrándose una dilatación aneurismática de arteria femoral común con rotura a 3 cm del ligamento inguinal y hematoma perilesional difuso infiltrando planos muscular y cutáneo, sin colecciones perilesionales. Se realiza resección del segmento arterial afecto e interposición de injerto de PTFE (politetrafluoroetileno) terminoterminal desde iliaca externa distal a femoral común antes de su bifurcación. El cultivo local y los hemocultivos resultan positivos para *Salmonella enteritidis*. Esto confirma el diagnóstico de aneurisma micótico femoral roto.

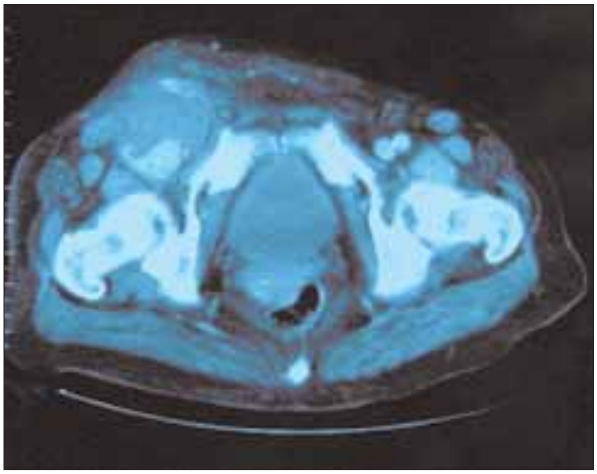

Figura 1. Tomografía computarizada helicoidal: lesión ocupante de espacio que rodea a un aneurisma de arteria femoral común de unos 2,5 cm; imagen sugestiva de hematoma.

En el postoperatorio inmediato se inicia tratamiento con ceftriaxona y levofloxacino endovenosos, que se mantienen durante ocho semanas. La trombosis venosa se trata con nadroparina cálcica (0,6 mL/12 h) subcutánea durante el ingreso, sustituyéndose al alta por acenocumarol. Permanece afebril y se negativizan los hemocultivos desde el cuarto día postoperatorio. En el ecocardiograma transtorácico y transesofágico no se demuestran vegetaciones intracavitarias.

La incisión evoluciona desfavorablemente, fistulizando en pared cutánea, con escaso drenado purulento y cultivo positivo para *S. enteritidis*. Por esta razón se mantiene, a partir de la novena semana, tratamiento con levofloxacino, debido a su elevada penetrancia tisular, continuando con curas locales. Una TAC de control demuestra persistencia de una colección periprotésica inguinal derecha con gas. Se reali-

Documento descargado de http://www.elsevier.es el 22/05/2013. Copia para uso personal, se prohíbe la transmisión de este documento por cualquier medio o formato.

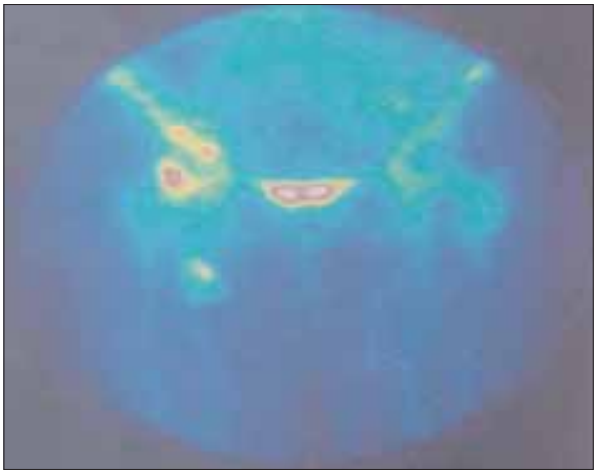

Figura 2. Gammagrafía con leucocitos marcados con Tc^{99}; control evolutivo postoperatorio.

zan gammagrafías con Ga y leucocitos marcados con Tc^{99} y se objetiva captación en tercio femoral superior derecho, sin captaciones a otros niveles (Fig. 2). Debido a la evolución tórpida de la incisión y los hallazgos en el postoperatorio, se decide reintervenir para evitar posibles complicaciones derivadas del injerto, que podrían producirse en este período. Así, el día 25.º del postoperatorio se sustituye el injerto de PTFE por vena safena mayor contralateral, explorada ésta a cielo abierto. La paciente mejora clínicamente, con evolución favorable de las incisiones, desapareciendo los signos inflamatorios locales y lográndose una buena cicatrización al alta. Se mantiene el tratamiento con ciprofloxacino vía oral durante un mes más. La enferma permanece asintomática tras un seguimiento de 30 meses, con pulsos distales conservados e injerto permeable, sin recidivas en los TAC y eco-Doppler practicados.

Discusión

La *Salmonella* ocasiona hasta el 5% de bacteriemias en gastroenteritis, presentando una alta afinidad tisular. Puede producir metástasis óseas, cerebrales, etc., siendo característica la afectación del sistema cardiovascular [3,4]. Consigue infectar aneurismas preexistentes o placas ateroescleróticas, produciendo necrosis de la pared arterial y formación rápida del aneurisma micótico [4]. La infección endotelial ocurre en el 7-10% de los cuadros de bacteriemia, y se incrementa entre los grupos de más edad, afectando hasta el 35% de los pacientes mayores de 60 años [4-6]. Puede localizarse en cualquier sector del árbol vascular, así como en injertos o válvulas protésicas [7-10]. Las distintas especies de *Salmonella* y el *Staphylococcus* son los microorganismos identificados con mayor frecuencia en todas las series consultadas [3,6,8-13].

Los aneurismas micóticos se localizan casi siempre en el sector aórtico, especialmente en la aorta abdominal infrarrenal. De los de localización periférica, un tercio afecta a la arteria femoral [9,12]. Debido a esta baja incidencia, el número de series publicadas que excluyan los aneurismas micóticos postraumáticos es escaso. Es frecuente su asociación con enfermedades crónicas que provocan algún grado de inmunosupresión, como diabetes mellitus, enolismo crónico, tumores, etc. [9].

El diagnóstico de los aneurismas micóticos precisa de un alto índice de sospecha, afectan a pacientes de edad avanzada, especialmente a arterioescleróticos, y son sintomáticos con mayor frecuencia que otro tipo de aneurismas [8]. La clínica característica depende de su localización. Muchas veces los pacientes refieren dolor regional (torácico, abdominal, etc.) y asocian síndrome febril. Como hallazgos de laboratorio se puede encontrar leucocitosis, desviación izquierda, elevación de la velocidad de sedimentación y alteraciones relacionadas con la patología predisponente que pudiera existir. En ocasiones, la forma de presentación se deriva de sus posibles complicaciones: fístulas aortoentéricas directas con hemorragia digestiva alta, osteomielitis, etc. [8-13]. Los hemocultivos positivos aumentan la probabilidad del diagnóstico, que será de certeza si se obtie-

Documento descargado de http://www.elsevier.es el 22/05/2013. Copia para uso personal, se prohíbe la transmisión de este documento por cualquier medio o formato.

nen cultivos positivos de la pared aneurismática y el trombo [12]. La TAC con contraste endovenoso se considera la prueba radiológica diagnóstica de elección [12], y es la más sensible y útil en la detección temprana de signos de infección vascular [11-13]. También es de elección para el seguimiento postoperatorio [11,12]. La arteriografía y la ecografía la complementan. A pesar de que en el Hospital Montecelo no se dispone de arteriografía urgente, no la consideramos indicada, ya que hubiera contribuido a retrasar la intervención, nada aconsejable en el contexto de gravedad e inestabilidad clínica de la enferma. La resonancia magnética puede ser también diagnóstica, aunque en nuestro medio no se dispone de resonancia magnética urgente en todos los hospitales.

El tratamiento quirúrgico es de elección y debe asociarse con antibioterapia prolongada. La cefotaxima y la ceftriaxona, antibióticos bactericidas, constituyen el tratamiento de elección para infecciones endovasculares ocasionadas por *Salmonella*. Las fluorquinolonas, con rápida absorción oral y excelente distribución tisular, constituyen una alternativa en el tratamiento empírico [3]. El objetivo final es instaurar antibioterapia específica para el germen aislado.

En cuanto al tratamiento quirúrgico de elección existe cierta controversia, según la localización del aneurisma. En un número amplio de series publicadas en sectores como el aortoiliaco [3,8,9,11], la interposición de injertos protésicos en localización *in situ* demuestra buenos resultados, con una tasa de reinfección variable. Así, mientras en la serie de Fernández-Guerrero et al [3] no se producen recurrencias en el seguimiento, en la recogida por Fichelle et al [11] las recurrencias alcanzan el 4%. Estos autores apoyan la tesis de la revascularización *in situ* en los casos de ausencia de pus franco o signos inflamatorios agudos perilesionales, de acuerdo con sus resultados.

Sin embargo, es muy controvertido el uso de material protésico para la revascularización cuando se afectan territorios arteriales periféricos. En nuestro caso, a causa de la trombosis de safena ipsilateral y del sistema venoso profundo, desestimamos en el momento agudo el empleo de la safena interna como injerto, para evitar así afectar el retorno venoso de la extremidad. La exploración ecográfica de la safena interna contralateral sugería un diámetro insuficiente y pared engrosada, lo que nos animó a tomar esta decisión. Algunos autores, como García de la Torre et al [14], han publicado casos similares tanto en su etiopatogenia como en su localización, en los que realizaron revascularización *in situ* con injerto protésico, sin producirse reinfección del injerto; sin embargo, Calvo et al [15] presentan un caso similar con mala evolución y reinfección en el postoperatorio inmediato, que precisa la sustitución por un injerto venoso en posición extraanatómica. Ambos tratamientos fueron efectivos.

Debido a la menor frecuencia de presentación de los aneurismas micóticos de localización periférica no postraumáticos, la literatura publicada muestra casos aislados con resultados variables. En las series más largas es frecuente la miscelánea en cuanto a la fisiopatología, lo que supone una dificultad añadida a la hora de interpretar los resultados. Sin embargo, en el caso de los aneurismas micóticos femorales no iatrogénicos, un gran número de autores preconizan la utilización de interposición de injertos venosos *in situ* o la realización de injertos protésicos de localización extraanatómica [16], entre los que encontramos el *bypass* extraanatómico a través del agujero obturador. Una vez confirmada la infección del injerto protésico, el tratamiento quirúrgico de elección es la extracción del material protésico y su sustitución por injerto venoso autólogo, con alternativas tales como el empleo de material protésico en posición extraanatómica, arterias criopreservadas, etc. [17]. Como antes comentamos, se recogen casos aislados con interposición protésica *in situ*, con buenos resultados.

En nuestro caso, la gravedad y la urgencia de la intervención, la ausencia de pus o signos inflamatorios perilesionales floridos, la trombosis venosa ip-

Documento descargado de http://www.elsevier.es el 22/05/2013. Copia para uso personal, se prohíbe la transmisión de este documento por cualquier medio o formato.

silateral y los hallazgos ecográficos, contribuyeron a nuestra decisión de utilizar un injerto protésico de PTFE, que posteriormente evolucionó de forma desfavorable.

En todos los trabajos presentados se asocia la antibioterapia parenteral al tratamiento quirúrgico. Se inicia en el momento del diagnóstico y se mantiene un mínimo de 4-6 semanas [3,9,11], pudiendo prolongarse hasta tres meses [8]. Deben realizarse controles analíticos y radiológicos que confirmen la normalización de parámetros sugestivos de infección durante dicho tratamiento [8]. La sustitución por antibióticos orales permite su mantenimiento a largo plazo (seis meses o más), o incluso de por vida [9-13]. Así pues, podríamos concluir que los aneurismas micóticos son entidades clínicas graves de muy baja incidencia y de localización múltiple, con mayor frecuencia aórtica. Generalmente asocian sintomatología infecciosa y presentación abrupta. El tratamiento quirúrgico es imprescindible, asociado a antibioterapia prolongada. Ésta debe iniciarse en el momento del diagnóstico y parece recomendable mantenerla un mínimo de seis semanas, comprobando la normalización de parámetros clínicos, radiológicos y de laboratorio. Es preciso realizar resección y desbridamiento local amplio. La reparación anatómica es factible si se emplea material autólogo, si bien se han descrito casos aislados con bajas tasas de reinfección al emplear material protésico. Es de elección la vena safena mayor por su accesibilidad y resultados tanto en la infección arterial como en la del injerto, si se produce.

Bibliografía

1. Osler W. The Gulstonian lectures on malignant endocarditis. Br Med J 1885; 1: 467-70.
2. Barker WF. Mycotic aneurysm. Ann Surg 1954; 139: 84-9.
3. Fernández-Guerrero ML, Aguado JM, Arribas A, Lumbreras C, De Gárgolas M. The spectrum of cardiovascular infections due to *Salmonella enterica*. A review of clinical features and factors determining outcome. Medicine 2004; 83: 123-38.
4. Cohen PS, O'Brien TF, Schoenbaum SC, Medeiros AA. The risk of endotelial infection in adults. Ann Intern Med 1978; 89: 931-2.
5. Benenson S, Raveh D, Schlesinger Y, Alberton J, Rudensky B, Hadas- Halpern I, et al. The risk of vascular infection in adult patients with non thyphi salmonella bacteriemia. Am J Med 2001; 110: 60-3.
6. Wang JH, Liu YC, Yen MY, Wang JH, Chen YS, Wann SR, et al. Mycotic aneurysm due to non-typhi salmonella: report of 16 cases. Clin Infect Dis 1996; 23: 743-7.
7. Patel S, Johnston KW. Classification and management of mycotic aneurysm. Surg Ginecol Obstet 1977; 144: 691-4.
8. Müller BT, Wegener OR, Grabitz K, Pillny M, Thomas L, Sandmann W. Mycotic aneurysm of the thoracic and abdominal aorta and iliac arteries: experience with anatomic and extra-anatomic repair in 33 cases. J Vasc Surg 2001; 33: 106-13.
9. Oderich GS, Panneton JM, Bower TC, Cherry KJ Jr, Owland CM, Noel AA, et al. Infected aortic aneurysm: aggressive presentation, complicated early outcome, but durable results. J Vasc Surg 2001; 34: 900-8.
10. Malouf JF, Chandrasekaran K, Orszulak TA. Mycotic aneurysm of the thoracic aorta: a diagnostic challenge. Am J Med 2003; 15; 115: 489-96.
11. Fichelle JM, Tabet G, Cormier P, Farkas JC, Laurian C, Gigou F, et al. Infected infrarenal aortic aneurysm: when is in situ reconstruction safe? J Vasc Surg 1993; 17: 106-13.
12. Soravia-Dunan VA, Loo VG, Salit IE. Aortitis due to salmonella: report of 10 cases and comprehensive review of the literature. Clin Infect Dis 1999; 29: 822-7.
13. Oz MC, Brener BJ, Buda JA, Todd G, Brenner RW, Goldenkranz RJ, et al. A ten-year experience with bacterial aortitis. J Vasc Surg 1989; 10: 439-49.
14. García de la Torre A, Pacho J. Estevan JM, Valle A, Álvarez J, Adeba E, et al. Aneurismas micóticos. A propósito de dos casos de aneurismas femorales. Angiología 1984; 36: 55-62.
15. Calvo-Cascallo J, Mundi-Salvadó N, Cardona-Fontanet M. Aneurisma micótico de arteria femoral rupturado por *Salmonella typhimurium*. Angiología 1993;45: 210-3.
16. Reddy DJ, Weaver MR. Infected aneurysm. In Rutherford RB, ed. Vascular surgery. 6 ed. Philadelphia: Elsevier-Saunders; 2006. p. 1581-96.
17. Mertens RA, O'Hara PJ, Hertzer NR, Krajewski LP, Beven EG. Surgical management of infrainguinal arterial prosthetic graft infections: review of a thirty-five-year experience. J Vasc Surg 1995; 21: 782-90.

Documento descargado de http://www.elsevier.es el 22/05/2013. Copia para uso personal, se prohíbe la transmisión de este documento por cualquier medio o formato.

RUPTURED FEMORAL MYCOTIC ANEURYSM: A CASE REPORT AND REVIEW OF THE LITERATURE

Summary. Introduction. *Mycotic aneurysms are infectious processes that often result in rupture and death if they are not treated properly. We report one clinical case and review different aspects of this pathology.* Case report. *This study involves the case of a 73-year-old female who was attended in the Emergency Department because of a pulsating tumour in the right inguinal region, with fever, signs of local inflammation, palpable distal pulses and a tendency towards hypotension. Lab findings showed leukocytosis with left shift. An emergency computerised axial tomography scan was performed and results showed an aneurysm in the common femoral artery surrounded by a haematoma with uncertain gas production. The patient underwent emergency surgery involving resection and placement of a prosthetic (PTFE) graft. Intraoperative and blood cultures were positive for* Salmonella enteritidis. *Intravenous treatment with antibiotics was established and maintained until the patient was discharged from hospital. The fever disappeared and blood cultures became negative but a small amount of purulent material continued drain from the inguinal wound, with positive cultures for the same microorganism. A computerised axial tomography scan showed an inguinal periprosthetic collection and the scintigraphy findings revealed local pathological uptake. No other structures were involved and no evidence of endocarditis was observed. The decision was taken to replace the graft by the contralateral greater saphenous vein, after which the drained material disappeared and the wound progressed favourably. After 30 months' follow-up, the patient does not present any complications or signs of recurrence.* Conclusions. *The preferred surgical treatment for mycotic aneurysms is still a controversial issue. Anatomical revascularisation with a venous graft is the preferred treatment when peripheral arteries are involved and, if necessary, a prosthetic graft can be used, preferably situated extra-anatomically. In all cases selective therapy with antibiotics should be associated. [ANGIOLOGÍA 2007; 59: 179-84]*

Key words. *Antibiotic treatment. Bacteriology. Extra-anatomical graft.* In situ *graft. Mycotic aneurysm. Ruptured aneurysm.*