Documento descargado de http://www.elsevier.es el 19/05/2013. Copia para uso personal, se prohíbe la transmisión de este documento por cualquier medio o formato.

Radiología. 2010;52(6):572–574

RADIOLOGÍA

www.elsevier.es/rx

ARTÍCULO ESPECIAL

Caso de genitourinario presentado en la Sesión General de Lectura de Casos del XXX Congreso Nacional de la SERAM, A Coruña. Mayo 2010

Urogenital imaging case presented at the General Case Reading Session of the XXX National Congress of the SERAM, A Coruña. May 2010

M.C. Sebastiá[a] y J. Martel[b,*]

[a]*Hospital Clínic, Barcelona, España*
[b]*Hospital Universitario Fundación Alcorcón, Alcorcón, Madrid, España*

Recibido el 23 de junio de 2010; aceptado el 10 de agosto de 2010
Disponible en Internet el 20 de octubre de 2010

Historia clínica

Mujer de 50 años en estudio por elevación de las transaminasas. La paciente toma anticonceptivos orales (ACO).

Hallazgos de imagen

En la ecografía hepática se aprecian al menos dos lesiones bien definidas, hipoecoicas con respecto al parénquima normal. En el riñón izquierdo hay una masa sólida y bien definida que muestra con flujo doppler en su interior.

En la TC (fig. 1) se comprueba la existencia de múltiples masas hepáticas que son hipodensas en la fase sin contraste, hipervasculares en la fase arterial y son isodensas con el hígado en los cortes tardíos. La masa renal es sólida y capta contraste mostrando un lavado lento del mismo. Además, se identifica un nódulo sólido hipercaptante en la mama izquierda (fig. 2).

La RM del hígado demuestra que el comportamiento de las lesiones es similar al detectado en la TC: lesiones hipervasculares (fig. 3) que se hacen casi isointensas en la fase portal (fig. 4).

Discusión

La presencia de lesiones en varios órganos (mama, hígado y riñón) invita a pensar en que todos los hallazgos estén relacionados. Lesiones hepáticas múltiples con este comportamiento en las diversas técnicas de imagen son sugestivas de tumores benignos como la hiperplasia nodular o el adenoma[1]. Si pensamos en tumores malignos hay que mencionar las metástasis del carcinoma de células renales, del tumor carcinoide o de ciertos tumores mamarios, entre otros. Los tumores malignos primarios podrían descartarse.

Hay varios tipos de tumores renales que pueden tener un comportamiento como el de este caso, tanto benignos (oncocitoma, angiomiolipoma epiteloide o PECOMA[2], tumor mixto epitelial/estromal o MEST, tumor fibroso solitario[3], etc.) como malignos (carcinoma de células renales tipo papilar, tumor carcinoide[4]) o incluso metástasis (de mama o de carcinoide).

Por último, la afectación mamaria (nódulo hipervascular bien definido) parece más típica de fibroadenoma pero no se puede descartar como presentación atípica de un carcinoma de mama o de una metástasis.

*Autor para correspondencia.
Correo electrónico: jmartel@fhalcorcon.es (J. Martel).

0033-8338/$ - see front matter © 2010 SERAM. Publicado por Elsevier España, S.L. Todos los derechos reservados.
doi:10.1016/j.rx.2010.08.005

Documento descargado de http://www.elsevier.es el 19/05/2013. Copia para uso personal, se prohíbe la transmisión de este documento por cualquier medio o formato.

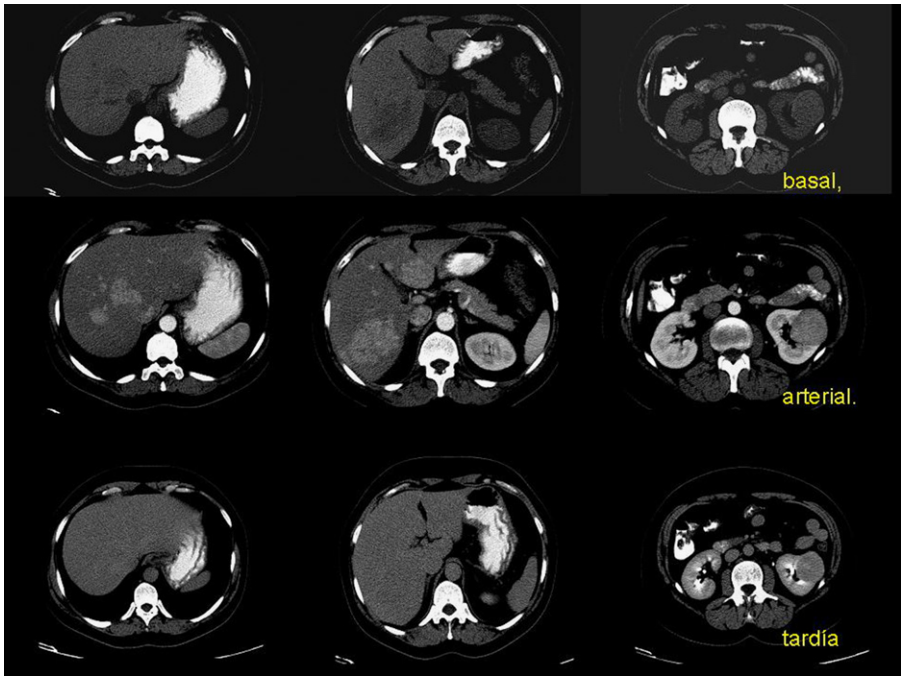

Figura 1 Se muestran tres series distintas de imágenes obtenidas con TC: serie basal, arterial y tardía. En la TC se comprueba la existencia de múltiples masas hepáticas que son hipodensas en la fase sin contraste, hipervasculares en la fase arterial y son isodensas con el hígado en los cortes tardíos. La masa renal es sólida y capta contraste mostrando un lavado lento del mismo.

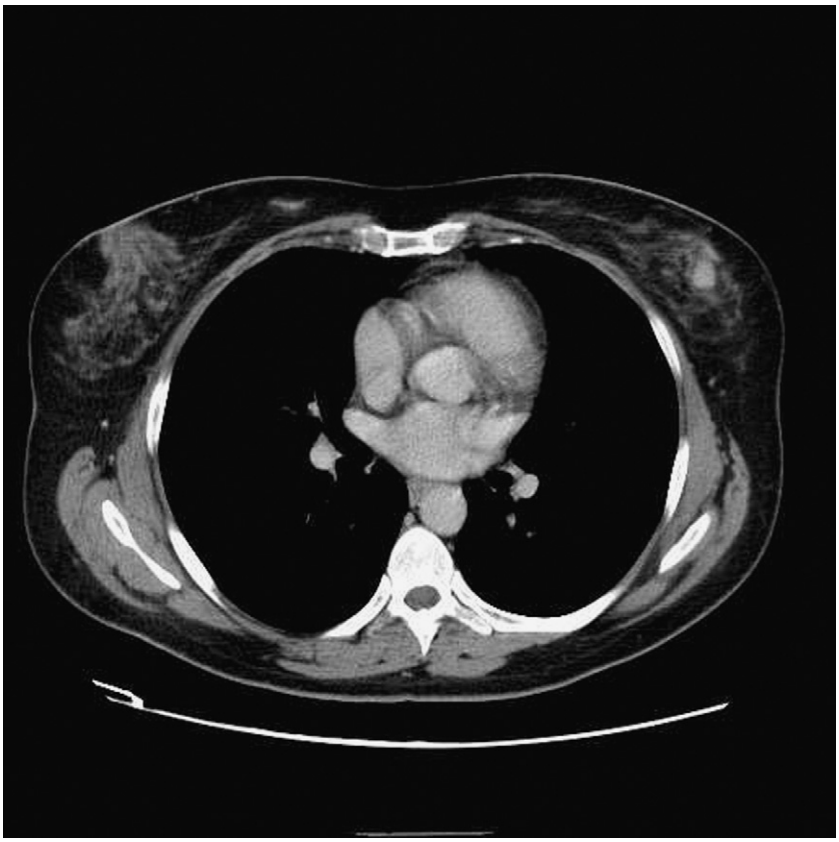

Figura 2 En la TC de tórax se identifica un nódulo hipercaptante en la mama izquierda.

En resumen, hay varios escenarios en los que podríamos movernos y las tres opciones que planteamos aquí serían posibles: tumor carcinoide renal (o tumor de células renales tipo papilar) con metástasis hepáticas y de mama sería una buena posibilidad. Dado que la paciente toma ACO, podría tratarse de un PECOMA

Documento descargado de http://www.elsevier.es el 19/05/2013. Copia para uso personal, se prohíbe la transmisión de este documento por cualquier medio o formato.

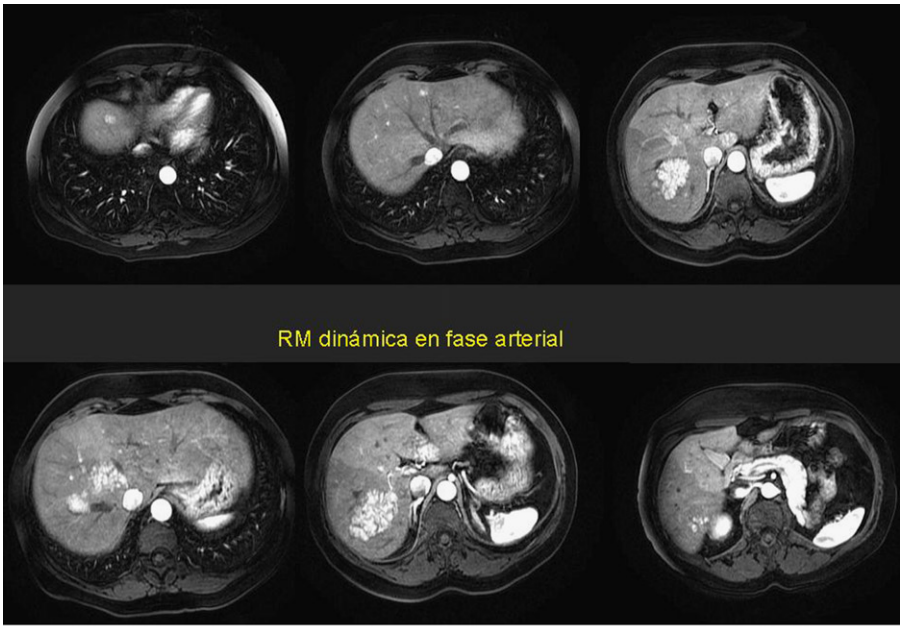

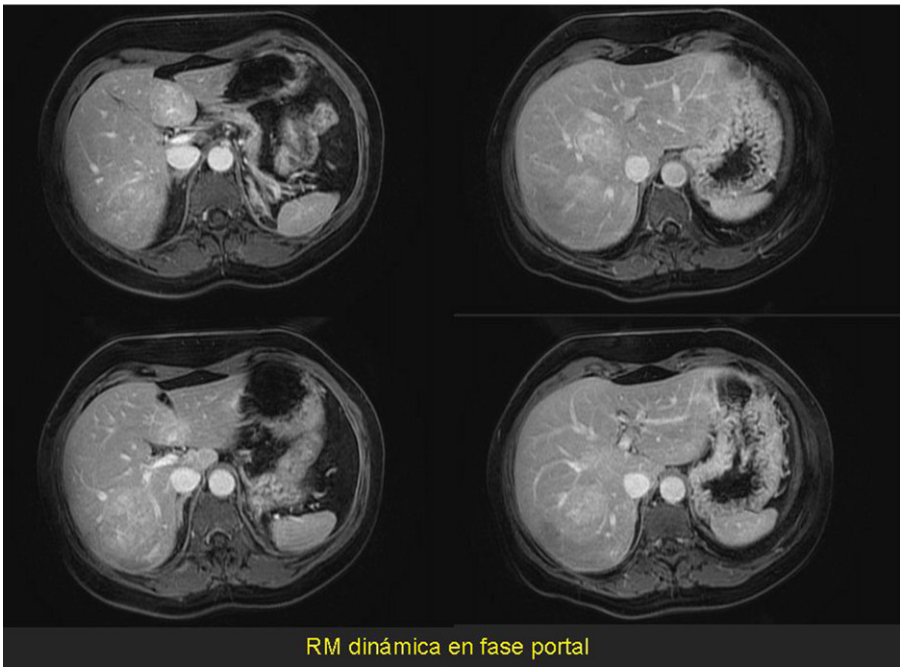

Figuras 3 y 4 La RM del hígado demuestra que el comportamiento de las lesiones es similar al detectado en la TC: lesiones hipervasculares que se hacen casi isointensas en la fase portal.

con adenomas hepáticos mútiples y fibroadenoma de mama.

Por último, otra opción sería que estuviésemos ante tres entidades independientes: un tumor renal, hiperplasias nodulares multifocales y un fibroadenoma de mama.

En este caso solo la anatomía patológica nos puede dar el diagnóstico definitivo e ilustra la complejidad del manejo de algunos pacientes.

Diagnóstico

Tumor fibroso solitario renal, hiperplasias nodulares focales hepáticas múltiples y fibroadenoma de mama.

Bibliografía

1. Ruppert-Kohlmayr AJ, Uggowitzer MM, Kugler C, Zebedin D, Schaffler G, Ruppert GS. Focal Nodular Hyperplasia and Hepatocellular Adenoma of the Liver: Differentiation with Multiphasic Helical CT. AJR. 2002;179:1447–56.
2. Cho NH, Shim HS, Choi YD, Kim DS. Estrogen receptor is significantly associated with the epitheloid variants of renal angiomyolipoma: a clinicopathological and inmunohistochemical study of 67 cases. Pathology International. 2004;54:510–5.
3. MacLennan GT, Cheng L. Solitary fibrous tumor of the kidney. J Urol. 2009;181:2731–2.
4. McKeown DK, Nguyen GK, Rudrick B, Jonson MA. Carcinoid of the kidney: radiologic findings. AJR. 1988;150:143–4.