Document downloaded from http://www.elsevier.es, day 19/06/2013. This copy is for personal use. Any transmission of this document by any media or format is strictly prohibited.

Enferm Infecc Microbiol Clin. 2010;**28(10)**:747–756

Enfermedades Infecciosas y Microbiología Clínica

www.elsevier.es/eimc

Cartas Cientificas

Human dermatophilosis. First description in Spain and diagnosis by matrix-assisted laser desorption ionization time-of-flight mass spectrometry (MALDI-TOF).

Dermatofilosis humana. Primera descripción en España y diagnóstico mediante MALDI-TOF.

Dear Editor:

A 25 year-old woman with no notable history presented with a rash that appeared two weeks before, during a journey to Thailand. She noticed the lesions after bathing in a lake in which there were elephants and other exotic animals. The rash began as little reddish spots on both legs, which turned into papules and in some cases into pustules. Skin examination revealed multiple papules or little round reddish plaques with well defined borders on both legs. The rash was not painful but was mildly pruritic. The patient did not refer to any other symptoms. There was no fever, and routine laboratory analyses were within normal ranges. A skin biopsy was taken for histopathological and microbiological studies. After 4 days, an organism grew in a normal blood culture and on chocolate and Brucella agar plates. Colonies were yellowish, slightly beta-haemolytic, irregular, rough, and produced pits in the agar medium (Fig. 1A). Biochemical tests were positive for β-haemolysis, catalase, urease, gelatin hydrolysis, and growth at 35°C, acid from glucose and fructose, arginine dihydrolase, pyrrolidonyl arylamidase. Gram staining showed gram-positive coccoid forms, some of them associated in parallel rows of chains, and long, irregular filaments, sometimes with transverse septa (Fig. 1B). Primers based on the *agac* gene, coding for an alkaline ceramidase specific for *D. congolensis* (GenBank accession number AJ496026),[1] were designed. PCR/sequencing led to a 2090 bp fragment which was identified as belonging to the alkaline ceramidase specific for *D. congolensis*. The microorganism was also identified by mass spectrometry, using a MALDI-TOF mass spectrometry device and the MALDI BioTyper software (Bruker Daltonik GmbH, Leipzig, Germany).[2] MALDI-TOF mass spectrometry also identified the microorganism as *D. congolensis* with a score of 1.96 (identification reliable at the genus level according usual MALDI-TOF recommendations). The histopathological study showed an epidermis with variable thickness and irregular psoriasiform pattern, with spongiosis, neutrophils, local hyperkeratosis and, occasionally, intracorneal pustules. Dermatophilosis is a cutaneous infection caused by *Dermatophilus congolensis*, a facultative anaerobe, actinomycetal gram-positive microorganism primarily known as an animal pathogen, associated to acute and chronic dermatitis. Though animal dermatophilosis has been reported in several countries in Europe,[3] no human dermatophilosis (HD) cases have been previously reported in Europe, and a small number of HD have been described worldwide, mainly in the United States, Australia and Africa. Most cases are skin infections associated to contact with animals, and the clinical presentation can be very heterogeneous.[3–8] In clinical samples, *Dermatophilus* appears as branching microorganisms which develop both transverse and longitudinal septa. Septation results in the formation of chains of coccoid cells in up to eight parallel rows.[3,5] These coccoid cells, under favourable conditions (mainly humid environments) can be released and lead to flagellated, motile zoospores, which are the infective form. The zoospores then lead to germ tubes that develop into branching filaments, the invasive form of the organism.[7] After 24 h of incubation, colonies appear beta-hemolytic, small, irregular, heaped, rough, yellowish (grey or orange colonies may appear sometimes) and produce pits in the agar medium.[4,7] The organism does not grow on MacConkey, Sabouraud and Lowenstein-Jensen agar.[7]

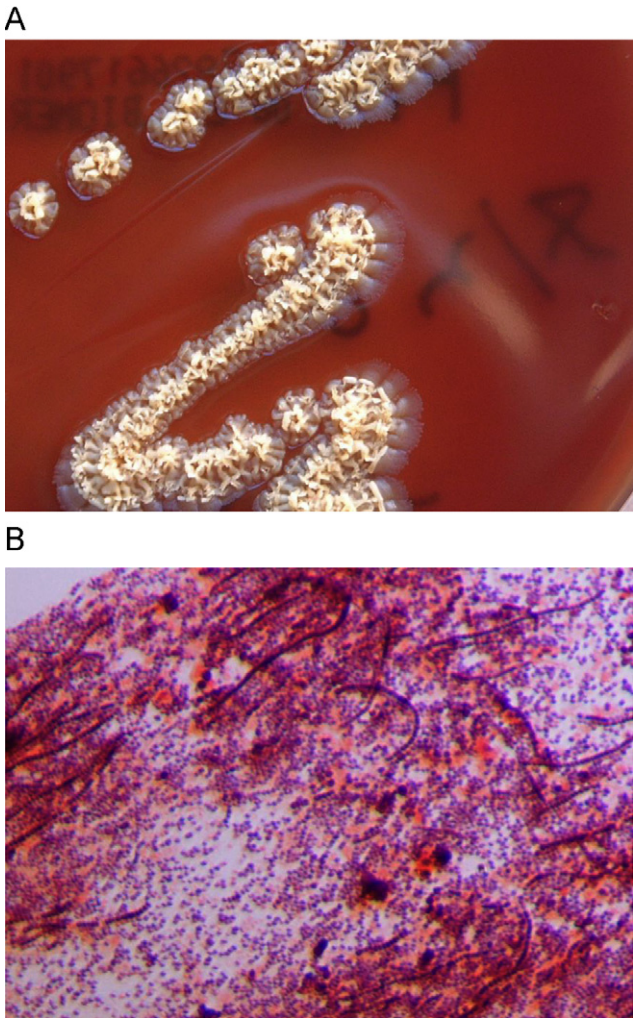

Fig. 1. A) Irregular, rough, yellowish *D. congolensis* colonies in blood agar. B) Gram staining of the colonies showing gram-positive coccoid forms, some of them associated in parallel rows of chains, and long, irregular filaments.

Document downloaded from http://www.elsevier.es, day 19/06/2013. This copy is for personal use. Any transmission of this document by any media or format is strictly prohibited.

Infection leads to the formation of scabs harbouring *D. congolensis*, which can be a source for transmission. In a dry environment, the zoospores can remain inactive in the scab for months. When there is sufficient humidity, the zoospores reactivate and become invasive. This high humidity level seems to be decisive for infectivity.[3,5]

Acknowledgments

Authors gratefully acknowledge Prof. Juan Luis Muñoz Bellido (Departamento de Microbiología, Hospital Universitario de Salamanca) for his help in the conventional and molecular identification of the microorganism and the preparation of the manuscript, and to Prof. Jose Manuel González-Buitrago Arriero (Unidad de Investigación, Hospital Universitario de Salamanca) for his help in MALDI-TOFF identification.

References

1. García Sánchez A, Cerrato R, Larrasa J, Ambrose NC, Parra A, Alonso JM, et al. Identification of an alkaline ceramidase gene from *Dermatophilus congolensis*. Vet Microbiol. 2004;99:67–74.
2. Mellmann A, Cloud J, Maier T, Keckevoet U, Ramminger I, Iwen P, et al. Evaluation of matrix-assisted laser desorption ionization-time-of-flight mass spectrometry in comparison to 16S rRNA gene sequencing for species identification of nonfermenting bacteria. J Clin Microbiol. 2008;46: 1946–54.
3. Zaria LT. *Dermatophilus congolensis* infection (dermatophilosis) in animals and man. An update. Comp Immunol Microbiol Infect Dis. 1993;16:179–222.
4. Fournier PE, Couderc C, Buffet S, Flaudrops C, Raoult D. Rapid and cost-effective identification of *Bartonella* species using mass spectrometry. J Med Microbiol. 2009;58:1154–9.
5. Conville PS, Witebsky FG. *Nocardia, Rhodococcus, Gordonia, Actinomadura, Streptomyces*, and other aerobic *Actinomycetes*. In: Murray PR, Baron EJ, Jorgensen JH, Landry ML, Pfaller MA, editores. Manual of Clinical Microbiology. 9th ed., ASM Press: Washington DC; 2007; p. 515–2.
6. Towersei L, de Castro Soares Martin E, Londero AT, Hay RJ, Soares Filbo PJ, Takiya CM, et al. Dermatophilus congolensis human infection. J Am Acad Dermatol. 1993;29:351–4.
7. Kaminsky GW, Suter Il. Human infections with Dermatophilus congolensis. Med J Aust. 1976;1:443–7.
8. Burd EM, Juzych LA, Rudrik JT, Habib F. Pustular dermatitis caused by *Dermatophilus congolensis*. J Clin Microbiol. 2007;45:1655–8.

María Isabel Porras [a], Javier Cañueto [b], Laura Ferreira [c] and María Inmaculada García [a,*]

[a] *Departamento de Microbiología, Hospital Universitario de Salamanca, Salamanca, España*
[b] *Servicio de Dermatología, Hospital Universitario de Salamanca, Salamanca, España*
[c] *Unidad de Investigación, Hospital Universitario de Salamanca, Salamanca, España*

*Corresponding author.
E-mail address: inmagargar@hotmail.com (M.I. García).

doi:10.1016/j.eimc.2010.02.017

Diarrea por *Vibrio fluvialis* en un paciente infectado por el VIH

Vibrio fluvialis *diarrhoea in an HIV infected patient*

Sr. Editor:

A pesar de que la incidencia de gastroenteritis en los pacientes con infección por VIH que reciben tratamiento antirretroviral ha disminuido notablemente en los últimos años, la diarrea continua siendo la manifestación clínica más frecuente en los pacientes mal controlados[1]. Las bacterias enteropatógenas que se aislan más frecuentemente de heces de pacientes VIH son *Salmonella*, *Shigella* y *Campylobacter*, mientras otras como *Aeromonas*, *Plesiomonas* y *Vibrio* son menos comunes[2]. En la literatura hay pocos casos descritos en los que se haya aislado alguna especie de *Vibrio* de coprocultivos de pacientes VIH con diarrea de zonas no endémicas[3–5]. *Vibrio fluvialis* es una de las especies de vibrios halofílicos que se ha asociado con gastroenteritis aguda en humanos[5]. De acuerdo con la bibliografía consultada, presentamos el primer caso de gastroenteritis asociada con *V. fluvialis* en un país Europeo en un paciente con SIDA.

Varón homosexual de 27 años VIH positivo (CD4 basales: 67/ml; carga viral basal: 230.158 copias/ml; categoría CDC: A3) que acudió a urgencias de nuestro hospital por presentar desde hacía tres días diarrea acuosa con 10–15 deposiciones/día, fiebre y dolor abdominal. La exploración física mostró deshidratación moderada y fiebre de 38,4 °C. El paciente era de nacionalidad colombiana pero estaba viviendo en España desde hacía cuatro años. Aunque había sido diagnosticado de infección por VIH hacía 2 años, había iniciado terapia antirretroviral con tenofovir 245 mg más emtricitabina 200 mg, 1 comprimido/día, y efavirenz 600 mg, 1 cápsula/día, desde hacía sólo un mes. También desde entonces recibía profilaxis primaria con cotrimoxazol 160/800 mg, 1 comprimido 3 veces por semana. Al ingreso la carga viral del paciente fue de 3920 copias/ml y el recuento de CD4 de 81 células/ml.

Se recogió una muestra de heces para coprocultivo y estudio parasitológico. Para la detección de parásitos se utilizaron la técnica de concentración de Formol-Éter y una tinción de Ziehl-Neelsen modificada. Las heces se sembraron en agar tripticasa soja con 5% de sangre de cordero, agar MacConkey, agar Salmonella-Shigella, agar Preston modificado-CCDA, agar Aeromonas-Yersinia y caldo Selenito.

El examen parasitológico reveló la presencia de quistes de *Giardia lamblia* por lo que se inició tratamiento con metronidazol 500 mg i.v./8 h durante 7 días sin obtener mejoría. En el agar Aeromonas-Yersinia crecieron unas colonias de bacilos gram negativos curvos fermentadores de manitol y oxidasa positivos. Los sistemas automatizados BD Phoenix y Vitek-2 identificaron el aislamiento como *V. fluvialis*. La identificación fue confirmada por el laboratorio Progenie Molecular (Valencia) mediante PCR usando como diana el gen *toxR* de *V. fluvialis*. La detección de antígeno de toxina de *C. difficile*, rotavirus y adenovirus fue negativa y en el cultivo no creció ninguna otra bacteria enteropatógena. El aislado fue susceptible a amoxicilina-clavulánico, cefuroxima, cefotaxima, ciprofloxacino, aminoglucósidos, imipenem y cotrimoxazol; y resistente a ampicilina, cefoxitina y cefalotina. El paciente fue tratado con ciprofloxacino 200 mg i.v./12 h durante 5 días resolviéndose completamente el cuadro tras cuatro días desde el inicio del tratamiento. Ante el hallazgo del *V. fluvialis* se reinterrogó al paciente que reconoció haber consumido gambas poco cocinadas una semana antes del inicio de los síntomas.

Debido a que son pocos los casos descritos de diarrea por *V. fluvialis*, la epidemiología de esta infección no está bien definida. Algunos pacientes, como el de nuestro caso, presentan el antecedente de ingesta de marisco crudo o poco cocinado[5,6], pero en otros casos[7,8] no se ha podido implicar ningún factor de