Documento descargado de http://www.elsevier.es el 18/06/2013. Copia para uso personal, se prohíbe la transmisión de este documento por cualquier medio o formato.

Semergen. 2010;36(8):480–483

Medicina de Familia
SEMERGEN
www.elsevier.es/semergen

SITUACIÓNES CLÍNICAS

Feocromocitoma adrenal y neurofibromatosis tipo 1

M.G. Guijarro de Armas*, **I. Pavón**, **P. Díaz**, **S. Civantos** y **M. Durán**

Servicio de Endocrinología y Nutrición, Hospital Universitario de Getafe, Madrid, España

Recibido el 9 de julio de 2009; aceptado el 13 de enero de 2010
Disponible en Internet el 18 de mayo de 2010

PALABRAS CLAVE
Feocromocitoma;
Neurofibromatosis

Resumen
Bajo el término genérico de neurofibromatosis (NF) se incluyen diversos trastornos genéticamente determinados del sistema nervioso, que afectan al desarrollo y al crecimiento de las células y los tejidos que recubren y protegen las fibras nerviosas. Estos trastornos determinan el desarrollo de tumores (llamados neurofibromas) que pueden crecer en cualquier lugar del cuerpo, así como a la existencia de anormalidades en tejidos no pertenecientes al sistema nervioso, como la piel y los huesos.
Se distinguen 2 tipos: neurofibromatosis tipo 1(NF-1) (85% de los casos) y neurofibromatosis tipo 2 (NF2). La neurofibromatosis tipo 1 se asocia a distintas enfermedades endocrinológicas, siendo una de ellas el feocromocitoma.
Presentamos el caso de un varón de 56 años, diagnosticado en la juventud de neurofibromatosis tipo 1, que desarrolló un feocromocitoma adrenal derecho.
© 2009 Elsevier España, S.L. y SEMERGEN. Todos los derechos reservados.

KEYWORDS
Neurofibromatosis;
Pheochromocytoma

Adrenal pheochromocytoma and neurofibromatosis type 1

Abstract
Several genetically determined disorders of the nervous system that affect the development and growth of cells and tissues that cover and protect nerve fibers are included under the generic term of neurofibromatosis (NF). These disorders determine the development of tumors (called neurofibromas) that may grow anywhere in the body as well as the existence of abnormalities in tissues outside the nervous system, such as the skin and bones.
Two types are distinguished: neurofibromatosis type 1 (85% of the cases) and neurofibromatosis type 2 (NF2). NF-1 is associated with various endocrine diseases, one of these being pheochromocytoma.
We present the case of a 56-year old man, diagnosed in his youth of NF1, who developed a right adrenal pheochromocytoma.
© 2009 Elsevier España, S.L. and SEMERGEN. All rights reserved.

*Autor para correspondencia.
Correo electrónico: docguada@hotmail.com (M.G. Guijarro de Armas).

1138-3593/$ - see front matter © 2009 Elsevier España, S.L. y SEMERGEN. Todos los derechos reservados.
doi:10.1016/j.semerg.2010.01.022

Documento descargado de http://www.elsevier.es el 18/06/2013. Copia para uso personal, se prohíbe la transmisión de este documento por cualquier medio o formato.

Introducción

La neurofibromatosis tipo 1 o enfermedad de Von Recklinghausen es una enfermedad neurocutánea de herencia autosómica dominante, con una incidencia de 1/2.600–1/3.000 individuos[1]. El gen causante (localizado en brazo largo del cromosoma 17) codifica una proteína activadora de la GTP-asa (guanosina trifosfatasa) llamada neurofibromina, (que acelera la hidrólisis de GTP en el ras p21). La pérdida de función de esta proteína conlleva la activación del protooncogen p21 ras[2].

La NF 1 se asocia a diversas neoplasias endocrinas, como feocromocitoma, Hiperparatiroidismo primario, Carcinoma medular de tiroides, Tumores carcinoides, hipotalámicos y alteraciones del nervio óptico[3].

Caso clínico

Varón de 56 años que acudió a consulta de endocrinología remitido desde dermatología por sospecha de feocromocitoma.

Como antecedentes personales presentaba NF-1 diagnosticada en su juventud, estenosis mitral e insuficiencia aórtica moderada.

Entre los antecedentes familiares destacaban varios familiares por la línea materna con manchas café con leche en la piel y una hija fallecida a los 11 años por tumor cerebral. Tenía 4 hermanos y otros 2 hijos sanos.

El paciente acudió al servicio de dermatología para extirpación de un neurofibroma pendular en la frente, desde allí solicitaron metanefrinas en orina y fué remitido a nuestra consulta.

En el interrogatorio dirigido, el paciente refería hipertensión arterial desde hacía más de 30 años, a pesar del tratamiento antihipertensivo (estaba en tratamiento con IECA, Hidroclorotiazida y β- bloqueante).El control tensional era malo, habiendo llegado en varias ocasiones a TAS 220 mmHg. Con frecuencia presentaba episodios de cefalea y taquicardias, y había perdido unos 4–5 kg de peso en los últimos 3–4 meses.

En la *exploración física* destacaba: TA 150-160/80-100, FC 70 lpm. Mancha de color negro de unos 2 mm de diámetro en iris izquierdo, no hamartoma en iris, manchas café con leche en tronco y extremidades, lentígines en axilas, y numerosos neurofibromas pendulares en tronco y extremidades. En la auscultación cardiaca presentaba un soplo sistólico multifocal.

El estudio bioquímico, hematológico y de coagulación fue normal, así como el estudio hormonal, que incluía cortisol basal, ACTH, TSH, PTH, péptido C, calcitonina y somatomedina C.

Las metanefrinas en orina de 24 h estaban claramente elevadas, con niveles de metoxiadrenalina 525 mcg (20,0–350,0) y metoxinoradrenalina 6.080 mcg (20,0–600,0), permaneciendo en el mismo rango tras suspender betabloqueantes.

Se solicitó un TAC, donde se observaba una masa adrenal derecha de 6 cm de diámetro máximo, heterogénea, con zonas hipodensas en su interior sugerentes de necrosis, que improntaba y desplazaba la vena cava inferior, sin aparente infiltración de la misma (fig. 1). La Gammagrafía con metayodobencilguanidina mostraba un depósito patológico del trazador en área teórica de glándula suprarrenal derecha (fig. 2).

El paciente ingresó para preparación prequirúrgica. Se suspendió betabloqueante y se inició tratamiento con fenoxibenzamina 10 mg/12 h, aumentando progresivamente a 70 mg/d. Posteriormente se inició tratamiento con propanolol y se suspendio IECA e hidroclorotiazida, alcanzando control tensional adecuado.

Fue intervenido por vía laparoscópica, realizándose adrenalectomía derecha, sin complicaciones. El estudio anatomopatológico de la pieza quirúrgica fue de feocromocitoma con intenso pleomorfismo celular, hipercromasia nuclear, crecimiento difuso y nidos confluyentes que sugerían comportamiento potencialmente maligno. No se apreciaba necrosis ni invasión capsular, vascular ni linfática. Ki.67: 2%.

El paciente ha continuado seguimiento en consultas de endocrinología. Las cifras de metanefrinas urinarias se han normalizado. Mantiene controles adecuados de tensión arterial con 10 mg de Enalapril, y no ha vuelto a presentar cefalea, taquicardia, ni crisis hipertensivas.

No se ha realizado estudio genético.

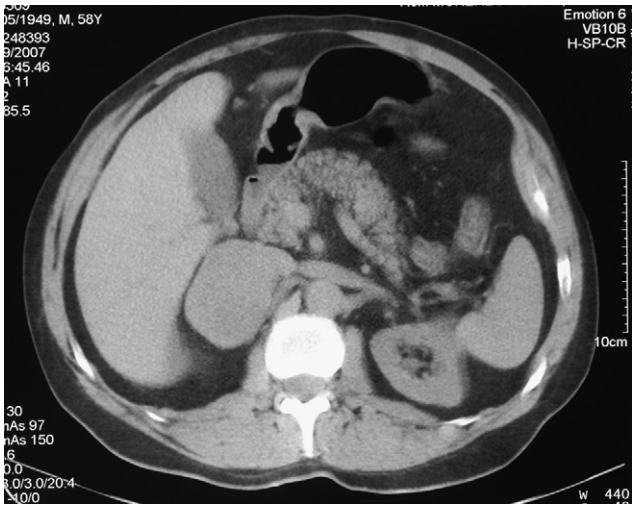

Figura 1 TC abdominal: masa adrenal derecha de 6 cm.

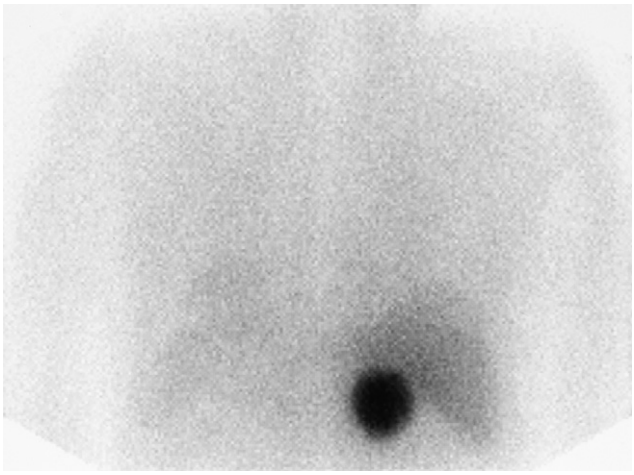

Figura 2 Gammagrafía con metayodobencilguanidina: depósito patológico del trazador en área teórica de glándula suprarrenal derecha.

Documento descargado de http://www.elsevier.es el 18/06/2013. Copia para uso personal, se prohíbe la transmisión de este documento por cualquier medio o formato.

Tabla 1 Complicaciones de neurofibromatosis tipo 1 en distintos sistemas

Sistema nervioso central	Trastornos de aprendizaje, macrocefalia, convulsiones, déficit neurológicos secundarios a tumores, compresión medular
Sistema nervioso periférico	Neuropatía, tumores de nervios periféricos
Cutáneos	Cosméticos, prurito
Cardiovascular	Hipertensión
Gastrointestinal	Sangrado u obstrucción debido a neurofibromas, estreñimiento
Endocrino	Talla corta, trastorno neuroendocrino debido a tumores hipotalámicos, pubertad anormal, feocromocitoma
Ortopédico	Displasia de alas del esfenoides, escoliosis, arqueamiento tibial congénito o pseudoartrosis, quistes óseos, hipercrecimiento óseo

Discusión

La neurofibromatosis es una enfermedad poco frecuente. Se distinguen 2 tipos principalmente: La NF-1 o enfermedad de Von Recklinghausen, que afecta al 85% de los pacientes, y la NF-2 o neurofibromatosis central cuya característica principal es la presencia de neurinomas acústicos bilaterales.

La NF-1 es una enfermedad progresiva multisistémica de herencia autonómica dominante que afecta a 1 de cada 2.600–3.000 individuos, y tiene una expresividad muy variable. La mitad de los casos son familiares y el resto se debe a mutaciones de novo[4].

El gen de la NF-1 se localizada en el cromosoma17, en la banda q11 2. Es muy grande, contiene más de 300 Kb de ADN y codifica una proteína, la neurofibromina, que se cree que actúa como un supresor tumoral, regulando otra proteína celular que estimula el crecimiento y proliferación celular. Mutaciones diferentes pueden dar lugar a fenotipos clínicos muy variables, incluso dentro de una misma familia.

El diagnóstico de NF-1 es fundamentalmente clínico. El hallazgo de 2 o más de los siguientes criterios (modificados en 1997 por la NIH)[5] justifica el diagnóstico, que puede confirmarse por estudio genético.

1. Presencia de 6 o más manchas de color café con leche con diámetro >5 mm en niños menores de 6 años y >15 mm en adultos.
2. Dos o más neurofibromas de cualquier tipo o un neurofibroma plexiforme.
3. Efélides (pecas) en axila o ingle.
4. Glioma en el nervio óptico.
5. Dos o más nódulos de Lisch (hamartomas del iris).
6. Displasia del hueso esfenoides o adelgazamiento de la corteza de los huesos largos con pseudoartrosis o sin ella.
7. Pariente de 1er grado con signos de neurofibromatosis.

Nuestro paciente presentaba 4 de los 7 criterios por lo que no se consideró confirmación por estudio genético.

Los niños suelen presentar manchas café con leche como manifestación principal. Los neurofibromas suelen aparecer después de la pubertad.

Los nódulos de Lisch están presentes en la mayor parte de los pacientes mayores de 20 años.

Las complicaciones en pacientes afectados de NF 1 pueden acontecer a lo largo de su vida (tabla 1).

La hipertensión arterial es un hallazgo frecuente en pacientes con NF-1[6]. Nuestro paciente la presentaba desde la juventud. Aunque en la mayor parte de los casos se considera hipertensión esencial, puede haber lesiones renovasculares causantes. El feocromocitoma aparece sólo en el 0,1–5,7% de los pacientes con NF-1[7], pero es importante sospecharlo si se asocia hipertensón, sobre todo en presencia de masa adrenal.

Estudios recientes han demostrado que entre 15–25% de los pacientes con tumores productores de catecolaminas presentan mutaciones en las líneas germinales en los genes asociados con la enfermedad[8,9]. Las mutaciones que se identifican con mayor frecuencia en pacientes con feocromocitoma están en los genes asociados con la enfermedad de von Hippel- Lindau (VHL), la neoplasia endocrina múltiple 2 (MEN 2), MEN 1 y Neurofibromatosis tipo 1. En los pacientes con paragangliomas las mutaciones se encuentran en los genes asociados al paraganglioma familiar, VHL y rara vez MEN o NF-1. Todos ellos se heredan con carácter autosómico dominante[10].

Alrededor del 10% de los feocromocitomas y hasta un 50% de paragangliomas son malignos. Esto se demuestra mediante invasión local o presencia de metástasis, aunque existen una serie de características morfológicas e histológicas que pueden apoyar el diagnóstico de malignidad.

En cuanto al tratamiento del feocromocitoma, la resección mediante laparoscopia es la técnica de elección en pacientes con tumores menores de 8 cm, excepto si se sospecha infiltración de tejidos. En nuestro paciente se realizó adrenalectomía derecha laparoscópica. Cuando la afectación es bilateral se plantea realizar adrenalectomía parcial para evitar insuficiencia suprarrenal, sin embargo, hay recidivas en un hasta en un 20% de los pacientes, por lo que en muchas ocasiones hay que realizar adrenalectomia bilateral asumiendo el riesgo.

La recidiva tumoral es más frecuente en jóvenes con enfermedad familiar, afectación bilateral, extraadrenal, y en tumores suprarrenales derechos. Es importante el seguimiento clínico y bioquímico de estos pacientes de forma indefinida.

Bibliografía

1. Lammert M, Friedman JM, Kluwe L, Mautner VF. Prevalence of neurofibromatosis 1 in German children at elementary school enrollment. Arch Dermatol. 2005;141:71–4.
2. Nur EKMS, Varga M, Maruta H. The GTPase-activating NF1 fragment of 91 amino acids reverses v-Ha-Ras-induced malignant phenotype. J Biol Chem. 1993;268:22331–7.

Documento descargado de http://www.elsevier.es el 18/06/2013. Copia para uso personal, se prohíbe la transmisión de este documento por cualquier medio o formato.

3. Williams Tratado de Endocrinologia. Volumen II, Décima edición. 2006. p. 1883.
4. Riccardi VM. Neurofibromatosis: Phenotype, Natural History, and Pathogenesis. Baltimore: Johns Hopkins University Press; 1992.
5. DeBella K, Szudek J, Friedman JM. Use of the national institutes of health criteria for diagnosis of neurofibromatosis 1 in children. Pediatrics. 2000;105:608–14.
6. Fossali E, Signorini E, Intermite RC, Casalini E, Lovaria A, Maninetti MM, et al. Renovascular disease and hypertension in children with neurofibromatosis. Pediatr Nephrol. 2000;14:806–10.
7. Walther MM, Herring J, Enquist E, Keiser HR, Linehan WM. Von Recklinghausen's disease and pheochromocytomas. J Urol. 1999;162:1582–6.
8. Neumann HP, Bausch B, McWhinney SR, Bender BU, Gimm O, Franke G, et al. Germ-line mutations in nonsyndromic pheochromocytoma. N Engl J Med. 2002;346:1459–66.
9. Elder EE, Elder G, Larsson C. Pheochromocytoma and functional paraganglioma syndrome: no longer the 10% tumor. J Surg Oncol. 2005;89:193–201.
10. Dahia PLM. Evolving concepts in pheochromocytoma and paraganglioma. Curr Opin Oncol. 2006;18:1–8.