Documento descargado de http://www.elsevier.es el 25/05/2013. Copia para uso personal, se prohíbe la transmisión de este documento por cualquier medio o formato.

Enferm Infecc Microbiol Clin. 2010;**28(8)**:554–555

Enfermedades Infecciosas y Microbiología Clínica

www.elsevier.es/eimc

Diagnóstico a primera vista

# Infección de prótesis en paciente inmunodeprimida

## Prosthesis infection in an immunosuppressed patient

Ana de Malet [a,*], Margarita Bolaños [a], Michele Hernández [b] y Cristina Carranza [b]

[a] *Servicio de Microbiología, Hospital Universitario Insular de Gran Canaria, Gran Canaria, España*
[b] *Unidad de Enfermedades Infecciosas y Medicina Tropical, Hospital Universitario Insular de Gran Canaria, Gran Canaria, España*

### Caso clínico

Mujer de 74 años, diagnosticada de artritis reumatoide en el año 1989, actualmente en tratamiento con prednisona (30 mg/día), metotrexato semanal y leflunomida. Debido a su enfermedad inflamatoria, en 1998 se le implantaron dos prótesis, una en la cadera derecha y otra en la rodilla del mismo lado sin complicaciones. Al año siguiente, se le implantó una prótesis en la rodilla izquierda que se complicó con fractura de tibia, siendo necesario el recambio protésico días después.

En mayo de 2009 acude a consulta de traumatología por presentar, desde hace 6 meses, una fístula intermitente con supuración purulenta, sin signos inflamatorios, sobre la rodilla izquierda. A la exploración presenta una tumoración eritematosa, indolora y fluctuante de 3–4 cm de diámetro en la zona anterior de rodilla, conservando la movilidad de la articulación. Se realiza punción-aspiración de la colección obteniendo material purulento que se remite al laboratorio. La paciente no ha presentado fiebre, síntomas neurológicos ni respiratorios, tampoco refiere lesiones cutáneas. En ese momento el hemograma demuestra una anemia normocítica normocrómica, velocidad de sedimentación globular de 120 mm (VN:4–19) y proteína C reactiva de 6,2 mg/dl (VN 0,0–0,5). La radiografía de dicha rodilla demostró osteoporosis grave, sobre todo en el compartimento tibial donde la prótesis está enclavada (fig. 1).

En la tinción de Gram de la muestra remitida se observan gran cantidad de leucocitos polimorfonucleares junto con bacilos grampositivos (BGP) ramificados.

### Diagnóstico y evolución

La muestra se siembra en agar sangre, agar chocolate, agar McConkey y agar Sabouraud que se incuba a 37 °C con 10% de $CO_2$, así como agar Brucella con vitamina $K_1$ y hemina y agar BBE-amikacina que se incuban en anaerobiosis y caldo tioglicolato. A los cinco días de incubación, crecen en agar sangre y agar chocolate unas colonias blancas y secas (fig. 2), que posteriormente adquieren un aspecto calcáreo y olor característico a humedad. En la tinción de Gram de la colonia se observan BGP ramificados con divisiones en ángulo recto. En el examen macroscópico de la misma (fig. 3) se distinguen filamentos aéreos (las colonias tienen aspecto de bolas de algodón). Ante la sospecha de infección por *Nocardia spp* (BGP ramificado y aerobio estricto) se realiza una tinción de Ziehl-Neelsen y Kinyoun (usando como decolorante ácido sulfúrico al 1%), siendo la primera negativa y la segunda positiva. El microorganismo aislado era catalasa y ureasa positivas, siguiendo el esquema de Kiska et al[1] se identifica como *Nocardia asteroides* I/IV (sensible a gentamicina [10 μg], tobramicina [10 μg], amikacina [30 μg], resistente a eritromicina [15 μg], colonias anaranjadas en Mueller-Hinton agar a los 5 días de la siembra y asimilación de inositol [Api 20 C Aux, bioMérieux, Marcy l'Étoile, France]). La sensibilidad se realizó en Mueller Hinton agar considerando los puntos de corte definidos por la Clinical and Laboratory Standards Institute para microorganismos de crecimiento rápido. La cepa se envió al ISCIII, siendo identificada como *Nocardia asteroides* sensu stricto mediante amplificación y secuenciación del gen 16SrDNA.

Con el diagnóstico de artritis por *Nocardia* spp., a la paciente se le realizó una RMN cerebral, radiografía de tórax y CT torácico. Tanto la RMN como el CT fueron normales. Debido a la infección protésica, se aconsejó la retirada de la prótesis, pero al no garantizarse la funcionalidad de la articulación debido a su gran deterioro, se optó por tratamiento conservador con cotrimoxazol y linezolid junto con la disminución de la dosis del tratamiento inmunosupresor y repetidas punciones y drenaje. Al mes de iniciado el tratamiento se retira el linezolid por plaquetopenia y se le añade levofloxacino durante 3 meses. Después de cinco meses de tratamiento la paciente se mantiene sin complicaciones, con valores de velocidad de sedimentación globular de 38 mm y proteína C reactiva de 1,7 mg/dl.

### Comentarios

Las especies del género *Nocardia* (familia *Nocardiaceae*) forman un grupo homogéneo en el suborden *Corynebacteriaceae*, dentro del orden *Actinomycetales*. Su definición está basada en información

* Autor para correspondencia.
*Correo electrónico:* dmaletpf@hotmail.com (A. de Malet).

0213-005X/$ - see front matter © 2009 Elsevier España, S.L. Todos los derechos reservados.
doi:10.1016/j.eimc.2009.11.009

Documento descargado de http://www.elsevier.es el 25/05/2013. Copia para uso personal, se prohíbe la transmisión de este documento por cualquier medio o formato.

**Figura 1.** Radiografía de la rodilla izquierda.

**Figura 2.** Morfología de *Nocardia asteroides* en agar sangre.

filogénetica molecular, principalmente de las secuencias del gen 16SrDNA[2]. El género *Nocardia* incluye más de 50 especies. Son patógenos oportunistas, por lo que, causan infecciones en pacientes con déficit de inmunidad celular. Su distribución es mundial, se encuentran en la tierra, material vegetal en descomposición y ambientes acuáticos, se pueden suspender en el aire como partículas de polvo. La inhalación es el mecanismo más frecuente de adquisición pero existen otros modos de infección como la

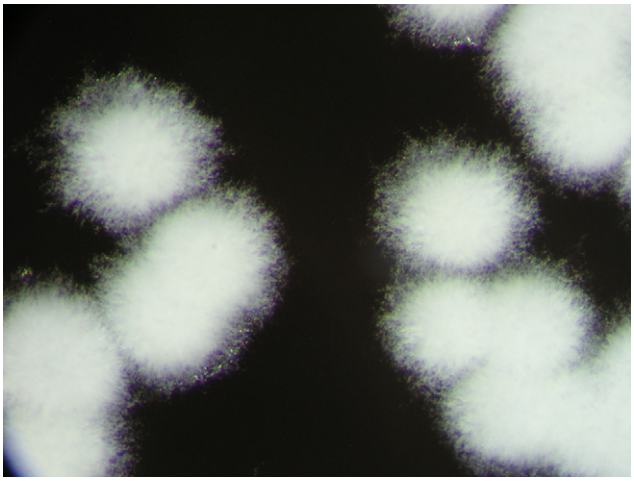

**Figura 3.** Micelios aéreos de *Nocardia asteroides* (× 6).

ingestión de comida contaminada o la enfermedad cutánea por inoculación directa del microorganismo tras un traumatismo, cirugía, catéter vascular y picaduras o arañazos de animales.

Las características principales de la nocardiosis son su capacidad de diseminación a cualquier órgano y su tendencia a la recidiva o progresión aún con el tratamiento antimicrobiano adecuado. Su clasificación se basa en la localización y extensión de la enfermedad e incluye la infección pulmonar, del Sistema Nervioso Central, cutánea y la enfermedad diseminada. En la mitad de los casos de nocardiosis pulmonar también se producen infecciones extrapulmonares y aproximadamente en el 20% de los pacientes con enfermedad diseminada se manifiesta sólo como enfermedad extrapulmonar[3]. Creemos que el mecanismo de infección en la paciente ha sido a través de la inhalación ya que: a) las nocardiosis cutáneas se producen en pacientes inmunocompetentes; b) la etiología suele ser otra especie de *Nocardia* (en el 80% de los casos por *N. brasiliensis*), y c) la paciente tiene una gran limitación funcional por lo que no tiene contacto con tierra. Probablemente, la posterior diseminación por vía hematógena produjo un cuadro de artritis protésica tipo III que se presenta 10 años después del recambio protésico, según la clasificación de Tsukayama[4] lo que explica el desarrollo de una fístula supurativa intermitente en paciente inmunodeprimida con escasa respuesta inflamatoria.

Finalmente, queremos destacar la importancia que tiene la realización de la tinción de Gram, porque la visualización de la morfología típica ramificada con células inflamatorias aconseja prolongar la incubación.

## Agradecimientos

Los autores quieren agradecer la identificación definitiva de la cepa al Dr Jose A. Saez Nieto, del ISCIII, Majadahonda.

## Bibliografía

1. Kiska DL, Hicks K, Pettit D. Identification of medically relevant Nocardia species with an abbreviated battery of test. J Clin Microbial. 2002;40:1346–51.
2. Brown- Elliott BA, Brown JM, Couville PS, Wallace Jr RJ. Clinical and laboratory features of the Nocardia spp based on current molecular taxonomy. Clin Microbiol Rev. 2006:259–82.
3. Lopes O, Bassanesi MC, Alves H, Salla A, Benevenga P, Castro S. Cutaneous Nocardia asteroides infection of nontraumatic origin Rev. Inst Med Trop. 1994;5:403–8.
4. Tsukayama DT, Estrada R, Gustilo R. Infection after total hip arthroplasty. A study of the treatment of one hundred and six infections. J Bone Joint Surg. 1996;78-A:512–23.