Documento descargado de http://www.elsevier.es el 21/05/2013. Copia para uso personal, se prohíbe la transmisión de este documento por cualquier medio o formato.

Med Clin (Barc). 2010;**135(12)**:552–555

MEDICINA CLINICA

www.elsevier.es/medicinaclinica

Nota Clínica

Enfermedad de Rendu-Osler con afectación hepática: primer trasplante en España

Miguel Angel Núñez Viejo [a,*], Ana Fernández Montes [a], José Luis Hernández Hernández [a], Fernando Pons Romero [b], Emilio Fábrega García [b] y Roberto Zarrabeitia [c]

[a] *Servicio de Medicina Interna, Hospital Universitario Marqués de Valdecilla, Santander, España*
[b] *Servicio de Aparato Digestivo, Hospital Universitario Marqués de Valdecilla, Santander, España*
[c] *Servicio de Medicina Interna, Unidad de THH, Hospital de Sierrallana, Torrelavega, España*

INFORMACIÓN DEL ARTÍCULO

Historia del artículo:
Recibido el 22 de noviembre de 2009
Aceptado el 23 de marzo de 2010
On-line el 4 de junio de 2010

Palabras clave:
Enfermedad de Rendu-Osler
Afectación hepática y cardiopulmonar
Fallo cardiaco refractario
Trasplante hepático

RESUMEN

Fundamento: La Enfermedad de Rendu-Osler es un desorden sistémico debido a una alteración del endotelio vascular. Su manifestación más frecuente es la epistaxis, pero las malformaciones vasculares afectan a multitud de órganos, como el hígado, donde el desarrollo de fístulas puede ocasionar un fallo cardiaco secundario debido a los grandes *shunts* que se generan entre las venas hepáticas y la arteria hepática. Para resolver la afectación cardiopulmonar tradicionalmente se planteaban tratamientos como la embolización o la ligadura de la arteria hepática, pero pueden ocasionar complicaciones tan graves como la necrosis o el fallo hepático.

Observación clínica: Presentamos el caso de una mujer de 48 años seguida en nuestro hospital desde 1987 y diagnosticada de Rendu-Osler con presencia de múltiples fístulas intrahepáticas entre venas y arteria hepática, que desarrollo a lo largo de los años un cuadro de insuficiencia cardiaca progresiva que limitaba su calidad de vida.

Resultados: Tras varios ingresos por empeoramiento, su disnea llegó a hacerse de reposo y su gasto cardiaco aumentó considerablemente en los diferentes controles ecocardiográficos, llegando a valores de 10,6 l/min. Esto, unido a la refractariedad de años de tratamiento médico, y a la vista de lo buenos resultados descritos en la literatura revisada, nos hizo plantearnos finalmente la realización de un trasplante hepático, que se llevó a cabo en diciembre de 2004. Tras el mismo se resolvió la situación hiperdinámica, quedando la paciente asintomática y sin datos de fallo cardiaco. Aunque en los últimos años el trasplante hepático se ha convertido en el mejor y definitivo tratamiento para estos pacientes.

Conclusión: Éste es el primero que se lleva a cabo en España. En la actualidad se dispone de diferentes terapias, pero las indicaciones del trasplante hepático son cada día mayores, sobre todo debido a los riesgos que entrañan las otras opciones terapéuticas. Si bien no se ha establecido cuál es el momento adecuado para llevarlo a cabo, las indicaciones más aceptadas son la insuficiencia cardiaca y la hipertensión portal que no responde a tratamiento médico.

© 2009 Elsevier España, S.L. Todos los derechos reservados.

Rendu-Osler disease with hepatic involvement: First transplant in Spain

Keywords:
Rendu-Osler's Disease
Hepatic and Cardiopulmonary involvement
Refractory Heart Failure
Hepatic Trasplant

ABSTRACT

Background and objective: Rendu-Osler's disease (RO) is a rare systemic vascular disorder due to a fibrovascular dysplasia in the endothelium of vessels. Recurrent epistaxis is the main clinical manifestation, but arteriovenous malformations (AVMs) can involve many organs, including the liver. Hepatic involvement can develop refractory heart failure due to large shunts between the hepatic veins and the hepatic artery. Embolization and hepatic artery ligation have also demonstrated to reduce cardiac output in RO, but these therapeutic options have significant morbidity and complications such as necrosis or liver failure.

Case report: We report the case of a 48 years old woman diagnosed in 1987 with RO and significant hepatic involvement, with multiple fistulas between veins and hepatic artery. In the following years she developed progressive heart failure that limited her quality of life.

Results: She was admitted on more times with heart failure and her dyspnea worsened progressively up to NYHA IV. At this time, an echocardiograph control showed an output cardiac about 10.6 l/min. On December 2004, although the medical treatment, the worsening of the patient went on, so we finally decided to conduct a liver transplant that resolved the symptoms and the hyperdynamic circulation.

* Autor para correspondencia.
Correos electrónicos: manuvi2004@hotmail.com, minunez@humv.es (M.A. Núñez Viejo).

0025-7753/$ - see front matter © 2009 Elsevier España, S.L. Todos los derechos reservados.
doi:10.1016/j.medcli.2010.03.025

Documento descargado de http://www.elsevier.es el 21/05/2013. Copia para uso personal, se prohíbe la transmisión de este documento por cualquier medio o formato.

Despite the fact that liver transplant has become without doubt into the best treatment for these patients in the last years.

Conclusions: This is the first one done in Spain. There are different therapies available for these patients, but the indications for transplantation are greater each day, mainly due to the risks of the other options. Currently the stated guidelines are heart failure and portal hypertension refractory to medical treatment. So in these situations, liver transplantation should be proposed in the early stages of the disease and may be the only viable option.

© 2009 Elsevier España, S.L. All rights reserved.

Introducción

La enfermedad de Rendu-Osler (RO) o telangiectasia hemorrágica hereditaria (THH) es una rara enfermedad, de herencia autosómica dominante, que se debe a una displasia fibrovascular sistémica. Estudios recientes[1] sugieren que el defecto genético pudiera residir en una mutación de la *endoglina*, proteína transmembrana que actúa de receptor para el factor de crecimiento transformante beta (TGF beta) y que tiene un importante papel en la angiogénesis. No obstante, la heterogeneidad de la presentación de la enfermedad sugiere que otras mutaciones genéticas pueden estar involucradas en otras familias[1–4] Su principal manifestación es la presencia de angiomas o telangiectasias en la piel y mucosas, sobre todo oral y nasal, así como el desarrollo de malformaciones y fístulas arterio-venosas en diversos órganos como pulmones, hígado, tubo digestivo y cerebro, entre otros. A pesar de que el síntoma más frecuente es la epistaxis recurrente, que tiene lugar en el 50–80% de los casos de THH, las malformaciones vasculares se encuentran hasta en el 14–30% de los pacientes y conllevan una comorbilidad significativa. La afectación hepática quizás sea una de las menos conocidas, pero está bien descrita. De hecho, aparece en el 8–30% de los pacientes[5] Aún así, todavía no está clara la relación fisiopatológica entre la presencia de telangiectasias y el desarrollo de cirrosis hepática[4,5]. Las lesiones que podemos encontrar a nivel hepático pueden ser de muchos tipos e incluyen fístulas arterio venosas, telangiectasias e incluso aneurismas de la arteria hepática, que a su vez pueden dar lugar a multitud de complicaciones tanto a nivel hepático como sistémico, como se muestra en la tabla 1. Estas malformaciones vasculares van a dar lugar al desarrollo de *shunts*[6,7], fundamentalmente de 3 tipos (arteria hepática vena hepática, arteria hepática vena porta, y vena porta vena hepática), que entre otros síntomas pueden producir clínica de angina isquemia intestinal[11] debido a un fenómeno de robo en la circulación mesentérica. Pero, sin duda alguna, la consecuencia más importante de la afectación hepática es el desarrollo de insuficiencia cardiaca[12], puesto que cuando la fracción de un *shunt* es importante se puede llegar a originar un fallo cardiaco secundario. Este fallo cardiaco derecho es debido a los grandes *shunts*[5] que se generan entre las venas hepáticas y la arteria hepática, que incrementan el gasto cardiaco hasta en un 25–58%, de aquí que en todo paciente con afectación hepática e insuficiencia cardiaca se recomiende la realización de un cateterismo derecho para calcular la presión pulmonar[6] y evaluar tanto el *shunt* como la función hiperdinámica.

Tabla 1
Consecuencias de la afectación hepática en la enfermedad de Rendu-Osler

1. Vasculares (intrahepáticas):
   - Telangiectasias intrahepáticas diseminadas, angiomas, cavernomas
   - Dilatación de la arteria hepática (aneurismas)
   - Opacificación temprana de las venas hepáticas[5]
   - Fístulas intrahepáticas, porto venosas, porto sistémicos, arterio portales[7]
2. Hepáticas:
   - Hepatomegalia, dolor en hipocondrio derecho
   - Masa pulsátil, soplo audible
   - Insuficiencia hepática progresiva
   - Hipertensión portal
   - Varices gastroesofágicas (shunt arterio portal) y hemorragia digestiva
   - Encefalopatía hepática (shunt porto hepático)
   - Trastornos de la coagulación
   - Necrosis hepática extensa, fallo hepático agudo (tras embolización)
3. Biliares:
   - Estenosis y dilataciones de la vía biliar
   - Colestasis progresiva
   - Hemobilia[8] (Ball y Dugan, primeros en describirla)
   - Colangitis[9] y sepsis secundaria[8] (malformaciones vasculo biliares)
   - Abscesos biliares intrahepáticos
   - Isquemia-necrosis biliar:
     - Tras embolización ligadura de la arteria hepática
     - Espontánea con sepsis biliar refractaria[10] (un sólo caso descrito en la literatura)
4. Sistémicas:
   - Fiebre
   - Pérdida de peso
   - Fallo cardiaco por alto gasto, insuficiencia cardiaca congestiva
   - Hipertensión pulmonar
   - Angina/isquemia intestinal (fenómeno de robo mesentérico)[11]

Caso clínico

Presentamos el caso de una mujer de 48 años que fue diagnosticada de THH en 1987. Fue vista por primera vez en nuestro hospital en 1988. Refería clínica de epistaxis y metrorragias de años de evolución, y multitud de ingresos por hemorragia digestiva secundaria a angiomas gástricos. El examen físico general reveló la presencia de múltiples telangiectasias en labios, lengua, mucosa oral y dorso de ambas manos. También destacaba un soplo cardiaco sistólico, la palpación de una hepatomegalia difusa dolorosa, y la auscultación de otro soplo a nivel de hipocondrio y epigastrio. En octubre de 1996, en una TC de tórax y abdomen pudo comprobarse la existencia de cardiomegalia, la dilatación de las venas porta, esplénica y suprahepáticas, una gran esplenomegalia (figs. 1 y 2) y múltiples fístulas intrahepáticas, que se confirmaron mediante una arteriografía. De igual forma, un primer ecocardiograma informó de la existencia de un incremento del gasto cardiaco (8,8 l/min) y una función sistólica hiperdinámica, así como la presencia de datos de hipertensión pulmonar secundaria a la misma. Debido a los continuos episodios de sangrado la paciente había desarrollado una anemia crónica por déficit de hierro que trataba con suplementos orales, aunque en ocasiones llegó a requerir transfusión de hemoderivados. En 1998 inició clínica de disnea, que fue aumentando de forma progresiva hasta ingresar por primera vez en enero de 1999 con diagnóstico de insuficiencia cardiaca congestiva. Posteriormente la paciente requirió multitud de nuevos ingresos por el mismo motivo y, a pesar del tratamiento, su disnea progresó hasta hacerse de mínimos esfuerzos, limitando mucho su calidad de vida. En abril de 2004

Documento descargado de http://www.elsevier.es el 21/05/2013. Copia para uso personal, se prohíbe la transmisión de este documento por cualquier medio o formato.

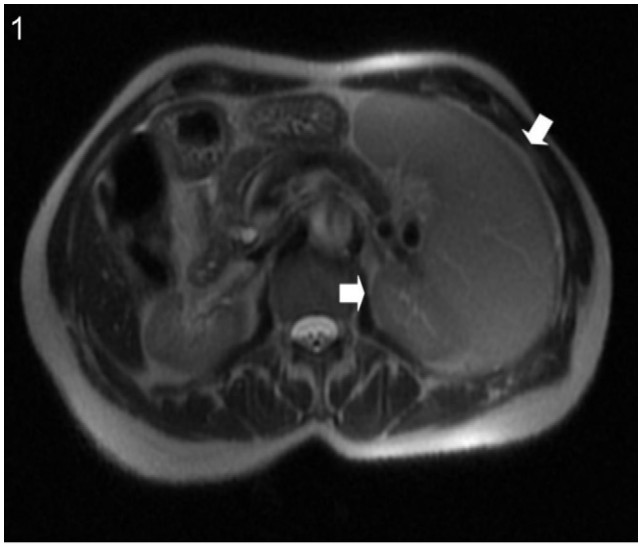

Figuras 1 y 2. Cortes horizontal (fig. 1) y frontal (fig. 2) de TC abdominal en los que puede apreciarse la gran esplenomegalia que presentaba la paciente debido a la presencia de grandes fístulas porto venosas y el desarrollo de hipertensión portal.

su gasto cardiaco era de 9,2 l/min, y en junio de 2004 alcanzó un valor de 10,6 l/min, objetivándose entonces una disfunción sistólica moderada del ventrículo izquierdo (FE 45%). Ante el empeoramiento clínico de la paciente y la refractariedad al tratamiento, se decidió estudiar la posibilidad de llevar a cabo un trasplante hepático, puesto que parecía la opción más real para resolver su problema. Previo al mismo se realizó un cateterismo derecho con hemodinámica pulmonar, que resultó normal, por lo que la paciente fue trasplantada finalmente en diciembre de 2004. En este momento había desarrollado ya disnea de reposo. Como complicaciones postquirúrgicas presentó un hematoma en el espacio de Morrison, una infección respiratoria, diarrea autolimitada con dolor abdominal inespecífico, insuficiencia renal aguda y trombocitopenia, sin otras coagulopatías añadidas. Fue dada de alta en enero de 2005 y en los diferentes controles ambulatorios se ha podido comprobar la correcta función del injerto (fig. 3), la normalización de la función sistólica, con un gasto cardiaco de 6 l/min, y la resolución de la hipertensión pulmonar y de la situación hiperdinámica. Casi 5 años después de la realización del trasplante, la paciente continúa sin disnea y en clase funcional I de la New York Heart Association (NYHA).

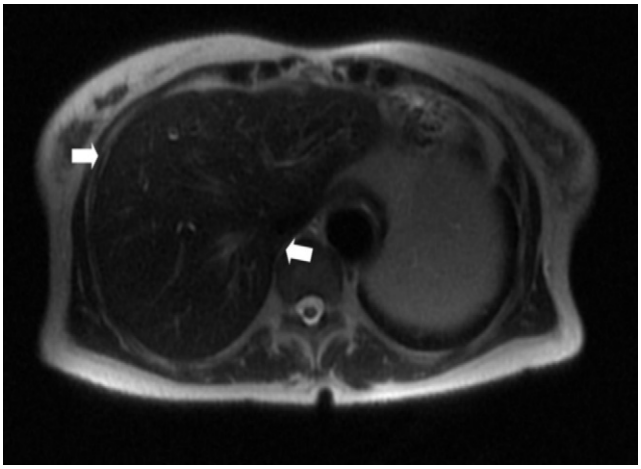

Figura 3. TC abdominal en el que se muestra un corte horizontal del injerto un mes postrasplante.

Discusión

La enfermedad de Rendu-Osler se ha tratado tradicionalmente con diferentes métodos dirigidos principalmente a controlar los síntomas de la misma, como por ejemplo la terapia hormonal, administración de agentes antifibrinolíticos o la embolización. En la actualidad, para la afectación hepática y sus consecuencias existen 3 formas principales de tratamiento: la ligadura quirúrgica de la arteria hepática, la embolización y el trasplante hepático. Los 2 primeros procedimientos estarían recomendados sólo en pacientes con función hepática normal, y aún así conllevan un elevado riesgo de complicaciones[17]. Al igual que el trasplante, la embolización de la arteria hepática también ha demostrado reducir el gasto cardiaco en la enfermedad de Rendu-Osler con *shunts* intrahepáticos. Es una estrategia atractiva, pero tiene una mortalidad significativa de hasta el 20% y puede dar lugar a complicaciones importantes como son la embolización pulmonar iatrogénica, el desarrollo de abscesos biliares o necrosis extensa del parénquima y conductos biliares, colangitis, hemobilia, sepsis biliar[13] y el fallo hepático. Los malos resultados terapéuticos y la reaparición de fístulas a otros niveles han hecho que hoy día se plantee el trasplante hepático como tratamiento de elección, especialmente cuando los pacientes desarrollan afectación cardiaca secundaria. Tras el trasplante desaparece la situación hiperdinámica secundaria[14–16], al igual que la enfermedad hepática y los síntomas secundarios a la misma, hecho que se demuestra en el seguimiento postrasplante por cateterismo[15]. Por ello, el trasplante hepático puede considerarse una alternativa exitosa para la prevención del desarrollo de la afectación cardiopulmonar y la mejora de la calidad de vida de nuestros pacientes. En la actualidad, las indicaciones fundamentales del trasplante hepático[6] son la insuficiencia cardiaca y la hipertensión portal que no responde a tratamiento médico. No obstante, aún no están bien definidos los parámetros que nos indiquen cuándo es el mejor momento de llevarlo a cabo, por lo que habrá que individualizar en cada caso.

Documento descargado de http://www.elsevier.es el 21/05/2013. Copia para uso personal, se prohíbe la transmisión de este documento por cualquier medio o formato.

La THH es, en definitiva, una entidad poco frecuente, pero con un riesgo elevado de desarrollar complicaciones. A menudo conlleva una afectación hepática grave que implica un estado cardiaco hiperdinámico muy limitante en cuanto a calidad de vida de los pacientes. Aunque deberían considerarse todas las opciones a la hora de elegir una estrategia terapéutica, en los pacientes con enfermedad de Rendu-Osler con afectación hepática sintomática que condicione enfermedad cardiopulmonar y disnea limitante, las opciones de tratamiento buenas son pocas. En ellos, el trasplante hepático debería proponerse tempranamente en el curso de la enfermedad ya que puede ser la única opción viable en estas situaciones.

Conflicto de intereses

Los autores declaran no tener ningún conflicto de intereses.

Bibliografía

1. McAllister KA, Lennon F, Bowles-Biesecker B, McKinnon WC, Helmbold EA, Markel DS, et al. Genetic heterogeneity in hereditary haemorrhagic telangiectasia. Possible correlation with clinical phenotype. J Med Genet. 1994;31:927–32.
2. Larson AM. Liver disease in hereditary hemorrhagic Telangiectasia. J Clin Gastroenterol. 2003;36:149–58.
3. Caselitz M, Chavan A, Manns MP, Wagner S. Hereditary hemorrhagic Telangiectasia (Osler-Rendu-Weber disease) and its manifestation in the liver. Z Gastroenterol. 2001;39:533–42.
4. Martini GA. The liver in hereditary haemorrhagic telangiectasia: An inborn error of vascular structure with multiple manifestations: A reappraisal. Gut. 1978;19:531–7.
5. Bernard G, Mion F, Henry L, Plauchu H, Paliard P. Hepatic involvement in hereditary hemorrhagic Telangiectasia: Clinical, radiological and hemodynamic studies of 11 cases. Gastroenterology. 1993;105:482–7.
6. González Casas R, Trapero Marugán M, Moreno Otero R. Enfermedad hepática en la telangiectasia hereditaria hemorrágica (enfermedad de Rendu-Osler-Weber). Med Clin (Barc). 2007;129:629–31.
7. Del Pozo Prieto D, Bárcena Marugán R, Olivencia Palomar P, Peña González E. Hereditary hemorrhagic telangiectasia with liver involvement. Gastroenterol Hepatol. 2000;23:223–31.
8. Ball NJ, Dugan MA. Hepatolithiasis in hereditary hemorrhagic telangiectasia. Arch Intern Med. 1990;114:423–5.
9. Arfa MN, Bouzaiene H, Ben Farhat L, Gharbi L, Ghariani B, Mestiri H, et al. Intrahepatic Osler's disease: report of two cases and review of the literature. Hepatogastroenterology. 2003;50:210–3.
10. Bauer T, Britton P, Lomas D, Wight DG, Friend PJ, Alexander GJ. Liver transplantation for hepatic arteriovenous malformation in hereditary haemorrhagic telangiectasia. J Hepatol. 1995;22:586–90.
11. Odorico JS, Hakim MN, Becker YT, Van der Werf W, Musat A, Knechtle SJ, et al. Liver transplantation as definitive therapy for complications after arterial embolization for hepatic manifestations of hereditary hemorrhagic Telangiectasia. Liver Transpl Surg. 1998;4:483–90.
12. Bourgeois N, Delcour C, Deviere J, Francois A, Lambert M, Cremer M, et al. Osler-Weber-Rendu disease associated with hepatic involvement and high output heart failure. J Clin Gastroenterol. 1990;12:236–8.
13. Hillert C, Broering DC, Gundlach M, Knoefel WT, Izbicki JR, Rogiers X. Hepatic involvement in hereditary hemorrhagic telangiectasia: An unusual indication for liver transplantation. Liver Transpl. 2001;7:266–8.
14. Lerut J, Orlando G, Adam R, Sabbà C, Pfitzmann R, Klempnauer J, et al. European Liver Transplant Association. Liver transplantation for hereditary hemorrhagic Telangiectasia: Report of the European liver transplant registry. Ann Surg. 2006;244:854–62.
15. Boillot O, Bianco F, Viale JP, Mion F, Mechet I, Gille D, et al. Liver transplantation resolves the hyperdynamic circulation in hereditary hemorrhagic Telangiectasia with hepatic involvement. Gastroenterol. 1999;1:187–92.
16. Azoulay D, Precetti S, Emile JF, Ichai P, Gillon MC, Duclos-Vallée JC, et al. Liver transplantation for intrahepatic Rendu-Osler-Weber's disease: the Paul Brousse hospital experience. Gastroenterol Clin Biol. 2002;26:828–34.
17. Garcia-Tsao G, Korzenik JR, Young L, Henderson KJ, Jain D, Byrd B, et al. Liver disease in patients with hereditary hemorrhagic telangiectasia. N Engl J Med. 2000;343:931–6.