Documento descargado de http://www.elsevier.es el 22/05/2013. Copia para uso personal, se prohíbe la transmisión de este documento por cualquier medio o formato.

Complicación respiratoria tras ingesta de cuerpo extraño

Respiratory complication after swallowing a foreign body

Sr. Editor:

La ingesta de cuerpos extraños es frecuente en la edad pediátrica, con una mayor incidencia en menores de 5 años. En la mayoría de los casos completan el recorrido por el trayecto intestinal sin presentar complicaciones. Sólo el 10—20% requiere extracción endoscópica, y menos del 1% requiere intervención quirúrgica[1]. Los objetos que se ingieren más frecuentemente son las monedas, seguido de piezas de juguetes, pilas de botón, agujas, etc.[1–3]. En general, los pacientes consultan en las primeras 36 h de la ingesta, y el motivo más frecuente es el haber presenciado el accidente[2]. De ellos, el 50% está asintomático, y si aparece clínica, la sintomatología más frecuente es disfagia, odinofagia, sialorrea, dolor retroesternal o regurgitación. En algunos casos, cuando obstruyen la vía aérea, pueden manifestarse por tos, estridor y disnea, e incluso provocar la muerte del paciente[1–3].

Se presenta el caso de un lactante varón de 8 meses de edad con tos continua y sibilancias de un mes de evolución, diagnosticado de bronquitis, que había recibido tratamiento broncodilatador sin presentar mejoría evidente. Acude a urgencias por aumento de la dificultad respiratoria en las últimas 24 h.

En la exploración física al ingreso destaca un buen estado general, con taquipnea y leve tiraje subcostal. En la auscultación cardiopulmonar existe una hipoventilación marcada en hemitórax izquierdo y sibilancias diseminadas; el resto de la exploración es normal. En la radiografía de tórax anteroposterior se visualiza un cuerpo extraño punzante (imperdible abierto) localizado en la porción medial del hemitórax izquierdo con atelectasia masiva del pulmón izquierdo y derrame pleural ipsilateral (fig. 1). En la radiografía de tórax lateral (fig. 2) se localiza el objeto a nivel intraesofágico. Se desconoce el momento exacto de la ingesta, al no haberse presenciado por parte de los familiares episodio de atragantamiento o de sofocación.

Se decide su extracción por vía endoscópica y la colocación de un tubo de drenaje pleural. En la fibrobroncoscopia se observa la presencia de una lesión blanquecina a la altura de la salida del bronquio principal izquierdo, que obstruye el 90% de la luz bronquial.

El diagnóstico fue de cuerpo extraño intraesofágico, con perforación de la pared del esófago y afectación del bronquio principal izquierdo, que provocó una reacción inflamatoria tipo granulomatosa.

Ingresa en la unidad de cuidados intensivos pediátricos intubado por broncoespasmo grave durante la anestesia y se conecta a ventilación mecánica. Se inician antibióticos y corticoides intravenosos con mejoría progresiva, que permite su extubación al 8.º día. Se completa corticoterapia oral de 0,6 mg/kg/día durante 21 días, en pauta descendente. A los 6 meses del alta presenta resolución casi completa del granuloma bronquial, evidenciándose mediante fibrobroncoscopia una mínima lesión residual.

Motivo frecuente de consulta en urgencias es la ingesta de cuerpos extraños. El riesgo derivado depende del tamaño, forma, composición y localización del objeto, así como del tiempo transcurrido hasta su diagnóstico[2].

Tan solo el 20% de los cuerpos extraños ingeridos quedan alojados en el esófago y tienden a localizarse en zonas de estrechamiento fisiológico[3,4]. El principal riesgo es la producción de ulceraciones esofágicas que pueden complicarse con estenosis o perforación. Los cuerpos extraños alojados en el tercio superior o medio del esófago deben extraerse siempre mediante endoscopia urgente, al igual que los cuerpos extraños punzantes independientemente de su posición intraesofágica. Si el cuerpo extraño está alojado en el tercio inferior del esófago, no es punzante y el

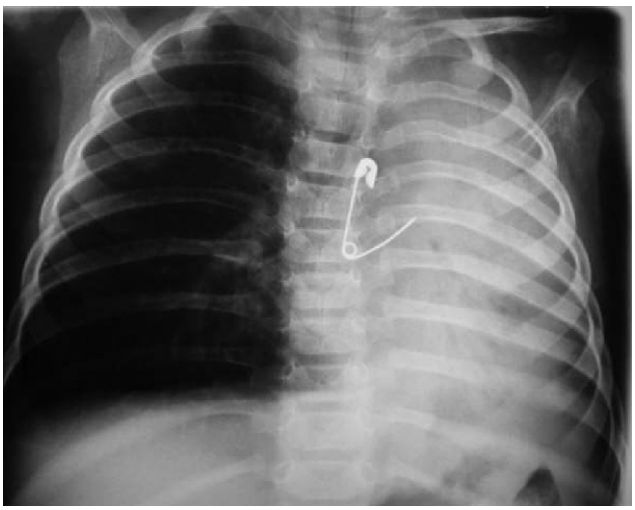

Figura 1 Radiografía de tórax anteroposterior. Imperdible abierto con atelectasia masiva del pulmón izquierdo y derrame pleural ipsilateral.

Figura 2 Radiografía de tórax lateral. Cuerpo extraño intraesofágico (localización posterior a la tráquea).

Documento descargado de http://www.elsevier.es el 22/05/2013. Copia para uso personal, se prohíbe la transmisión de este documento por cualquier medio o formato.

paciente está asintomático, puede realizarse un seguimiento hospitalario radiológico y clínico por un máximo de 12 h. Solo el 25–30% pasará al estómago de forma espontánea y sin complicaciones[5]. En este caso, el retraso en el diagnóstico provocó una grave complicación respiratoria.

Es importante prestar especial atención a la composición de los cuerpos extraños ingeridos por la toxicidad que estos pueden conllevar[6], así como la ingesta de varios objetos imantados[7] o punzantes, por el alto riesgo de perforación que pueden presentar (15–35%). Los objetos punzantes que los niños ingieren más comúnmente son alfileres, agujas y clips, que representan entre el 5–30% de la ingestión total de objetos. Si provocan perforación esofágica, generalmente aparecerá fiebre, taquicardia, crepitación cervical, neumomediastino y hemorragia gastrointestinal. Nuestro paciente no presentó síntomas de perforación esofágica y el cuadro clínico inició como una bronquitis de evolución tórpida.

Las complicaciones por perforación esofágica producidas por un cuerpo extraño pueden ser variadas en función de la estructura mediastínica adyacente a la que afecten. Se han descrito casos de pericarditis[8], mediastinitis[9], e incluso la formación de fístulas traqueoesofágicas[10] de origen traumático.

Bibliografía

1. Gilger MA, Jain AK, McOmber ME. Foreign bodies of the esophagus and gastrointestinal tract in children. Uptodate; 2009 [consultado 29/10/2009]. Disponible en: http://www.uptodate.com/patients/content/topic.do?topicKey=~Gbb65ZyRMhYw8b#references.
2. Asociación Española de Pediatría [sede web]. Maluenda Carillo C, Varea Calderón V. Ingesta de cuerpos extraños. Protocolos de la asociación española de pediatría; 2002 [consultado 29/10/2009]. Disponible en: http://www.aeped.es/protocolos/gastroentero/index.htm.
3. Ospina Nieto J, Posada Castrillón ME. Foreign bodies in gastrointestinal tract in children. Rev Col Gastroenterol. 2008;23:233–8.
4. Llompart A, Reyes J, Ginard D, Barranco L, Riera J, Gaya J, et al. Abordaje endoscópico de los cuerpos extraños esofágicos. Resultados de una serie retrospectiva de 501 casos. Gastroenterol Hepatol. 2002;25:448–51.
5. Michaud L, Bellaïche M, Olives JP. Ingestion de corps étrangers chez l'enfant. Recommandations du Groupe francophone d'hépatologie, gastroenterology et nutrition pédiatriques. Arch Pediatr. 2009;16:54–61.
6. Martinón-Torres F, Dargallo Carbonell T, Marcos Alonso S, Cabanas Rodríguez P, González Alonso N, Almeida Agudín S. Ingestión de cuerpos extraños de plomo. An Pediatr (Barc). 2005;63:453–6.
7. Encinas JL, García-Bermejo C, Andrés AM, Burgos L, Hernández P, Tovar JA. Perforaciones intestinales múltiples por ingesta de piezas imantadas de un juguete. An Pediatr (Barc). 2005;63:457–8.
8. Fraguela JA. Pericarditis secundaria a perforación esofágica por espina de pescado. Cir Esp. 2004;76:112–3.
9. Macrí P, Jiménez MF, Novoa N, Varela G. Análisis descriptivo de una serie de casos diagnosticados de mediastinitis aguda. Arch Bronconeumol. 2003;39:428–30.
10. Slamon NB, Hertzog JH, Penfil SH, Raphaely RC, Pizarro C, Derby CD. An unusual case of button battery induced-traumatic tracheoesophageal fistula. Pediatr Emerg Care. 2008;24:313–6.

C. Remón García*, C. Montero Valladares, I. Benítez Gómez, J. Cano Franco y M. Loscertales Abril

Unidad de Gestión Clínica, Cuidados Críticos y Urgencias Pediátricas, Hospital Infantil Virgen del Rocío, Sevilla, España

*Autor para correspondencia.
Correo electrónico: cristina.remon@gmail.com (C. Remón García).

doi:10.1016/j.anpedi.2010.01.010

Doctor, necesito un antídoto para su antídoto. Un caso de síndrome anticolinérgico por biperideno

Doctor, I need an antidote for your antidote. A case biperidene induced anticholinergic syndrome

Sr. Editor

Los pediatras estamos familiarizados con el tratamiento de las distonías producidas por la metoclopramida, pero no tanto con el síndrome anticolinérgico (SAC). Pensamos que la exposición de este caso puede resultar de interés.

Se trata de una niña de 9 años de edad y 30,240 kg de peso, sin antecedentes de interés, acude al servicio de urgencias de nuestro hospital, remitida desde el centro de salud por distonía cervical y supradesnivelación de la mirada hacia el cuadrante superior derecho, de 90 min de evolución. Este cuadro le había aparecido tras la cuarta toma de metoclopramida (dosis pautada: 0,3 mg/kg/día, cada 8 h, por vía oral). Un facultativo de guardia le había recetado este medicamento un día antes por vómitos incoercibles en el contexto de una gastroenteritis aguda.

A su llegada a urgencias, se pasa a la paciente a la unidad de observación y se administran 0,08 mg/kg de biperideno IV, diluido en 100 ml de suero fisiológico, a pasar en 10 min. Treinta y cinco minutos después, tras comprobar la ausencia de repuesta clínica y según protocolo, se repite la dosis. A los 5 min, el cuadro extrapiramidal comienza a remitir, pero de forma paralela la paciente se comienza a mostrar progresivamente confusa, desorientada, con tendencia a la risa y al sueño, y le aparece una llamativa ptosis palpebral bilateral. A su vez, se queja de sequedad de boca y visión borrosa. Hemodinámicamente, se muestra en todo momento estable, con normalidad seriada de la presión arterial y la frecuencia