ARTÍCULO ORIGINAL

Media del volumen prostático por ecografía suprapúbica en jóvenes sanos del estado de Morelos en un estudio transversal

Castañeda-Cruz MA.,[1] Francolugo-Vélez VA,[2] Castañeda-Benítez JC.[3]

RESUMEN

Introducción: Conocer el parámetro de la media poblacional del volumen prostático por ecografía suprapúbica en cm^3 en jóvenes sanos con edades entre 19 y 25 años, así como documentar los hallazgos encontrados.

Material y métodos: Fase I: reconocimiento del tema. Fase II: constitución de muestra aleatoria por conveniencia de 100 varones jóvenes sanos menores de 30 años de edad por criterios de exclusión; la muestra final quedó conformada por 63 participantes. Fase III: estudio ecográfico de la muestra, en la que se tomaron las medidas a los participantes, se les reportaron sus medidas y los hallazgos encontrados, de ser el caso, de manera personal. Fase IV: análisis de los datos estadísticos.

Resultados: Media muestral de 17.44 cm^3, la media poblacional de volumen prostático se encuentra entre 16.54 y 18.33 cm^3. Existieron hallazgos ultrasonográficos de tres tipos: cinco casos de quiste posterior, seis calcificaciones por cuerpos amiláceos y un ureterocele.

Conclusiones: La media poblacional de volumen prostático en jóvenes de 19 a 25 años se encuentra entre

ABSTRACT

Introduction: *To evaluate and document the population mean of prostate volume in cm^3 obtained through suprapubic echosonography in healthy males between the ages of 19-25 years.*

Materials and methods: *Phase I: subject recognition, Phase II: random convenience sample of 100 healthy males under the age of 30 years made up of 63 participants after exclusion criteria, Phase III: sample sonogram study: measurements were obtained from the participants and communicated to them along with any other pertinent medical data found, Phase IV: statistical data analysis.*

Results: *Sample mean was 17.44 cm^3, prostate volume populational mean interval was between 16.54-18.33 cm^3. There were 3 types of ultrasonogram findings: 5 cases of posterior cyst, 6 calcifications due to amylaceous bodies and 1 ureterocele.*

Conclusions: *Prostate volume populational mean interval in males from 19-25 years old was between 16.54 and 18.33 cm^3. The presence of a periurethral prostatic cyst was statistically significant because it resulted in healthy*

1 Radiólogo, Hospital Henry Dunant, Cuernavaca, Mor., Catedrático titular de pregrado de Anatomo-Radiología I, Anatomo-Radiología II e Imagenología Clínica, Universidad Autónoma del Estado de Morelos (UAEM), Certificado por el Consejo Mexicano de Radiología e Imagen. 2 Urólogo, Hospital Henry Dunant, Cuernavaca, Mor., Catedrático titular de pregrado de Urología, Universidad Autónoma del Estado de Morelos (UAEM), Certificado por el Consejo Mexicano de Urología. 3 Ultrasonografista, Asociación Mexicana de Ultrasonido en Medicina (AMUSEM). Estudiante de la Maestría en Salud Pública con rama de concentración en Administración y Gerencia en Sistemas de Salud, Instituto Nacional de Salud Pública (INSP), Cuernavaca, Mor.

Correspondencia: Dr. Julio César Castañeda Benítez. Cuautemothzin No. 18, despacho 2, colonia Centro. C.P. 62000. Cuernavaca, Morelos, México. Teléfonos: (777) 314 0860 y 312 8541. *Correo electrónico:* squall_cast@hotmail.com.

16.54 y 18.33 cm^3 y el hallazgo de quiste prostático periuretral tuvo significancia estadística para que los jóvenes sanos tengan un volumen prostático mayor que el parámetro establecido de 27 cm^3 en varones adultos.

Palabras clave: hiperplasia nodular benigna, quiste periuretral prostático, México.

young males having a prostatic volume greater than the established parameter of 27 cm^3 in adult males.

Key words: *benign nodular hyperplasia, prostatic periurethral cyst.*

INTRODUCCIÓN

Existen numerosas descripciones ecográficas de la glándula prostática normal, todas ellas de acuerdo en que ecográficamente es simétrica. Las descripciones anatómicas de la próstata que se utilizan en los libros de anatomía[1] la dividen en un lóbulo anterior, uno posterior y otro medio. El concepto de un lóbulo medio es útil para evaluar pacientes con hiperplasia prostática benigna. Las disecciones anatómicas detalladas de la próstata revelan la anatomía zonal de Mc Neal,[2] por medio de la cual la próstata se divide en cuatro zonas glandulares alrededor de la uretra prostática: zona periférica, zona de transición, zona central y área glandular periuretral. En ecografía es más útil separar la próstata en zona periférica y glándula interna, la cual comprende las zonas de transición, la zona central y el área glandular periuretral; a la región no glandular de la superficie anterior de la próstata se le denomina estroma fibromuscular anterior.

La mayor parte de los estudios ecográficos en individuos asintomáticos se enfoca en adultos mayores de 30 años,[3] en quienes se destaca la hiperplasia prostática benigna o hiperplasia nodular[4] como la enfermedad más frecuente de la próstata, ya que los cambios microscópicos pueden observarse desde la cuarta década de la vida. Los estudios de necropsia indican que 90% de los varones mayores de 80 años tiene hiperplasia prostática benigna.[4] Hasta la década de los 80, cuando arribó la ecografía con escala de grises, el método principal para examinar la glándula prostática era el tacto rectal, aún vigente; sin embargo, para conocer el tamaño aproximado de la próstata en la actualidad, un método sencillo, accesible, no invasivo y de bajo costo es la ecografía suprapúbica con vejiga llena. Los estudios correlativos demuestran que la evaluación volumétrica de la próstata con ecografía suprapúbica es exacta,[4] con un valor predictivo positivo de la prueba de 85%, y que 1 g de tejido prostático es equivalente a un centímetro cúbico (1 cm^3).[5] Es un hecho que la ecografía con transductor transrectal define de mejor manera la anatomía zonal (zona periférica y zona interna de glándula prostática), así como el volumen de la glándula prostática, con un valor predictivo positivo de 93%.[6,7] Sin embargo, este método se reserva para pacientes con indicaciones específicas que en este apartado no se mencionarán.

El peso y el volumen glandular se relacionan con la edad. En muchos estudios se considera que para un paciente joven menor de 30 años el peso aproximado es de 20 g o 20 cm^3, [4,5] sin que exista por el momento un estudio que lo compruebe. De manera coincidente con el hecho de que la hiperplasia nodular benigna es la afección más frecuente de la próstata, se ha tomado como parámetro de la población de varones jóvenes que la afección comienza a partir de un volumen prostático medio de 27 cm^3,[6] medida por ultrasonido en sus diferentes técnicas y por necropsias de varones jóvenes. No obstante, este parámetro se toma en cuenta en mediciones en pacientes mayores de 30 años, ya que después de esa edad, pese a ser muy jóvenes, comienzan con sintomatología prostática,[3] y de acuerdo con las distintas mediciones que se han tomado la media para afirmar que existe hiperplasia prostática en jóvenes se ha establecido en 27 cm^3 entre las diferentes escuelas urológicas e imagenológicas.[6]

Es por ello que el presente estudio de investigación de tipo transversal se decidió realizar en una población joven menor de 25 años, en la que las mediciones prostáticas están poco estudiadas, además de la necesidad de contar con una media poblacional de volumen prostático en jóvenes de estas edades y de esa forma estar en capacidad de afirmar cuando un joven se encuentre con un volumen prostático superior al de la media poblacional.

Es también una interrogante frecuente entre los alumnos de las facultades de medicina conocer el peso promedio de la glándula prostática en jóvenes menores de 30 años, para que quienes se ubiquen por arriba de la media poblacional conozcan su propensión a padecer hiperplasia prostática benigna con mayor rapidez que otros varones.

OBJETIVOS

Conocer el volumen prostático medio poblacional mediante ecografía suprapúbica en jóvenes sanos del

estado de Morelos con edades entre 19 y 25 años, así como identificar y documentar los hallazgos encontrados en la imagen ultrasonográfica en el periodo comprendido de enero a diciembre de 2008.

MATERIAL Y MÉTODOS

Fase I: reconocimiento del tema

Se indagó sobre estudios de medición prostática[1,5-8] para obtener la media de una población joven menor de 25 años sin sintomatología clínica.

Se investigó sobre la existencia de estudios[1,5-9] en los cuales se establezcan los probables factores que causan hiperplasia prostática en general y si existe algún factor que ocasione hiperplasia prostática a edades más tempranas, sin un resultado contundente.

Se analizó la necesidad de realizar una investigación en la cual se indagara entre qué valores de volumen prostático se halla la media poblacional en jóvenes mexicanos de una zona central del país con una población heterogénea como lo es el estado de Morelos.

Fase II: selección de la muestra

Se seleccionó una muestra aleatoria por conveniencia de 100 varones universitarios de 2º a 8º semestre de la Facultad de Medicina de la Universidad Autónoma del Estado de Morelos (UAEM) en un periodo de un año (del 1 de enero al 31 de diciembre de 2008).

Criterios de exclusión: ningún tipo de sintomatología de vías urinarias, prostática, renal o infecciosa en general que pudiera alterar los resultados del estudio, sin antecedentes de enfermedades de cualquier tipo a nivel prostático o de vías urinarias, malformaciones congénitas conocidas al momento del estudio, alumnos que fueran menores de 18 años y mayores de 25 años, alumnos que no desearan participar en el estudio de investigación, y aquellos que al momento del estudio no tuvieran la vejiga con por lo menos 150 cm^3 aproximados de orina.

Existió la necesidad de eliminar a 15 sujetos de la muestra por presentar síntomas de origen urinario al momento del estudio (sobre todo ardor o dolor al orinar), a 17 sujetos por ser de edad mayor a 25 años, y a cinco sujetos más porque al momento del estudio ultrasonográfico mencionaron tener diagnóstico previo de prostatitis, tenesmo urinario o malformaciones de vías urinarias como ureterocele, así como la vejiga vacía.

De esta manera la muestra quedó conformada por 63 sujetos, ninguno de los cuales se encontraba dentro de los criterios de exclusión.

Fase III: estudio ecográfico de la muestra

A los alumnos de 2º a 8º semestre de la facultad de medicina se les invitó a participar en el estudio sin mencionar los criterios de exclusión y comentándoles el objetivo del presente estudio. Así, se les dio a conocer de manera personalizada el volumen prostático ultrasonográfico obtenido de cada uno de ellos y los hallazgos encontrados durante la medición, cuando fue el caso.

Al momento del estudio, en el gabinete de la "Corporación Diagnóstica de Morelos", se les otorgó a los participantes un documento de consentimiento informado para hacer de su conocimiento de una manera más detallada y escrita los objetivos del estudio, así como para que manifestaran su acuerdo en realizarse el estudio ecográfico suprapúbico mediante su firma.

Todos los estudios fueron realizados por el Dr. Miguel Ángel Castañeda Cruz, médico radiólogo certificado por el Consejo Mexicano de Radiología e Imagen, y profesor titular de la Facultad de Medicina de la UAEM.

Antes de iniciar el estudio, los participantes llenaron un breve interrogatorio clínico escrito en el cual se solicitaba la edad, antecedentes urológicos de importancia y si existía algún padecimiento actual, con el fin de descartar a los participantes que llegaran a cumplir con algún criterio de exclusión.

Se les realizó el ultrasonido suprapúbico con vejiga llena (deseo moderado de micción) a los participantes, independientemente de si cumplían o no con los criterios de exclusión, con un equipo ultrasonográfico marca LG modelo Logic 500 MD color, con un transductor convexo en modo urológico según configuración del software del aparato con 4.5 mhz. Se procedió a realizar la medición prostática en sus ejes longitudinal, transversal y anteroposterior, se multiplicaron todas las medidas y a su vez el resultado se multiplicó por la constante 0.523. El resultado se expresó en cm^3 (fórmula del elipse) o el equivalente a 1 ml, o en la clínica a 1 g de peso prostático.[1,4,9]

Cada registro de cada participante se anexó a su pequeño interrogatorio clínico y se guardó en un expediente (**Imagen 1**).

Fase IV: análisis de los datos

- Con la muestra de 63 participantes, se procedió a registrar los datos en tablas para su mejor comprensión.
- Los datos se analizaron en forma estadística con el programa de cómputo Stata 8.0 y Excel (Office Windows 2007), así como también se procesaron tablas y gráficas (**Imagen 2**).

RESULTADOS

Tanto en la **Tabla 1** como en la **Imagen 3** se pueden observar los diferentes grupos de edad en los cuales se realizó la medición, para cada uno de los cuales se

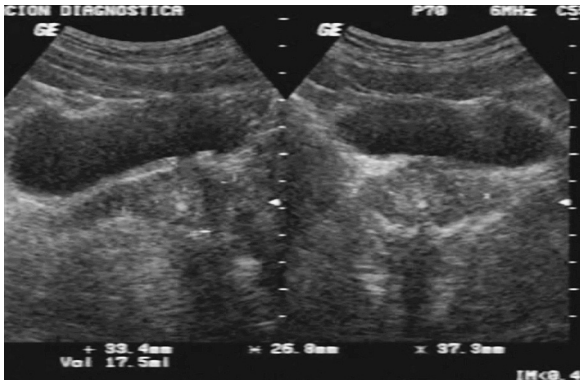

Imagen 1. Medición prostática suprapúbica con fórmula del elipse en participante de 20 años de edad. Se comprueba volumen prostático de 17.5 cm^3 y algunas calcificaciones por cuerpos amiláceos en cortes transversales y longitudinales.

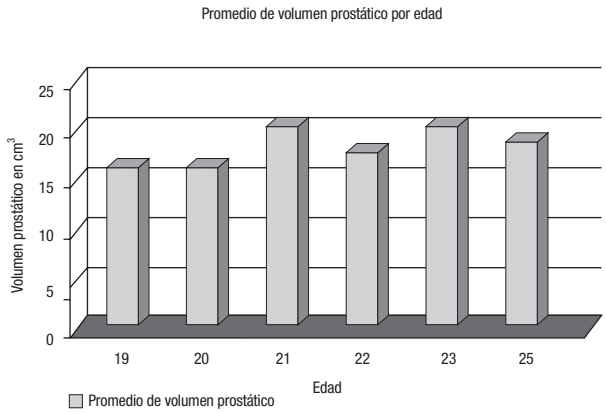

Imagen 3. Se observa la distribución por edades del volumen prostático en jóvenes de 19 a 25 años.

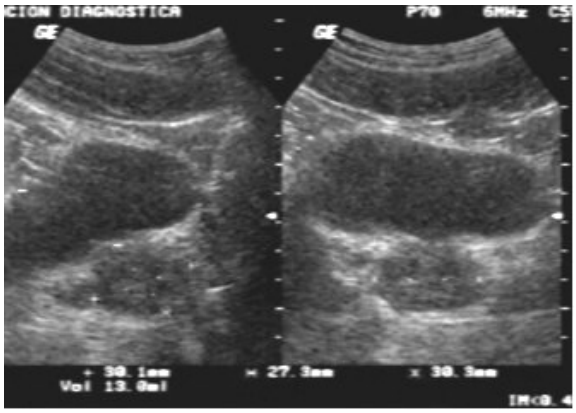

Imagen 2. Se observa medición suprapúbica prostática por elipse en un participante de 19 años de edad con 13 cm^3 de volumen o 13 g aproximados. Las imágenes corresponden a un corte longitudinal y uno transversal, respectivamente.



Imagen 4. Se observan por porcentajes y número de casos los hallazgos al realizar la medición de volumen prostático, todos ellos sin ninguna sintomatología.

obtuvo el volumen prostático promedio. Es importante señalar que el promedio más bajo de volumen prostático en las diferentes edades fue de 15.47 cm^3 y el más alto de 20.85 cm^3, mientras que en el total de la muestra se encontró como medida más baja de volumen prostático la de 10.2 cm^3 y como medida más alta la de 28.6 cm^3. De esta última, fueron cuatro los participantes que presentaron un volumen prostático mayor que el promedio establecido (27 cm^3),[9] así como también la mayor frecuencia de participantes por grupo de edad fue la de 20 años, a la que correspondió una frecuencia de 22 participantes, seguida por los jóvenes de 21 años, con una frecuencia de 17 participantes. Por lo tanto, entre ambos grupos representaron 62% de la muestra, con un promedio de edad de 21.67 años para toda la muestra, que constó de 63 participantes.

Se analizaron los datos mediante el programa Stata 8.0 y se obtuvo una media muestral de 17.44 cm^3 y una desviación estándar de 3.62. Se calculó el intervalo de confianza al 95% con valores de Z en el que se pudo observar que, con un intervalo de confianza al 95% y un error estándar de 0.456, la media poblacional de volumen prostático medido por ultrasonido suprapúbico de los jóvenes de la muestra se encuentra entre 16.54 y 18.33 cm^3.

Tabla 1. Distribución por edades de la muestra con la media de volumen prostático por edad en jóvenes de 19 a 25 años

	Edad	Frecuencia	Promedio de volumen prostático
	19	12	15.47
	20	22	15.56
	21	17	20.61
	22	4	16.72
	23	4	20.85
	25	4	17.50
Total	**21.67**	**63**	

Tabla 2. Se observan los tres tipos de hallazgos encontrados por ultrasonido al realizar las mediciones, con un total de 12 casos, todos ellos asintomáticos e incluidos en la muestra de los 63 participantes sin criterios de exclusión

Hallazgos a la exploración ecográfica	Frecuencia	CHi2 para crecimiento prostático mayor de 27 cm^3
Quiste periuretral posterior hasta de 5 mm	5	10.34
Calcificaciones por cuerpos amiláceos	6	0.19
Ureterocele izquierdo	1	2.69
Total de hallazgos	**12**	

En el presente estudio de investigación, el objetivo general es obtener la media poblacional del volumen prostático en jóvenes de 19 a 25 años de un estado central y heterogéneo de la República Mexicana. Al obtener esta medición por vía ultrasonográfica suprapúbica, no se dejaron pasar desapercibidos los hallazgos ultrasonográficos asintomáticos que se encontraron y que se presentan en la **Tabla 2** y en la **Imagen 4**. En los mismos se detallan en frecuencia y porcentaje el número total de casos con hallazgos ultrasonográficos a la exploración suprapúbica, que fueron de tres tipos: cinco casos de participantes con quiste periuretral posterior hasta de 5 mm, seis casos de calcificaciones por cuerpos amiláceos y sólo un caso de ureterocele del lado izquierdo, para constituir doce casos en total, o sea que 19% de la muestra resultó con hallazgos ultrasonográficos a la exploración suprapúbica, todos ellos asintomáticos (**Imágenes 5 a 7**). De los 12 participantes con hallazgos ultrasonográficos, dos presentaron un aumento en el volumen prostático mayor de 27 cm^3, considerada como la media del volumen prostático en jóvenes antes de los 30 años. Los dos casos pertenecían al grupo de cinco participantes con hallazgos de quiste periuretral prostático menor de 5 mm.

Imagen 5. Durante la medición prostática suprapúbica en un joven de 21 años, se aprecian calcificaciones por cuerpos amiláceos en un corte transversal, con un volumen aproximado de 17.5 cm^3 o 17.5 g.

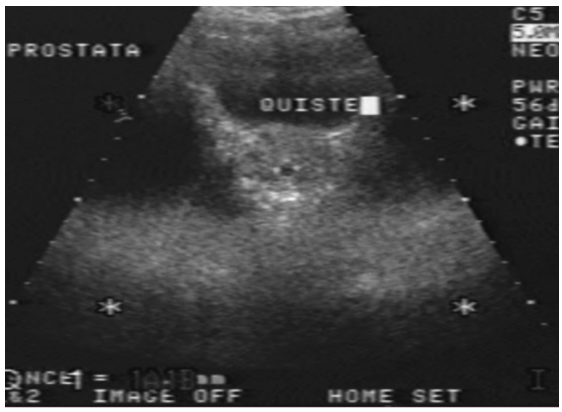

Imagen 6. Durante la medición prostática suprapúbica en un corte transversal en un joven de 20 años asintomático, se localizó un quiste prostático periuretral posterior menor de 5 mm.

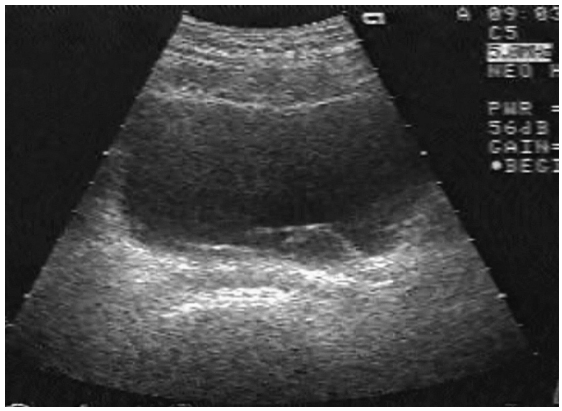

Imagen 7. Durante la medición suprapúbica prostática en un corte transversal en un joven de 23 años, se observa el "signo de la cobra", correspondiente a un ureterocele del lado izquierdo (sujeto totalmente asintomático y sin criterios de exclusión al interrogatorio clínico).

DISCUSIÓN

La hiperplasia prostática como la afección más frecuente de la próstata después de los 40 años ha sido objeto de estudio arduo por parte de los científicos, que entre otras cosas establecieron una medida del volumen prostático promedio en varones después de los 30 años de edad y que la próstata comienza su crecimiento hiperplásico benigno después de 27 cm^3. En la gran mayoría ello sucede después de los 40 años, por causas multifactoriales.[10-16] Como no se han efectuado estudios en los que se hayan realizado mediciones en jóvenes menores de 30 años de edad, el presente estudio se basa en la medición del volumen prostático en jóvenes sanos asintomáticos de un estado central heterogéneo de la República Mexicana como lo es Morelos, en 63 jóvenes universitarios con entre 19 y 25 años y una media de edad de 21.6 años.[1,3,17-21]

Hasta la fecha no existen reportes indicativos de que existe una diferencia en el volumen prostático en jóvenes en la que intervengan variables como estado nutricional, nivel socioeconómico y escolaridad, entre otras. Por lo tanto, en el presente estudio la muestra bien podría corresponder a la media poblacional del volumen prostático en jóvenes sanos mexicanos de 19 a 25 años, con los parámetros mencionados en los resultados.[22,23]

Los hallazgos ultrasonográficos descritos es común encontrarlos asintomáticos. En el análisis estadístico, sólo los quistes periuretrales prostáticos menores de 5 mm resultaron con asociación y significancia estadística para los jóvenes que tienen un volumen prostático superior a la media de mayores de 30 años (27 cm^3). Existen investigaciones confirmatorias de que los quistes prostáticos de tipo periuretral son muy comunes en varones jóvenes.[1,6,8,9] Sin embargo, no existe un estudio que indique una asociación o significancia estadística clara relacionada con el aumento de volumen prostático.

CONCLUSIONES

Pocos estudios indagan sobre el volumen y peso de la glándula próstata en jóvenes menores de 30 años dado que a esas edades no hay evidencia de que se inicie un proceso de hiperplasia prostática benigna, así como también a que la sintomatología a esta edad es mínima en la población general de varones con patología prostática activa y sintomática.

- En la hiperplasia prostática benigna, el crecimiento exponencial que registra no guarda relación directa con los síntomas urinarios y los múltiples factores que la originan comienzan a actuar después de los 30 años; sin embargo, un estudio de escrutinio en jóvenes sobre el volumen prostático de esas edades ofrecería un parámetro de medición para ellos mismos y por lo tanto el volumen prostático elevado por arriba de la media poblacional de mayores de 30 años indicaría un pronóstico a mediano plazo para desarrollar hiperplasia prostática benigna con mayor antelación que en estos momentos.
- La media poblacional del volumen prostático de jóvenes entre 19 a 25 años de un estado central heterogéneo de la República Mexicana como Morelos se encuentra entre 16.54 y 18.33 cm^3, con un intervalo de confianza de 95%.

Se demostró asociación y significancia estadística en el hallazgo ultrasonográfico de quistes prostáticos periuretrales posteriores hasta de 5 mm. En cuanto a los jóvenes que padecen de estos quistes totalmente asintomáticos, se relacionan con aumento del volumen prostático por arriba del parámetro establecido después de los 30 años que es de 27 cm^3. Por lo tanto, este tipo de hallazgos asintomáticos en jóvenes pudieran ofrecer la posibilidad de conocer uno de los factores primarios de crecimiento prostático a menor edad.

- El hallazgo ultrasonográfico más frecuente fueron las calcificaciones por cuerpos amiláceos con 50% de los casos; sin embargo, no se encontró significancia ni asociación estadística sugestiva de que tales calcificaciones causen aumento de volumen prostático en los varones menores de 30 años.

BIBLIOGRAFÍA

1. Doo CK, Uh HS. Anatomic configuration of prostate obtained by noninvasive ultrasonography can predict clinical voiding parameters for determining BOO in men with LUTS. Urology 2009;73(2):232-6. Epub 2008 Nov 26.
2. Cabello Benavente R, Jara Rascón J, Monzó JI. Correlación ecográfico-anatómica de la medición del volumen prostático total y de la zona transicional mediante ecografía transrectal. Servicio de Urología, Hospital General Universitario Gregorio Marañón, Madrid. Actas Urol Esp 2006;30(2):175-80
3. Liu ZY, Xu CL, Gao X, Zhang LM. Volumes of total prostate and transitional zone are positively correlated with age in benign prostatic hyperplasia patients. Zhonghua Nan Ke Xue 2008;14(12):1103-5.
4. Orth M. Benign prostatic hypertrophy and the benign prostatic synd. Pharm Unserer Zeit 2008;37(4):315-21
5. Guan YJ, Pang ZL, Wei J, Cai ZT. Clinical significance of parameters of prostate volume measured by transabdominal ultrasonography in evaluating bladder outlet obstruction. Zhonghua Yi Xue Za Zhi 2008;88(14):977-9.
6. Kijvikai K. Digital rectal examination, serum prostatic specific antigen or transrectal ultrasonography: the best tool to guide the treatment of men with benign prostatic hyperplasia. Curr Opin Urol 2009;19(1):44-8.
7. Safarinejad MR. Prevalence of benign prostatic hyperplasia in a population-based study in Iranian men 40 years old or older. Int Urol Nephrol 2008;40(4):921-31. Epub 2008 Feb 2.
8. Bauer S. B, Anatomía y fisiología de la próstata, Walsh P. C, Retik A. B, Vaughan E. D, WEIN A. J, Urología de Campbell, 8ª edición, Editorial Médica Panamericana, Buenos Aires, 2008, pp 2090-2091.
9. Galosi AB, Montironi R, Fabiani A. Cystic lesions of the prostate gland: an ultrasound classification with pathological correlation. J Urol 2009;181(2):647-57. Epub 2008 Dec 16.
10. Akino H, Maekawa M, Nakai M. Ultrasound-estimated bladder weight predicts risk of surgery for benign prostatic hyperplasia in men using alpha-adrenoceptor blocker for LUTS. Urology 2008;72(4):817-20. Epub 2008 Jul 2.

11. Elwagdy S, Samy E, Sayed M, Gamal AH. Benign prostatic hyperplasia: clinical benefits on three-dimensional ultrasound extended imaging (3D-XI). Int J Urol 2008;15(4):332-9.
12. D'Ancona FC. Nonablative minimally invasive thermal therapies in the treatment of symptomatic benign prostatic hyperplasia. Curr Opin Urol 2008;18(1):21-7. Review.
13. Bosch JL, Bangma CH, Groeneveld FP. The long-term relationship between a real change in prostate volume and a significant change in lower urinary tract symptom severity in population-based men: the Krimpen study. Eur Urol 2008;53(4):819-25; discussion 825-7. Epub 2007 Aug 28.
14. Gattoni F, Avogadro A, Sacrini A. Transrectal prostatic echography in the study of hemospermia. An assessment of an 85-patient case load. Radiol Med 1996;91(4):424-8. Italian.
15. Kershaw LE, Hutchinson CE, Buckley DL. Benign prostatic hyperplasia: evaluation of T1, T2, and microvascular characteristics with T1-weighted dynamic contrast-enhanced MRI. J Magn Reson Imaging 2009;29(3):641-8.
16. Matthews PA. Getting ready for certification: medications for benign prostatic hyperplasia (BPH). Urol Nurs 2008;28(6):478-9.
17. Bethel CR, Chaudhary J, Anway MD, Brown TR. Gene expression changes are age-dependent and lobe-specific in the brown Norway rat model of prostatic hyperplasia. Prostate 2009;69(8):838-50.
18. Kaplan-Lefko PJ, Sutherland BW, Evangelou AI, Hadsell DL, Barrios RJ, Foster BA, Demayo F, Greenberg NM. Enforced epithelial expression of IGF-1 causes hyperplastic prostate growth while negative selection is requisite for spontaneous metastogenesis. Oncogene 2008;27(20):2868-76. Epub 2007 Nov 19.
19. Yan J, Brown TR. Cell proliferation and expression of cell cycle regulatory proteins that control the G1/S transition are age dependent and lobe specific in the brown norway rat model of prostatic hyperplasia. Endocrinology 2008;149(1):193-207. Epub 2007 Oct 25
20. Berger AP, Bartsch G, Deibl M. Atherosclerosis as a risk factor for benign prostatic hyperplasia. BJU Int 2006;98(5):1038-42. Epub 2006 Jul 28.
21. Toh KL, Ng CK. Urodynamic studies in the evaluation of young men presenting with lower urinary tract symptoms. Int J Urol 2006;13(5):520-3.
22. Shariat SF, Ashfaq R, Roehrborn CG. Expression of survivin and apoptotic biomarkers in benign prostatic hyperplasia. J Urol 2005;174(5):2046-50.
23. Kok ET, Schouten BW, Bohnen AM. Risk factors for lower urinary tract symptoms suggestive of benign prostatic hyperplasia in a community based population of healthy aging men: the Krimpen Study. J Urol 2009;181(2):710-6. Epub 2008 Dec 16.