Documento descargado de http://www.elsevier.es el 26/05/2013. Copia para uso personal, se prohíbe la transmisión de este documento por cualquier medio o formato.

An Pediatr (Barc). 2010;**72(4)**:283.e1–283.e14

ELSEVIER DOYMA

ANALES DE PEDIATRÍA

www.elsevier.es/anpediatr

ASOCIACIÓN ESPAÑOLA DE PEDIATRÍA

Diagnóstico de la tuberculosis en la edad pediátrica

D. Moreno-Pérez[a,*], A. Andrés Martín[b], N. Altet Gómez[c], F. Baquero-Artigao[d], A. Escribano Montaner[e], D. Gómez-Pastrana Durán[f], R. González Montero[g], M.J. Mellado Peña[h], C. Rodrigo-Gonzalo-de-Liria[i] y M.J. Ruiz Serrano[j,◆]

[a]*Unidad de Infectología e Inmunodeficiencias, Servicio de Pediatría, Hospital Materno-Infantil Carlos Haya, Universidad de Málaga, Málaga, España*
[b]*Instituto Hispalense de Pediatría, Unidad de Neumología y Alergia Pediátrica, Servicio de Pediatría, Departamento de Pediatría, Hospital Universitario Virgen de Valme, Universidad de Sevilla, Sevilla, España*
[c]*Unitat Clínica de Prevención y Control de la Tuberculosis de Barcelona, Red de Investigación en Atención Primaria, Barcelona España*
[d]*Unidad de Infectología, Servicio de Pediatría, Hospital Materno Infantil La Paz, Madrid, España*
[e]*Unidad de Neumología Infantil, Servicio de Pediatría, Hospital Clínico Universitario, Universidad de Valencia, Valencia, España*
[f]*Unidad de Neumología Pediátrica, Hospital de Jerez, Cádiz, España*
[g]*Regional Pediatric HIV Care and Treatment Officer PAHO/WHO, Washington DC, Estados Unidos*
[h]*Unidad de Medicina Tropical, Servicio de Pediatría, Hospital Carlos III, Madrid, España*
[i]*Unidad de Enfermedades Infecciosas e Inmunología Clínica, Servicio de Pediatría, Hospital Universitario Germans Trias i Pujol, Universidad de Barcelona, Barcelona, España*
[j]*Servicio de Microbiología, Hospital Gregorio Marañón, Madrid, España*

Recibido el 8 de diciembre de 2009; aceptado el 7 de enero de 2010
Disponible en Internet el 5 de marzo de 2010

PALABRAS CLAVE
Tuberculosis;
Niños;
Diagnóstico;
Prueba de tuberculina;
Tomografía computarizada;
Inmunodeprimidos

Resumen
La tuberculosis continúa siendo uno de los problemas sanitarios más importantes en el mundo. En países desarrollados se está asistiendo a un aumento de casos, incluidos los niños, por diferentes motivos. El más determinante parece ser la inmigración procedente de zonas con elevada endemia de tuberculosis.
Es prioritario que se establezcan las medidas necesarias para optimizar el diagnóstico precoz y adecuado de las distintas formas clínicas de tuberculosis en niños. Para ello, la Sociedad Española de Infectología Pediátrica y la Sociedad Española de Neumología Pediátrica ambas pertenecientes a la Asociación Española de Pediatría, han decidido

*Autor para correspondencia.
Correo electrónico: dmp.malaga@yahoo.es (D. Moreno-Pérez).
◆Los autores D. Moreno-Pérez, F. Baquero-Artigao, R. González Montero y M.J. Mellado Peña pertenecen a la Sociedad Española de Infectología Pediátrica (SEIP) y los autores A. Andrés Martín, N. Altet Gómez, A. Escribano Montaner y D. Gómez-Pastrana Durán pertenecen a la Sociedad Española de Neumología Pediátrica (SENP).

1695-4033/$ - see front matter © 2009 Asociación Española de Pediatría. Publicado por Elsevier España, S.L. Todos los derechos reservados.
doi:10.1016/j.anpedi.2010.01.002

DUPLICATE

Documento descargado de http://www.elsevier.es el 26/05/2013. Copia para uso personal, se prohíbe la transmisión de este documento por cualquier medio o formato.

realizar el presente documento de consenso, con el objetivo de unificar los criterios de actuación diagnóstica en la edad pediátrica.
© 2009 Asociación Española de Pediatría. Publicado por Elsevier España, S.L. Todos los derechos reservados.

KEYWORDS
Tuberculosis;
Children;
Diagnosis;
Tuberculin skin test;
Interferon gamma-releasing assay;
Computed tomography;
Immunocompromised patients

Diagnosis of tuberculosis in paediatrics

Abstract
Tuberculosis is one of the most important health problems worldwide. There are an increasing number of cases, including children, due to different reasons in developed countries. The most likely determining cause is immigration from highly endemic areas. Measures to optimise early and appropriate diagnosis of the different forms of tuberculosis in children are a real priority. Two Societies of the Spanish Paediatric Association (Spanish Society of Paediatric Infectology and Spanish Society of Paediatric Pneumology) have agreed this Consensus Document in order to homogenise diagnostic criteria in paediatric patients.
© 2009 Asociación Española de Pediatría. Published by Elsevier España, S.L. All rights reserved.

DUPLICATE

Introducción

La tuberculosis (TB) continúa siendo un problema de magnitud mundial, planteando un verdadero reto para la medicina, debido al aumento de su incidencia en nuestro medio, así como a la emergencia de cepas resistentes. En la edad pediátrica, las dificultades añadidas más importantes son: a) una mayor probabilidad de progresión desde la infección a la enfermedad, incluidas formas graves y extrapulmonares; b) los problemas diagnósticos, incluyendo la dificultad para discernir entre infección y enfermedad, el difícil aislamiento microbiológico, y c) las dificultades terapéuticas por los escasos estudios, sobre todo con fármacos de segunda línea, la escasez de formulaciones pediátricas y la problemática de la cumplimentación del tratamiento.

Actualmente siguen existiendo muchas dudas en ciertos aspectos diagnósticos, como la indicación de realizar una u otra técnica para el aislamiento microbiológico (jugo gástrico versus esputo inducido), radiografía de tórax o estudio endoscópico. En los últimos años, además, se han producido modificaciones en la interpretación de las pruebas clásicas, como la prueba de tuberculina (PT), debido a cambios epidemiológicos recientes, y se han producido algunos avances importantes, como el desarrollo de los test de producción de interferón gamma y las técnicas de biología molecular. Todos los métodos disponibles, no obstante, siguen siendo insuficientes para asegurar un abordaje diagnóstico óptimo de esta enfermedad, sobre todo, en niños pequeños y en inmunodeprimidos, donde aún hay menor experiencia.

Las autoridades y los profesionales responsables deben rentabilizar al máximo las técnicas diagnósticas, así como optimizar las medidas preventivas y terapéuticas para el control adecuado de esta enfermedad infecciosa y evitar al máximo su propagación. La Sociedad de Infectología Pediátrica y la Sociedad de Neumología Pediátrica (SENP), ambas pertenecientes a la Asociación Española de Pediatría (AEP), han estimado necesaria la realización de un documento de consenso en relación al diagnóstico de la TB en la edad pediátrica, con el objetivo de homogeneizar las actuaciones en este ámbito y así optimizar el control de esta enfermedad infecciosa.

Historia clínica

Anamnesis

La anamnesis es un elemento esencial en cualquier proceso diagnóstico y alcanza su valor máximo en pediatría (datos de la familia), ante enfermedades contagiosas (información referente al foco de transmisión), en procesos con poca expresividad clínica (importancia de signos y síntomas sutiles) o en infecciones que cursan con síntomas inespecíficos (fiebre, vómitos, pérdida de peso, etc.) como sucede en la TB.

Antecedentes familiares

Se debe incluir:

- Una historia detallada de los casos de TB y de manifestaciones no bien definidas compatibles con ella (por ejemplo, fiebre prolongada, eritema nodoso), especificando las fechas y las actuaciones médicas llevadas a cabo, tanto en los enfermos como en sus familiares, con especial atención al caso motivo de la historia clínica.
- Cuando se haya diagnosticado un caso de TB en un niño, interesa recopilar todos los datos de la familia que pudieran predisponer o sugerir la existencia de resistencias[1]: área geográfica de origen (país, región), contagio a partir de personas con infección por el virus de la inmunodeficiencia humana o que hayan estado en prisión o realizado un tratamiento inadecuado (mal cumplimiento, pauta de medicación antituberculosa insuficiente) o hayan tenido una recaída.
- Posibilidad de que existan otros contactos (familiares, escuela, etc.) infectados, que puedan contagiar la enfermedad tras haber descartado como fuente, a los familiares más cercanos.

Documento descargado de http://www.elsevier.es el 26/05/2013. Copia para uso personal, se prohíbe la transmisión de este documento por cualquier medio o formato.

Antecedentes personales

Además de los antecedentes fisiológicos y patológicos estándar sobre embarazo, parto, lactancia, vacunaciones y enfermedades en general, hay que indagar específicamente sobre:

- Antecedente de vacunación con BCG.
- Antecedentes de TB y de realización de una PT.
- Intensidad de exposición a la posible fuente de contagio y características de ésta (bacilífera o no, riesgo de resistencias).
- Inmunodeficiencias y enfermedades inmunosupresoras, haciendo especial hincapié en las inmunodeficiencias selectivas predisponentes a infecciones por micobacterias.
- Tratamientos inmunosupresores.

Es muy importante conocer si existen antecedentes de infección o enfermedad tuberculosa en pacientes que vayan a ser sometidos a tratamiento inmunosupresor para poder darles quimioprofilaxis, así como realizar una PT a quienes vayan a ser tratados con corticoides sistémicos, citostáticos o fármacos biológicos, como los antifactor de necrosis tumoral (anti-TNF) relacionados con riesgo de desarrollar TB[2], siendo infliximab y el adalimumab más predisponentes que etanercept, según un estudio reciente de adultos[3].

En los pacientes que hayan recibido previamente tratamiento antituberculoso, parcial o completo, se deben precisar las fechas, los fármacos, la posología y el cumplimiento terapéutico.

Enfermedad actual

La TB es a menudo asintomática o poco expresiva. En ocasiones cursa con febrícula o fiebre prolongada, cansancio, anorexia y pérdida de peso[4,5] y, dependiendo de la forma de presentación, podría aparecer también tos y dificultad respiratoria (neumonía, TB miliar), estridor o sibilancias (adenopatías mediastínicas, granuloma endobronquial)[7], dolor en punta de costado con o sin fiebre (pleuresía)[8], signos y síntomas de afectación del sistema nervioso central (meningitis, tuberculoma cerebral)[9], adenopatía o adenopatías con mayor o menor expresión inflamatoria según la fase (adenitis); sinovitis de una articulación grande o más raramente pequeña (artritis), cifosis progresiva o dolor de espalda con o sin afectación de nervios periféricos (espondilitis); dolor abdominal o franca peritonitis (TB abdominal); hematuria o piuria estéril (TB renal y de vías urinarias); abscesos o úlceras cutáneas u otras manifestaciones de localizaciones infrecuentes[8,9]; signos de hipersensibilidad tuberculínica, como eritema nodoso o conjuntivitis flictenular[10].

Exploración física

Los hallazgos físicos de la TB infantil son inespecíficos y usualmente muy poco significativos en las formas leves y moderadas de la enfermedad. En los estadios de exposición y de infección latente son inexistentes. A veces, el eritema nodoso o la conjuntivitis flictenular pueden ser los únicos signos clínicos en un niño recientemente infectado con *Mycobacterium tuberculosis* (MT)[11].

El eritema nodoso es una reacción tóxico-alérgica en forma de lesiones nodulares dermoepidérmicas, de unos 2 – 3 cm de tamaño, que se ubica en las zonas de extensión de los miembros, sobre todo en las crestas tibiales. Suelen ser bilaterales, dolorosas, de forma espontánea, y exageradamente bajo presión. Se acompañan a menudo de faringitis, fiebre y artralgias o artritis y afectan con mayor frecuencia a niñas mayores de 6 años de edad[12]. Su detección obliga a plantear un diagnóstico diferencial con otras etiologías.

La conjuntivitis flictenular es una queratoconjuntivitis alérgica caracterizada por la presencia de pequeñas vesículas, únicas o múltiples, de color amarillento, rodeadas de una zona congestiva, que usualmente evolucionan a úlceras y se resuelven sin escaras. Suelen causar fotofobia, lagrimeo y blefaroespasmo[12].

Las manifestaciones de la TB pulmonar primaria tienden a diferenciarse según la edad. Los lactantes (80 – 90%) y adolescentes, suelen tener mayor expresividad clínica que los niños de edad escolar en los que, a menudo, la enfermedad es silente (30 – 50%)[13,14]. Los signos físicos son sorprendentemente escasos en relación con la extensión de los hallazgos radiológicos observados[15]. Cuando existen, lo más común es detectar una disminución de los ruidos respiratorios o la presencia de estertores o sibilancias, muchas veces localizados, mimetizando una aspiración de cuerpo extraño[16]. Estos ruidos se producen como consecuencia de la compresión o erosión bronquial producida por el agrandamiento de los ganglios linfáticos hiliares y mediastínicos, que provoca la obstrucción parcial o total del bronquio[16]. En las formas más extensas, la tráquea o las vías aéreas medias pueden verse afectadas, apareciendo estridor[17].

Cuando existe neumonía o atelectasias, que también son más frecuentes en el niño pequeño, es habitual la existencia de taquipnea, matidez a la percusión, aleteo nasal, egofonía y crepitantes. Si la consolidación parenquimatosa es amplia y rodea a un bronquio abierto, puede oírse un soplo tubárico, mientras que la presencia de una cavidad daría lugar a un sonido respiratorio distante, hueco, anfórico, como si se soplara a través de un vasija.

El derrame pleural, complicación más común en los niños mayores, suele provocar en sus primeros estadios, dolor torácico persistente[4], que se incrementa en la inspiración profunda y da lugar a una respiración entrecortada. Provoca una disminución de los ruidos respiratorios a la auscultación, matidez a la percusión y, ocasionalmente, datos de desplazamiento mediastínico.

En un niño pequeño con historia de tos y signos de distrés respiratorio debería considerarse la posibilidad de una TB miliar. Muy a menudo, su comienzo es insidioso aunque, en el intervalo de unas semanas, la mitad de los casos presentan hepatoesplenomegalia y linfoadenopatías generalizadas. Por último, se hacen patentes los signos respiratorios que incluyen taquipnea o disnea, cianosis, sibilancias y/o crepitantes[16]. Entre el 30 – 50% de los niños con TB miliar tienen también meningitis. Por ello, se debe realizar una cuidadosa exploración neurológica y una punción lumbar en los menores de 24 meses o ante la mínima sospecha clínica. En los primeros momentos suele ser negativa, dado el curso insidioso de esta afectación, pero cuando progresa se puede apreciar rigidez de nuca, alteración de los reflejos tendinosos profundos, letargia y/o parálisis de los nervios craneales, fundamentalmente del sexto par. En este

DUPLICATE

Documento descargado de http://www.elsevier.es el 26/05/2013. Copia para uso personal, se prohíbe la transmisión de este documento por cualquier medio o formato.

momento en el fondo de ojo se puede apreciar un papiledema y/o la presencia de tubérculos coroideos. Puede haber también desorientación y alteraciones del habla. En los estadios finales ya es fácil que exista coma, convulsiones, movimientos anormales (coreoatetosis, paresias, parálisis), etc., que se pueden acompañar de opistótonos o de una postura de descerebración o decorticación[12].

Respecto a otras formas de TB extrapulmonar, la más frecuente es la linfoadenopatía periférica dado el alto tropismo que MT muestra por los nódulos linfáticos, sobre todo, en los niños pequeños. Los ganglios mediastínicos son los más comúnmente afectados, pero en el 25 – 35% de los casos se infectan los ganglios del cuello, lo que se conoce como escrófula[12]. Dado que este tipo de afectación puede ser causado por micobacterias no-tuberculosas (MNT), sobre todo, en los niños menores de 5 años, se debe plantear siempre este diagnóstico.

La escrófula se manifiesta casi exclusivamente por unos ganglios cervicales aumentados de tamaño, localizados habitualmente en la región posterior o en la zona supraclavicular. Mucho menos frecuentemente pueden afectarse los ganglios submandibulares, submentonianos, axilares o inguinales. Inicialmente tienen una consistencia dura, no son fluctuantes, ni dolorosos o eritematosos, pero tras la caseificación pueden supurar, drenar espontáneamente y necrosarse[18].

La TB ósea, como forma de TB silente, puede pasar desapercibida durante meses o años a causa de la falta de signos o síntomas. Puede afectar a huesos y articulaciones, habitualmente los de mayor sobrecarga, como vértebras (50%), caderas (15%) y rodillas (15%)[19]. La destrucción ósea con aparición de deformidades es el último signo de la enfermedad, con manifestaciones, como angulación de la columna vertebral y cifosis grave por destrucción de los cuerpos vertebrales, lo que se conoce como enfermedad de Potter o, si se afecta la columna cervical con subluxación de la articulación atlantoaxial produciendo paraplejia o cuadriplejia. En estos casos suelen existir participación adenopática de las regiones inguinal, epitroclear o axilar.

Diagnóstico inmunológico de la infección tuberculosa

Diagnóstico de la infección in vivo: prueba de la tuberculina

La PT es el método más útil para el diagnóstico de la infección tuberculosa y una ayuda muy valiosa para el de la enfermedad, tanto en niños como adolescentes[20–22]. Se basa en que la infección por MT produce una hipersensibilidad retardada a ciertos componentes antigénicos del bacilo.

La técnica debe ser rigurosa y realizarse por personal entrenado para conseguir resultados óptimos. La tuberculina debe conservarse a 4 °C y preservada de la luz. Se recomienda emplear la técnica de Mantoux, que permite la cuantificación de la reacción. Con aguja de calibre 27, en la cara anterior del antebrazo, se realiza la inyección intradérmica de 0,1 ml/2 UT de PPD RT-23 con Tweeen-80, se debe producir una pápula de 6 – 10 mm que es crucial para que la técnica sea la adecuada. La reacción debe ser leída a las 72 h después de la inyección, cuando consigue la máxima induración, aunque el intervalo permitido es entre el segundo y el cuarto día. Solo se debe valorar la induración producida, no el eritema, medida en milímetros, del diámetro máximo transversal al eje mayor del antebrazo, y debe anotarse con fecha y firma en la historia clínica del niño. Si no existe induración debe anotarse 0 mm en lugar de negativo. La reactividad tuberculínica aparece a las 2 – 12 semanas después de la infección inicial, con una mediana de intervalo de 3 – 4 semanas. La induración con vesiculación o necrosis es indicativa de infección TB. No se aconseja realizar cribados repetidos con PT en la población infantil de bajo riesgo por su bajo rendimiento; las recomendaciones mas recientes en este sentido son evaluar el riesgo de TB, mediante cuestionarios o preguntas dirigidas en la primera consulta con el niño, cada 6 meses en los primeros 2 años y, luego, anualmente[20,21].

Las vacunas de virus vivos atenuados (sarampión, rubeola, parotiditis, varicela, polio oral, fiebre amarilla y tifoidea oral), pueden producir anergia tuberculínica durante 4 – 6 semanas[23]. La PT puede realizarse simultáneamente a la administración de estas vacunas, pero en caso de administración previa de las mismas, la prueba debe posponerse 4 – 6 semanas[21]. Por otro lado, la realización de una PT no debe hacer retrasar la administración de estas vacunas, ya que aquella no inmunodeprime.

Interpretación de la prueba de tuberculina

Una induración ≥5 mm se considera reacción cutánea relevante, pero la probabilidad de que se corresponda con una infección tuberculosa real, estará en función del riesgo de la situación que se esté analizando. Según dicho riesgo, se aceptan dos puntos de corte de positividad de la reacción de Mantoux, situando el dintel de la PT en el menor tamaño (≥5 mm) para los niños con riesgo elevado de desarrollar la enfermedad, aplicando la induración de mayor tamaño (≥10 mm) para niños en situación de menor riesgo[22,24,25] (tabla 1).

Una PT ≥5 mm obliga a descartar TB activa (estudio radiológico) y hacer estudio de contactos ascendente en su

Tabla 1 Dinteles de positividad de la prueba de tuberculina en nuestro medio

Con induración ≥5 mm	• Niños en contacto íntimo con el caso índice o sospechoso de TB • Niños sospechosos de enfermedad tuberculosa clínica o radiológica • Niños en situaciones de inmunodepresión o infección por el VIH • Niños con conversión de la prueba de la tuberculina previamente negativo
Con induración ≥10 mm	• Cualquier otro caso: incluido el niño inmigrante, viajero y el cribado de niños sanos, independientemente de existir antecedentes de vacunación con BCG

BCG: bacilo Calmette-Guerin; TB: tuberculosis; VIH: virus de la inmunodeficiencia humana.

DUPLICATE

Documento descargado de http://www.elsevier.es el 26/05/2013. Copia para uso personal, se prohíbe la transmisión de este documento por cualquier medio o formato.

entorno más inmediato, por si existe una fuente de infección aún no detectada.

Un motivo de error en la interpretación de la PT es el «efecto de empuje o sumación (en inglés: *booster effect)* que se produce en los vacunados con BCG, infectados por MNT y en las infecciones antiguas. Todos ellos, cuando se les practica una PT, reaccionan por debajo del dintel de positividad y se consideran negativos, pero los antígenos inyectados estimulan la memoria inmunológica por lo que al practicar una segunda prueba, pasados unos siete días desde la primera, la reacción es positiva y el individuo puede ser catalogado erróneamente como convertor por infección reciente. Para obviarlo, se sugiere que cuando se pase de una induración menor de 10 mm a una mayor de 10 mm, se considerará que existe una infección tuberculosa latente (ITBL) si la segunda PT es 6 mm o más, superior a la primera PT[23,26,27].

Los CDC no recomiendan la realización del test tuberculínico en 2 etapas para la provocación del efecto de empuje en los estudios de contactos[28].

Una PT negativa no excluye ni ITBL, ni enfermedad TB. Los falsos negativos pueden estar justificados por: a) factores dependientes del huésped: corta edad, infección reciente (período prealérgico), comorbilidad, vacunaciones y tratamientos que produzcan inmunosupresión y TB diseminada o con afectación de las serosas (miliar, meningitis); y b) factores relacionados con la técnica (administración y lectura defectuosas).

Recomendaciones para la realización de una prueba de la tuberculina en niños y adolescentes

Pueden observarse en la tabla 2.

Diagnóstico de la infección tuberculosa in vitro

Existen técnicas basadas en la producción de interferón-gamma (IFN-γ) por las células T sensibilizadas frente a MT, denominadas *interferon gamma release assays* (IGRA). Se dispone de preparados para medir la cantidad de IFN-γ (QuantiFERON®-Gold-In tube, Cellestis, Victoria, Australia) o el número de células que lo producen (T-SPOT.TB®; Immunotec, Oxford, Reino Unido). Para la estimulación celular se utilizan antígenos como la proteína secretada de 6 kD (ESAT6) y la proteína presente en los filtrados de cultivos, CFP10, que pertenecen a la región genómica RD1, presente en MT *complex* y en un número escaso de MNT *(Myobacterium kansasii, Myobacterium szulgai* y *Myobacterium marinum)* y ausentes en *Myobacterium bovis* BCG. Recientemente se ha incorporado la proteína TB7.7 de la región RD11.

En el momento actual se sabe que aunque no existe una prueba *gold estándar* para diagnosticar la ITBL, las técnicas IGRA tienen una mayor especificidad si se comparan con la PT[29–31]. Se ha demostrado la utilidad de las IGRA en el diagnóstico de la ITBL en el grupo de contactos de un caso de TB bacilífera, al haber observado asociación con: a) el incremento del riesgo de exposición, b) tener contacto diario superior a 6 h y c) un tiempo de exposición al caso índice mayor de 30 días[32]. Para el estudio de contactos, T.SPOT-TB® ha demostrado ser más sensible que la PT para el diagnóstico de la ITBL, mientras que QuantiFERON® proporciona una sensibilidad similar a la de la PT.

Todos los estudios coinciden en demostrar que los resultados no se afectan por la vacunación con BCG y que la repetición del análisis no provoca efecto *booster,* lo que incrementa la utilidad de las IGRA en el diagnóstico de ITBL en vacunados con BCG.

Ambas técnicas IGRA han demostrado una alta sensibilidad y especificidad (superior al 80%) en el diagnóstico de enfermedad tuberculosa, tanto en adultos como en niños, siendo superior T.SPOT-TB® (sensibilidad >80%) frente a QuantiFERON® (sensibilidad >70%)[33–35], al igual que antes. Las técnicas IGRA ayudan en el diagnóstico de enfermedad en los casos difíciles, como en niños, pacientes inmunodeprimidos y TB extrapulmonar (TB miliar y meníngea)[32,36].

Una de las características de las IGRA es la existencia de resultados «indeterminados», que no permiten obtener una conclusión. Aunque este tipo de resultado se puede producir por diversos mecanismos, en general, se debe al fallo del control positivo. El porcentaje de resultados indeterminados oscila entre el 1,5 – 32%, siendo más frecuente con el test de QuantiFERON® que con el de T-SPOT.TB®. Estos resultados indeterminados se han asociado a estados de inmunosupresión, edad avanzada, edad inferior a 3 – 5 años (sobre todo lactantes pequeños) y PT negativa[37,38]. Una causa importante de resultados indeterminados en niños se asocia a la obtención de un número insuficiente de células mononucleares en la sangre periférica extraída por venopunción. Es recomendable analizar si existe una causa

Tabla 2 Recomendaciones para la realización de una prueba de la tuberculina en niños y adolescentes

PT inmediata	• Contacto con individuo con sospecha o certeza de TB activa (estudio contactos) • Hallazgos clínicos o radiológicos sugestivos de enfermedad tuberculosa • Inmigrantes o adoptados de países con alta prevalencia • Niños viajeros procedentes de zonas endémicas y contacto sustancial con población nativa, recomendable después de 10 semanas del regreso • Antes de tratamientos con inmunosupresores, corticoesteroides o antagonistas del factor de necrosis tumoral alfa
PT anual	• Infectados por el VIH • Adolescentes en prisión • Niños que viven en comunidades con marginación social

PT: prueba de la tuberculina; TB: tuberculosis; VIH: virus de la inmunodeficiencia humana.

DUPLICATE

Documento descargado de http://www.elsevier.es el 26/05/2013. Copia para uso personal, se prohíbe la transmisión de este documento por cualquier medio o formato.

justificada y repetir la prueba para su comprobación[32]. Si el resultado sigue siendo indeterminado, se debe de interpretar junto a la clínica, los antecedentes epidemiológicos, las pruebas de imagen y las técnicas microbiológicas para la toma de decisiones, con un control cercano y una reevaluación frecuente.

En ocasiones también se observan falsos negativos en niños con enfermedad tuberculosa[39] y en casos de ITBL con exposición muy antigua[38,40].

En el momento actual y sujeto a posteriores revisiones, se pueden hacer las siguientes recomendaciones:

1. La PT sigue siendo el test de elección en el cribado de la ITBL.
2. Las IGRA se utilizan como prueba complementaria para incrementar la especificidad, reduciendo la interferencia de la vacunación BCG previa o la infección por MNT.
3. En el estudio convencional de contactos (ECC), las IGRA deben ser utilizadas para el diagnóstico de ITBL en función del riesgo de ITBL y de inmunosupresión (fig. 1). Para el ECC debe seguirse el esquema de los círculos concéntricos y a partir de un caso índice investigar a sus contactos estableciendo «prioridades» según la probabilidad de infección TB y de los resultados potenciales de esta infección. Tienen alta prioridad para ser investigados los contactos de enfermos bacilíferos, pero además las personas que tienen contacto estrecho o prolongado, los niños menores de 5 años y las personas con alteraciones del sistema inmunitario. Contactos de prioridad mediana son aquellos en los que el contacto es diario, pero menor de 6 horas al día y los contactos de baja prioridad son los que el contacto es esporádico (no diario). Los principales factores de riesgo para el desarrollo de la enfermedad son la infección reciente (menos de dos años tras la primoinfección), la edad (los niños menores de 5 años, los adolescentes y los adultos jóvenes) y la presencia de otras comorbilidades o tratamientos que alteren la inmunidad[41].

Diagnóstico microbiológico

Tinción directa y cultivo

La confirmación bacteriológica mediante el aislamiento del MT en cultivo, es considerada como el patrón oro de diagnóstico, pero es difícil de conseguir en niños y el resultado requiere varias semanas. Su sensibilidad es baja y depende de la forma de presentación de la enfermedad y del tipo de muestra. Con excepción de los niños mayores y adolescentes que puedan expectorar, tradicionalmente se recogen aspirados gástricos en 3 días consecutivos, a primera hora de la mañana, en ayunas y con el niño ingresado, si bien no parecen existir diferencias significativas cuando se toman de forma ambulatoria[42].

Recogiendo varias muestras de jugo gástrico, la sensibilidad del cultivo oscila entre el 30 – 40%, siendo mayor en lactantes y en los casos de enfermedad pulmonar avanzada[43]. El lavado broncoalveolar también presenta baja sensibilidad para el aislamiento[44], pero puede tener un valor diagnóstico adicional en los casos en los que se sospeche una TB endobronquial o se intente hacer un diagnóstico diferencial con otros procesos infecciosos, como ocurre por ejemplo en el niño inmunodeprimido[45].

La recogida de un aspirado nasofaríngeo basal o tras la inducción de esputo con suero salino hipertónico tiene una sensibilidad similar a la de los aspirados gástricos, por lo que

DUPLICATE

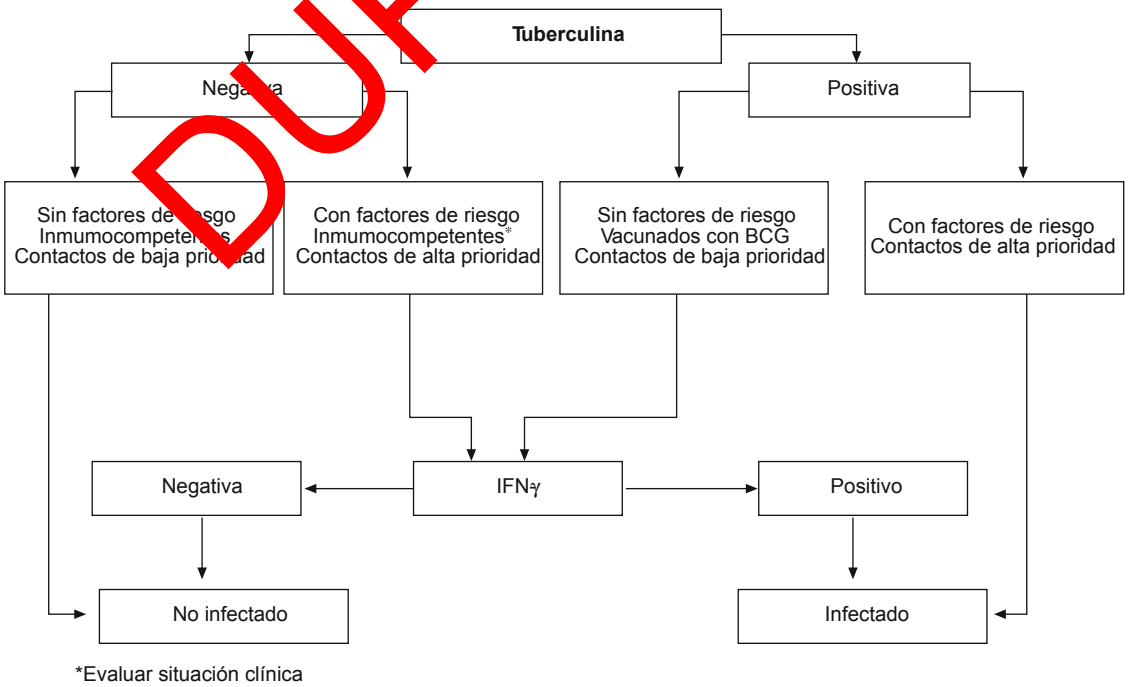

Figura 1 Algoritmo del diagnostico de la infección tuberculosa con la utilización conjunta de la prueba de la tuberculina y las técnicas de interferón-gamma.

Documento descargado de http://www.elsevier.es el 26/05/2013. Copia para uso personal, se prohíbe la transmisión de este documento por cualquier medio o formato.

puede ser una alternativa para los niños no ingresados[46]. Posiblemente, el mejor rendimiento se obtenga realizando en el mismo día el esputo inducido y el jugo gástrico[47]. Sin embargo, la mayoría de estos estudios se han realizado en el ámbito hospitalario por lo que no son extrapolables a los niños ambulatorios. Además, cuando se efectúe con esputo inducido, deben extremarse las medidas de seguridad para evitar posibles contagios en el personal sanitario.

La tinción directa del frotis de jugo gástrico, generalmente mediante la técnica de Ziehl-Neelsen o con auramina, tiene una sensibilidad menor del 15% en niños con TB, aumentando en los que presentan una enfermedad tipo adulto. Los resultados falsamente positivos son poco frecuentes, por lo que una tinción positiva tiene la suficiente relevancia diagnóstica como para valorar el inicio del tratamiento especifico, en espera del cultivo. La tinción directa no es específica en aquellas situaciones donde sean frecuentes las MNT como ocurre en pacientes con patología pulmonar estructural (fibrosis quística, bronquiectasias) o inmunodeficiencias, así como en las muestras de adenitis.

Otras muestras clínicas

En muestras de líquido pleural o empiema se aísla MT en menos del 40% de los casos, pero la biopsia pleural mejora la sensibilidad del cultivo y puede visualizar los típicos granulomas que orientan el diagnóstico, aumentando éste hasta en el 80% de los casos[48]. En la meningitis tuberculosa, el cultivo de LCR también tiene baja sensibilidad, por lo que deben de recogerse además otras muestras clínicas del paciente para mejorar el rendimiento diagnóstico. La punción aspiración de las adenitis y la biopsia tienen mejor rentabilidad microbiológica, teniendo en cuenta que la tinción directa también es positiva en las adenitis causadas por MNT.

Métodos de amplificación de ácidos nucleicos

Las técnicas de amplificación de ácidos nucleicos, como la reacción en cadena de la polimerasa (PCR), son más rápidas y sensibles que el cultivo para el diagnóstico de TB en niños, pudiendo conocer su resultado en pocas horas o días. Las PCR realizadas manualmente parecen ofrecer mejor rendimiento que las comerciales con una sensibilidad del 40 – 80% en muestras de jugo gástrico[49]. La sensibilidad de la PCR en el aspirado nasofaríngeo basal o tras inducción de esputo parece inferior que en jugo gástrico posiblemente por la menor cantidad de muestra. Existen técnicas que diferencian las distintas micobacterias, siendo de especial interés en los casos de adenitis[50].

Pueden aparecer falsos negativos (escasez de micobacterias, presencia de inhibidores de la reacción) y falsos positivos por contaminación de amplificados de pruebas previas, por lo que su uso se limita a los casos de diagnóstico difícil o urgente, en centros con experiencia en la técnica y siempre en correlación con los hallazgos clínicos[49].

Genotipado de cepas

Las técnicas de genotipado permiten obtener un DNI genético de cada cepa, que en el contexto de una TB recurrente permite diferenciar reactivación de reinfección, conocer la composición clonal de la infección por MT e identificar de forma precisa las cadenas de transmisión de MT. Las más evaluadas y utilizadas son el RFLP-IS610 y el espoligotipado, pero en los últimos años han aparecido técnicas de genotipado basadas en PCR (VNTR-MIRU, ETR, VNTR), que aceleran la obtención de resultados[51].

En la población pediátrica, estas herramientas han desvelado aspectos sorprendentes, como el hecho de que en un 15% de los casos de transmisión en un medio familiar[52], las cepas aisladas del niño difieren de las del caso índice teórico. Estos datos indican que la epidemiología molecular mejora el conocimiento de las rutas de transmisión y revela que aún queda mucho por conocer acerca de la epidemiología de la infección, tanto en niños como en adultos. Pero estas técnicas no deben sustituir al estudio convencional de contactos, sino que deben complementarse, especialmente en los pacientes menores de 15 años[53].

El estudio de las líneas de transmisión de la TB entre las comunidades de autóctonos e inmigrantes mediante la epidemiología molecular demuestra la actual transmisión bidireccional entre ambas comunidades[54].

Métodos de detección de resistencias

Debido a la creciente amenaza que representa la TB multirresistente (TB-MDR) y la TB con resistencia ampliada (TB-XDR), se considera cada vez más necesario el estudio de las resistencias de MT. Por ello, el plan para la prevención y control de la TB en España»[41] recomienda que, en todos los casos en que se obtenga el aislamiento e identificación de MT en una muestra clínica, se realice su antibiograma.

El conocimiento del perfil de sensibilidad a los antituberculosos convencionales de aislados de MT tiene tres posibles fines: servir como guía para el tratamiento antituberculoso, confirmar la existencia de resistencias a los antituberculosos en casos de fallo terapéutico ayudando a elegir nuevos fármacos y, por último, estimar la prevalencia de la resistencia primaria y adquirida de las cepas clínicas de MT en una población.

Hoy en día, podemos plantear dos métodos de estudio de sensibilidad a los fármacos antituberculosos: la detección genotípica de la resistencia a partir de una muestra directa, o bien la clásica detección fenotípica a partir de un cultivo.

El método fenotípico es el de las proporciones según el número de unidades formadoras de colonias que crecen en un medio con el/los fármacos estudiados y en un medio control. Se considera que una cepa es resistente cuando el 1% del inóculo en estudio es resistente a una concentración prefijada de un determinado fármaco[55]. Los métodos automatizados en cultivo líquido son la opción más utilizada por su rapidez y fiabilidad para la detección de resistencias a fármacos de primera línea. El sistema más utilizado en los laboratorios de micobacterias actualmente es el BACTEC MGIT 960®[56]. Este sistema permite conocer el patrón de sensibilidad para isoniazida, rifampicina, etambutol, estreptomicina y pirazinamida, con una concordancia del 96 – 98% en menos de 10 días. Por otro lado, actualmente se carece de criterios estandarizados de evaluación e interpretación para las pruebas de sensibilidad a los fármacos de segunda línea[55,57].

DUPLICATE

Documento descargado de http://www.elsevier.es el 26/05/2013. Copia para uso personal, se prohíbe la transmisión de este documento por cualquier medio o formato.

La detección genotípica no está disponible en la mayoría de los laboratorios. Consiste en el rastreo de las mutaciones habitualmente asociadas al desarrollo de resistencias, directamente en muestras clínicas sin necesidad de cultivo[58]. Se pueden realizar para rifampicina (detección de mutaciones del gen *rpoB*) e isoniacida (detección de mutaciones en el gen *katG* e *inhA*). Existen múltiples métodos moleculares aplicables, como las técnicas de secuenciación de DNA, en electroforesis o en técnicas de hibridación, que permiten la obtención del antibiograma incluso el mismo día, como el GENOTYPE MTBDR plus (Hain-Lifescience). Estos métodos no conllevan una especial complejidad siendo rápidos y rentables. El principal inconveniente es que no se conocen todas las mutaciones genéticas relacionadas con las resistencias[57].

Otras pruebas diagnósticas

Las técnicas basadas en la demostración de anticuerpos frente a MT se han investigado durante mucho tiempo, pero hasta el momento no existe ningún procedimiento que reemplace a la microscopía y al cultivo[31]. Tampoco existe ningún método suficientemente sensible, específico o práctico para ser utilizado en el diagnóstico clínico de la TB. La especificidad está obstaculizada por la interferencia que producen las reacciones cruzadas en la infección por MNT, lo que da resultados falsamente positivos. La sensibilidad es alta en los enfermos con baciloscopia positiva, pero es muy baja en los niños, en los pacientes con TB extrapulmonar, en la coinfección con el VIH y en los casos con baciloscopia negativa[59].

Tanto el aumento de la adenosindeaminasa en el líquido pleural, como el cociente lisozima en líquido/lisozima en suero (superior a 1,2 es característico) podrían ser útiles en la TB pleural[60]. La más conocida, la adenosindeaminasa tiene baja especificidad, con falsos positivos en otros tipos de derrames (empiemas, artritis y lupus).

Diagnóstico radiológico de la tuberculosis pulmonar

Fisiopatología de la primoinfección tuberculosa

La principal vía de infección de la TB en el niño es la inhalación de gotitas de secreciones pulmonares aerosolizadas, eliminadas con la tos o el estornudo de adultos bacilíferos. La zona del parénquima pulmonar donde se produce la penetración alveolar del bacilo se conoce como chancro de inoculación y no suele ser visible radiológicamente. En las primeras 4 – 6 semanas se produce una linfangitis local y la infección se propaga, a través de los vasos linfáticos, a los ganglios linfáticos regionales. Los lóbulos superiores drenan a los ganglios paratraqueales ipsilaterales, mientras que el resto del pulmón drena a los ganglios perihiliares y subcarinales. La combinación del chancro de inoculación, linfangitis local y adenopatías regionales constituye el complejo primario de Ghon. En la mayor parte de los casos, la infección es controlada por el sistema inmunitario y el complejo de Ghon se resuelve espontáneamente, en ocasiones con calcificación. Sin embargo, la infección tuberculosa puede progresar a enfermedad a partir del chancro de inoculación, de las adenopatías regionales, o de ambos. La progresión del chancro suele originar un infiltrado parenquimatoso, o derrame pleural tras su ruptura al espacio pleural. Mucho más frecuente es el aumento de tamaño de los ganglios linfáticos regionales debido a la caseificación central y al edema inflamatorio circundante[62,63]. Su crecimiento puede ocasionar compresión de la pared del bronquio, dando lugar a una obstrucción bronquial incompleta (atrapamiento aéreo) o a una obstrucción bronquial completa con colapso distal (atelectasia). En ocasiones, la adenopatía puede infiltrar y romper la pared bronquial, y el drenaje del material caseoso origina la formación intraluminal de pólipos y tejido de granulación que, nuevamente, producen fenómenos obstructivos o diseminación broncógena[63].

Radiografía simple

Las manifestaciones radiológicas de la TB en el niño son muy variables. No hay ninguna lesión patognomónica, y suele adoptar alguna de las siguientes formas[62–65]:

A. Formas adenopáticas: la presencia de adenopatías hiliares o mediastínicas es el hallazgo radiológico más frecuente en la TB pediátrica[66]. Suelen presentarse como un aumento de densidad generalmente de bordes poco definidos, y pueden acompañarse de áreas de atrapamiento aéreo o atelectasia[62]. Su interpretación en la radiografía de tórax es complicada y, a menudo, no hay concordancia entre observadores, ocasionando falsos positivos y negativos[67].
B. Formas neumónicas: pueden ocasionarse por evolución del chancro de inoculación, o por diseminación broncógena tras el drenaje de una adenopatía. Radiológicamente, se presentan como condensaciones segmentarias o lobares, de bordes mal definidos, de difícil diferenciación con una neumonía bacteriana[63]. Con frecuencia se acompañan de adenopatías hiliares o mediastínicas y, con menor frecuencia de derrame pleural[66].
C. Formas cavitadas: son raras en el niño. Pueden producirse por progresión del foco inicial en los lactantes muy pequeños o niños inmunodeprimidos (TB primaria progresiva), o, con más frecuencia, en los adolescentes (formas posprimarias o «tipo adulto»)[64]. La forma posprimaria se produce por reactivación o reinfección en pacientes que han tenido contacto previo con el bacilo. La existencia de inmunidad previa desencadena una gran respuesta inflamatoria local con destrucción tisular, expulsión bronquial del caseum, y formación de cavernas. Las lesiones suelen localizarse en los segmentos apicales y posteriores de los lóbulos superiores[65].
D. Formas endobronquiales: se producen habitualmente en niños menores de 4 años tras la fistulización de una adenopatía a un bronquio adyacente. Pueden ocasionar obstrucción bronquial, originando áreas de atrapamiento valvular o de atelectasia, o diseminación bronquial, dando lugar a infiltrados neumónicos o nódulos pulmonares[62].
E. Formas miliares: se originan por diseminación hematógena, con siembra pulmonar de numerosos tubérculos de

DUPLICATE

Documento descargado de http://www.elsevier.es el 26/05/2013. Copia para uso personal, se prohíbe la transmisión de este documento por cualquier medio o formato.

aproximadamente 2 mm de diámetro[62]. Suelen mostrarse como micronódulos de densidad aumentada y contornos nítidos no confluentes de predominio en los lóbulos inferiores[65]. Esta forma de la enfermedad es propia de niños con pobre inmunidad celular como sucede en lactantes, malnutridos o inmunodeficientes[63].

F. Otras formas: la TB evolucionada puede manifestarse como una masa pulmonar, habitualmente con áreas de calcificación, necrosis y cavitación. En los niños inmunodeprimidos pueden aparecer además patrones atípicos, como infiltrados intersticiales difusos que, en pacientes con infección por VIH, pueden confundirse con una neumonía intersticial linfoide[65].

Tomografía computarizada

La radiografía de tórax es muy subjetiva y con poca sensibilidad y especificidad para la detección de adenopatías paratraqueales o subcarinales[67–69]. Esto explica que hasta un 10% de los niños con TB demostrada por cultivo presenten radiografías de tórax normales[70]. La ecografía torácica, la resonancia magnética y, en especial, la TC con contraste son métodos más objetivos y precisos para la detección de adenopatías[71]. En la TC, las adenopatías patológicas suelen tener entre 5 y 10 mm, y muestran hipodensidad central y realce periférico tras la inyección de contraste[72].

Los estudios que han realizado TC sistemático en niños con PT positiva, radiografía de tórax normal y cultivos de jugo gástrico negativos, han evidenciado un aumento del tamaño de las adenopatías hiliares o mediastínicas en el 50 – 63% de los casos[68,73]. Estos estudios han abierto un debate sobre la necesidad de realizar una TC sistemática a todos los niños con infección tuberculosa y sin enfermedad aparente en la radiografía de tórax, tratando como enfermedad activa la presencia de adenopatías. Sin embargo, las recomendaciones oficiales nacionales e internacionales no apoyan esta actuación[69]. En el niño asintomático, el aumento moderado de los ganglios linfáticos pulmonares forma parte natural de la primoinfección tuberculosa, y en la gran mayoría de los casos se resuelve de forma espontánea[64]. Aunque estas lesiones contienen bacilos, y pueden detectarse ocasionalmente mediante cultivo o PCR, la población bacilar de las adenopatías es baja ($10^2 - 10^5$) y, en todo caso, menor que la posibilidad de que aparezcan mutantes resistentes a isoniazida ($10^5 - 10^6$)[69]. Por tanto, el tratamiento con isoniazida es suficiente para el tratamiento de estos niños, como lo demuestra su excelente eficacia en la ITBL antes del desarrollo de la TC[74]. Además, carecemos de patrones de referencia sobre el tamaño y la morfología de las adenopatías torácicas normales en el niño y la TC somete al paciente a una intensa radiación, a un contraste intravenoso y, en ocasiones, a una sedación moderada-profunda[69]. Por tanto, en el caso de niños con contacto bacilífero, PT positiva y radiografía de tórax normal, la TC podría considerarse en caso de existir síntomas (para conocer si éstos pudieran estar en relación con la TB), y no existe evidencia clara de que esté indicado sistemáticamente en caso de contacto bacilífero multirresistente o en menores de 2 años (en los que podría existir mayor riesgo de progresión a enfermedad), debiendo valorarse junto a otros factores (clínicos, epidemiológicos y sociales).

Tabla 3 Indicaciones orientativas de la TC torácica en la tuberculosis pediátrica

Recomendado si:
1. Niño asintomático, con contacto bacilífero conocido, prueba de tuberculina positiva y radiografía de tórax dudosa o no concluyente*
2. Niño sintomático, con contacto bacilífero, prueba de tuberculina positiva y radiografía de tórax normal*
3. Niños inmunodeprimidos con contacto bacilífero conocido y radiografía de tórax normal*, independientemente del resultado de la prueba de tuberculina
4. Definición de complicaciones en circunstancias especiales:
   a. Adenopatías compresivas
   b. Areas de atrapamiento aéreo o atelectasia
   c. Cavitaciones
   d. Bronquiectasias
   e. Fístulas broncopleurales

Recomendación dudosa, por existir menor evidencia:
1. En niños menores de 2 años asintomáticos con contacto bacilífero conocido, prueba de tuberculina positiva y radiografía de tórax normal*
2. En niños asintomáticos con contacto bacilífero conocido multirresistente, prueba de tuberculina positiva y radiografía de tórax normal

*A pesar de técnica rigurosa e interpretación por facultativo experto.

La TC debe realizarse en niños inmunodeprimidos con contacto conocido (independientemente de la PT), en aquellos con PT positiva y radiografía de tórax dudosa o no concluyente (a pesar de técnica rigurosa y valoración por facultativo experto). Para definir mejor algunas complicaciones como adenopatías compresivas, áreas de atrapamiento aéreo o atelectasia, cavitaciones, bronquiectasias o fístulas broncopleurales, podría emplearse la TC si existen dudas con la radiografía convencional. Ante otras complicaciones, como derrame pleural o pericárdico, puede realizarse ecografía torácica en vez de TC. Ver tabla 3.

Diagnóstico endoscopio

El uso de la fibrobroncoscopia (FBC) como ayuda diagnóstica en la TB en niños, no está indicada de forma rutinaria[10,65], a pesar de que la afectación de las adenopatías hiliares y/o paratraqueales, así como la existencia de complicaciones, son muy frecuentes en la infancia, sobre todo en los menores de 5 años[7]. La incidencia real de TB endobronquial es desconocida[7], aunque el porcentaje oscila entre el 41 y el 63% de las FBC realizadas en casos de TB[44,75–79], llegando hasta el 96,6% en alguna serie[77]. La TB endobronquial puede ser una primera manifestación de la TB o aparecer en el transcurso de la misma. El diagnóstico precoz y el

DUPLICATE

Documento descargado de http://www.elsevier.es el 26/05/2013. Copia para uso personal, se prohíbe la transmisión de este documento por cualquier medio o formato.

tratamiento adecuado es importante para disminuir las complicaciones secundarias, como las bronquiectasias y la estenosis bronquial[75].

Actualmente las indicaciones para realizar una FBC en un niño en relación con la TB son[7,10]:

1. Sospecha de lesiones endobronquiales: sobre todo si existen alteraciones radiológicas como atrapamiento aéreo, atelectasia, lesión parenquimatosa persistente, estrechamiento de las vías respiratorias, etc.[77–80] Hay que tener en cuenta que una radiografía de tórax normal no descarta la existencia de una TB endobronquial[7,76,77,81].
2. Las lesiones endobronquiales más frecuentemente encontradas son[79,82]:
   a) Granuloma: protusión localizada de la mucosa bronquial, a menudo en forma de cono, de superficie lisa, eritematosa y con un vértice blanquecino. Aparece entre el 18[75] – 32%[44] de los casos. Es la forma mas frecuente de TB endobronquial en niños[81], por la perforación gangliobronquial, más propia de la primoinfección.
   b) Caseum endobronquial: una de las indicaciones de la FBC es la extracción endoscópica del caseum que esté causando obstrucción de la vía aérea[81].
   c) Formaciones polipoideas endobronquiales.
   d) Bronquitis: es más frecuente en el adulto[82] y puede ser simple (pared bronquial engrosada y enrojecida, de superficie lisa), granulosa (pared bronquial engrosada, de superficie y coloración irregulares, a veces francamente mamelonada) o ulcerada (pared bronquial engrosada, de superficie mamelonada, irregular, con ulceraciones recubiertas de material blanquecino denso).
3. Sospecha de compresión extrínseca (por adenopatías tuberculosas): aparece en el 37 – 64% de los casos[44] y es, para algunos autores, el hallazgo endoscópico más frecuente en la TB pulmonar[44,72,76]. Cuando se realiza la exploración endoscópica, clásicamente se distinguen dos manifestaciones: primero, el grado de obstrucción mayor o menor del 50% de la luz bronquial, y segundo, el aspecto de la mucosa, normal o patológica[77].
4. Diagnóstico diferencial con otros procesos: enfisema lobar congénito[83], cuerpos extraños[84], etc. Dado que en los lactantes pequeños, con sospecha de TB pulmonar, la PT puede ser negativa, la FBC podría ayudar al diagnóstico diferencial, sobre todo si se detectan anomalías en la radiografía de tórax, como atrapamiento aéreo o atelectasias[83,84].
5. Toma de decisiones terapéuticas: uso de corticoides. Con objeto de reducir las estenosis producidas por los granulomas endobronquiales[80], aunque no hay estudios que evalúen claramente su eficacia[85,86], clásicamente se han empleado corticoides durante las primeras semanas, a dosis similares a las empleadas en meningitis tuberculosa, concretamente prednisona a 2 mg/kg/día (dosis máxima 60 mg/día), durante 4 semanas, descendiendo gradualmente la dosis durante 4 – 6 semanas[10,44,75,76]. Estarían indicados ante la presencia de lesiones endobronquiales avanzadas (penetración de una adenopatia tuberculosa a través de la pared bronquial, tejido de granulación, caseum, pólipos, etc.) y compresiones extrínsecas que superen el 50% del diámetro bronquial[44,75,76,87]. En los casos de inflamación de la mucosa bronquial, sin lesiones endobronquailes ni compresiones extrínsecas, no es necesario su uso[79].
6. Respuesta inadecuada al tratamiento: ante la falta de respuesta al tratamiento, o bien una lenta evolución clínica y/o radiológica, la FBC puede aportar datos sobre las posibles complicaciones (granulomas endobronquiales, atelectasias, etc.) que justifiquen esa situación. Antes de decidir realizar la exploración endoscópica hay que tener en cuenta que es habitual que se produzca una mejoría clínica con una lenta evolución de las lesiones radiológicas, e incluso con un empeoramiento de las mismas[75].
7. Valoración de la evolución de las lesiones bronquiales: la resolución de las lesiones bronquiales en la TB oscila entre 6 semanas y 4 meses[44,75,76]. Por ello, en los casos en los que inicialmente se efectuó FBC, podría estar justificado un nuevo control endoscópico a los 2 meses aproximadamente.
8. Toma de muestras: en adultos, es el método mas recomendado en aquellos que no expectoran para la recogida de muestras[88]. Hay que efectuar el estudio microbiológico del broncoaspirado, del lavado broncoalveolar y de las biopsias de posibles lesiones endobronquiales, debiéndose realizar además estudio histológico de estas últimas. En niños, cuando se comparan ambos métodos, la eficacia del aspirado gástrico parece superior al del lavado broncoalveolar en todas las series[44,77,85,89,90], excepto en una[91]. Por tanto, la FBC no está indicada de forma rutinaria para la toma de muestras en niños con TB[7,92], aunque puede tener un valor diagnóstico adicional en algunos casos[45].

En resumen, la FBC no suele mejorar el diagnóstico microbiológico de la TB, pero es muy útil para valorar el tratamiento más adecuado en caso de TB endobronquial. En algunos casos, la TC puede hacer innecesaria la exploración endoscópica, pero en otros casos, la FBC o el uso del broncoscopio rígido pueden ser terapéuticos, como por ejemplo ante una obstrucción bronquial por caseum.

Situaciones especiales

Inmunodeprimidos

Todas las personas con alteraciones inmunitarias, congénitas o adquiridas, presentan con frecuencia resultados falsos negativos en la PT. La sensibilidad de la prueba también es menor en lactantes, tanto más cuánto más pequeños sean. Por esta razón, en todos estos casos deben plantearse paralelamente otras pruebas diagnósticas, aunque sean más invansivas, como test de IGRA, TC, lavado broncoalveolar, biopsias bronquiales, ganglionares o incuso hepáticas o de médula ósea para PCR y estudio histológico. Se debe intentar aislar la micobacteria en fluidos como sangre y orina, con buena sensibilidad en el inmunodeprimido. El rendimiento de los test IGRA es también inferior en personas con alteraciones de la inmunidad, pero la sensibilidad sigue siendo superior a la PT[30]. Por tanto, se recomienda la

DUPLICATE

Documento descargado de http://www.elsevier.es el 26/05/2013. Copia para uso personal, se prohíbe la transmisión de este documento por cualquier medio o formato.

realización de IGRA en estos casos a la vez que una PT, incluyendo niños menores de 2 años.

Antecedentes de vacunación con BCG

Clásicamente se tenía en cuenta este antecedente para la interpretación de la PT, sobre todo si la persona había recibido la vacuna en los 15 años anteriores. Actualmente existen datos que sugieren que el antecedente de vacunación con BCG es poco relevante para la interpretación de la PT. En un estudio realizado recientemente en nuestro medio, en el que se incluyeron más de 600 niños procedentes de adopción internacional y vacunados con BCG, 90% de los cuales eran menores de 2 años, se observó que el antecedente de BCG se acompañaba de una PT positiva solamente en un 10% de los casos[25].

En estas situaciones, los test IGRA presentan una elevada especificidad. Por lo tanto, en caso de antecedente de vacunación con BCG, se recomienda efectuarlas como prueba complementaria a la PT si esta ha sido positiva.

Tuberculosis extrapulmonar

Siempre que sea posible se recomienda obtener una muestra adecuada del sitio afectado, si es necesario a través de biopsia o punción-aspiración con aguja fina, para el análisis histológico, la baciloscopia, la PCR y el cultivo. Es aconsejable depositar la muestra obtenida en un recipiente Bactec 13A o en un tubo de lisis centrifugación; si no disponemos de ellos podemos utilizar un recipiente seco y estéril y enviarla al laboratorio para su procesamiento, lo más rápido posible. No se debe guardar la muestra en formol dado que pueden destruir los bacilos. No obstante, la mayoría de los casos infantiles son formas paucibacilares, decir, con escasa cantidad de micobacterias. Por esta razón, la baciloscopia, el cultivo y la PCR suelen presentar, como en la TB pulmonar, un rendimiento subóptimo, aunque su especificidad sea elevada.

La PCR, para los test comercializados, muestra una sensibilidad conjunta del 6[illegible]% y una especificidad del 98% aunque también con heterogeneidad en los resultados. Estas técnicas aportan un valor confirmatorio de TB pleural aunque tienen un valor limitado para descartar la enfermedad[93]. Numerosos estudios han evaluado las pruebas de biología molecular para el diagnóstico de la TB meníngea. Una revisión sistemática localizó un total de 49 estudios de diagnóstico, generalmente de baja calidad, 14 de los cuales evaluaron test comerciales. Estos últimos son relativamente recientes, incluyendo la mayoría un escaso número de pacientes (inferior a 10). Los resultados en su conjunto muestran unos valores relativamente bajos de sensibilidad (71%) con una buena especificidad (95%), aunque con una importante variabilidad. Los resultados para las pruebas comercializadas fueron más homogéneos, pero con una sensibilidad menor (56%) y una especificidad del 98%[94]. Una aportación extra de la PCR es la capacidad para diferenciar entre MT y micobacterias ambientales[50].

La medición de adenosin deaminasa (ADA) puede ser de utilidad en la pleuritis y meningitis, aunque tiene sus limitaciones: ADA elevado en presencia de gran cantidad de leucocitos, como en los empiemas; ADA normal en las fases iniciales de las meningitis TB. Por otro lado, en países de baja prevalencia (inferior al 5%), la probabilidad de diagnosticar una TB pleural tras la determinación de ADA en líquido pleural es sólo del 41%, mientras que en países de alta prevalencia (85%) esta probabilidad asciende al 99%[95]. Existe escasa experiencia con los tests IGRA en la TB extrapulmonar de momento, habiéndose publicado algunos datos de su aportación en el diagnóstico diferencial en linfadenitis[36]. En la TB pleural, la detección de interferón-gamma en el líquido pleural se ha mostrado como una buena técnica[96].

La citología puede mostrar datos altamente sugestivos de TB, como la presencia de granulomas caseificantes.

Las pruebas de imagen del órgano o sistema que se sospecha afectado pueden servir también de ayuda.

Todas estas dificultades diagnósticas comentadas hacen que, con frecuencia, el diagnóstico de la TB extrapulmonar sea de presunción, basándose en los datos clínicos, radiológicos, anatomopatológicos y en la respuesta al tratamiento. Además, al ser el inconveniente de no disponer de un diagnóstico bacteriológico se añade no poder contar con una prueba de susceptibilidad a los fármacos antituberculosos de la cepa.

Tuberculosis neonatal

Se recomienda realizar un estudio anatomopatológico de la placenta, una exploración minuciosa del neonato, una PT, una prueba IGRA y una radiografía de tórax[97]. Ante la sospecha de TB congénita, deben realizarse cultivos de jugo gástrico y líquido cefalorraquídeo, estudio oftalmológico del fondo de ojo y ecografía cerebral y abdominal e instaurar un tratamiento antituberculoso inmediato basado en la sensibilidad de la cepa materna si se conoce[97]. En caso de quimioprofilaxis primaria, se debe repetir la PT y la prueba IGRA a los 3 meses[98]. Si son negativas y la madre cumple bien su tratamiento o lo ha finalizado, se suspenderá la profilaxis, aunque conviene repetir nuevamente la PT y la prueba IGRA a los 6 meses y al año de edad[97].

En caso de enfermedad tuberculosa multirresistente materna, se aconseja vacunación con BCG, sin poder establecerse una recomendación clara de profilaxis en el niño[97]. En cualquier caso, se debe mantener un estrecho seguimiento clínico con controles de PT, IGRA y radiológicos a los 3, 6, 12, 18 y 24 meses. Las pruebas de detección de interferón gamma evitan la interferencia con la vacunación BCG y permiten un diagnóstico precoz de la infección[97,98].

Conflicto de intereses

Los autores declaran no tener ningún conflicto de intereses.

Bibliografía

1. Document de consens de les activitats de prevenció i control de la tuberculosi a la regió sanitària Barcelonès Nord i Maresme. Barcelona: Servei Català de la Salut; 2005.
2. Keane J, Gershon S, Wise RP, Mirabile-Levens E, Kasznica J, Schwieterman WD, et al. Tuberculosis associated with infliximab, a tumor necrosis factor alpha-neutralizing agent. N Engl J Med. 2001;345:1098–104.

DUPLICATE

Documento descargado de http://www.elsevier.es el 26/05/2013. Copia para uso personal, se prohíbe la transmisión de este documento por cualquier medio o formato.

3. Tubach F, Salmon D, Ravaud P, Allanore Y, Goupille P, Bréban M, et al. Research Axed on Tolerance of Biotherapies Group. Risk of tuberculosis is higher with anti-tumor necrosis factor monoclonal antibody therapy than with soluble tumor necrosis factor receptor therapy: The three-year prospective French Research Axed on Tolerance of Biotherapies registry. Arthritis Rheum. 2009;60:1884–94.
4. Marais BJ, Gie RP, Obihara CC, Hesseling AC, Schaaf HS, Beyers N. Well defined symptoms are of value in the diagnosis of childhood pulmonary tuberculosis. Arch Dis Child. 2005;90:1162–5.
5. Marais BJ, Gie RP, Hesseling AC, H. SCAF S, Lombard C, Enarson DA, et al. A refined symptom-based approach to diagnose pulmonary tuberculosis in children. Pediatrics. 2006;118:e1350–9.
6. Marais BJ, Obihara CC, Gie RP, Schaaf HS, Hesseling AC, Lombard C, et al. The prevalence of symptoms associated with pulmonary tuberculosis in randomly selected children from a high burden community. Arch Dis Child. 2005;90:1166–70.
7. Goussard P, Gie R. Airway involvement in pulmonary tuberculosis. Pediatr Resp Rev. 2007;8:118–23.
8. Cruz AT, Starke JR. Clinical manifestations of tuberculosis in children. Pediatr Resp Rev. 2007;8:107–17.
9. Van Well GTJ, Paes BF, Terwee CB, Springer P, Roord JJ, Donald PR, et al. Twenty years of pediatric tuberculous meningitis: A retrospective cohort study in the Western Cape of South Africa. Pediatrics. 2009;123:e1–8.
10. Guidance for National Tuberculosis Programmes on the Management of Tuberculosis in Children. WHOHTM/TB/2006.371.
11. Jacobs RF, Starke JR. Tuberculosis in children. Med Clin North Am. 1993;77:1335–51.
12. Palomino JC, Cardoso Leão S, Ritacco V, editors. Tuberculosis in children. In Tuberculosis 2007 From basic science to patient care. First Edition. TuberculosisTextbook.com. pp. 525–54.
13. Vallejo JG, Ong LT, Starke JR. Clinical features, diagnosis and treatment of tuberculosis in infants. Pediatrics. 1994;94:1–7.
14. Correa AG. Unique aspects of tuberculosis in the pediatric population. Clin Chest Med. 1997;18:89–98.
15. Feja K, Saiman L. Tuberculosis in children. Clin Chest Med. 2005;26:295–312.
16. Starke JR. Tuberculosis in children. Respir Crit Care Med. 2004;25:336–53.
17. Mandalakas AM, Starke JR. Current concepts of childhood tuberculosis. Semin Pediatr Infect Dis. 2005;16:93–104.
18. Jawahar MS. Scrofula revisited: an update on the diagnosis and management of tuberculosis of superficial lymph nodes. Indian J Pediatr. 2000;67(2 Suppl):S28–S
19. Teklali Y, El Alami ZF, El Madhi T, Chaurinda H, Miri A. Peripheral osteoarticular tuberculosis in children: 106 case-reports. Joint Bone Spine. 2003;70:282–
20. Pediatric Tuberculosis Collaborative Group. Targeted tuberculin skin testing and treatment of latent tuberculosis infection in children and adolescents. Pediatrics. 2004;114:1175–201.
21. American Academy of Paediatric. Tuberculosis. En: Pickering LK, editor. 2006. Report of the Committee on Infectious Diseases, 27th ed. Elk Grove Village: IL American Academy of Paediatrics; 2006. p. 736–57.
22. Mellado MJ, Méndez A, Martinez MR. Tuberculosis. En: Muñoz Calvo MT, Hidalgo Vicario MI, Rubio Roldán LA, Clemente Pollán J, editores. Pediatría Extrahospitalaria. Aspectos básicos en Atención Primaria, 4ª ed. Madrid: Editorial Ergón; 2008. p. 443–50.
23. American Thoracic Society. Diagnostic standards and classification of tuberculosis in adults and children. Am J Respir Crit Care Med. 2000;161:1376–95.
24. Altet MN, de Souza Galvao ML, MIlá Augé C. Infecciones por micobacterias. Tratado de Neumología Infantil, 2a ed., Ed. N. Cobos y E.G. Pérez-Yarza. Ed Ergón: Madrid; 2008. p. 479–5.
25. Cilleruelo MJ, de Ory F, Ruiz-Contreras J, González-González R, Mellado MJ, García-Hortelano M, et al. Internationally adopted children: What vaccines should they receive? Vaccine. 2008;26: 5784–5790.
26. Alcaide J, Altet MN, Salleras L. Vacuna BCG. En: Vacunaciones preventivas. Principios y aplicaciones. ED. L. Salleras, 2ª ed. Editorial Masson: Barcelona; 2003. p. 529–4.
27. Menzies D. Interprtation of repeated tuberculin tests. Boosting, conversion and reversion. Am J Respir Crit Care Med. 1999;159: 15–21.
28. Centers for Diseases Control and Prevention. Guidelines for the investigation of contacts of persons with infectious tuberculosis: recommendations from the National Tuberculosis Controllers Association CDC. MMWR. 2005;54:1–48.
29. Pai M, Dheda K, Cunningham J, Scano F, O'Brien R. T-cell assays for the diagnosis of latent tuberculosis infection: moving the research agenda forward. Lancet Infect Dis. 2007;7:428–38.
30. Menzies D, Pai M, Comstock G. Meta-analysis: New tests for the diagnosis of latent tuberculosis infection: Areas of uncertainty and recommendations for research. Ann Intern Med. 2007;146:340–54.
31. Marais BJ, Pai M. Recent advances in the diagnosis of childhood tuberculosis. Arch Dis Child. 2007;92:446–52.
32. Domínguez J, Latorre I, Altet N, Matteo L, de Souza-Galvao ML, Ausina V. IFN-γ-release assays to diagnose TB infection in the immunocompromised individual. Expert Rev Resp Med. 2009;3:309–27.
33. Pai M, Zwerling A, Menzies D. Sistematic review: T-cell-based assays for the diagnosis of latent tuberculosis infection: an update. Ann Intern Med. 2008;149:177–84.
34. Lalvani A. Diagnosing tuberculosis infection in the 21st century. New tools to tackle an old enemy. Chest. 2007;131:1898–906.
35. Domínguez J, Ruiz-Manzano J, De-Souza-Galvao M, Latorre I, Milà C, Blanco S, et al. Comparison of two commercially available gamma interferon blood tests for immunodiagnosis of tuberculosis. Clin Vaccine Immunol. 2008;15:168–71.
36. Detjen AK, Keils T, Roll S, Mauch H, Wahn U, Magdorf K. Interferon-γ release assays improve the diagnosis of tuberculosis and nontuberculous mycobacterial disease in children in a country with a low incidence of tuberculosis. Clin Infec Dis. 2007;45:322–8.
37. Bergamini BM, Losi M, Vaienti F, D'Amico R, Meccugni B, Meacci M, et al. Performance of comercial blood tests for the diagnosis of latent tuberculosis infection in children and adolescents. Pediatrics. 2009;123:e419–24.
38. Connell TG, Ritz N, Paxton GA, Buttery JP, Curtis N, Ranganathan SC. A three-way comparison of tuberculin skin testing, QuantiFERON-TB gold and T-SPOT TB in children. PLoS ONE. 2008;3:e2624.
39. Nicol MP, Davies MA, Wood K, Hatherill M, Workman L, Hawkridge A, et al. Comparison of T-SPOT.TB assay and tuberculin skin test for the evaluation of young children at high risk for tuberculosis in a community setting. Pediatrics. 2009;123:38–43.
40. Lighter J, Rigaud M, Eduardo R, Peng CH, Pollack H. Latent tuberculosis diagnosis in children by using the QuantiFERON-TB Gold In-Tube test. Pediatrics. 2009;123:30–7.
41. Grupo de Trabajo de expertos en tuberculosis y Grupo de trabajo de Salud Pública para la prevención y control de la tuberculosis. Plan para la prevención y control de la tuberculosis en España. Ministerio de Sanidad y Consumo. [consultado 2/11/2009] Disponible en: http://www.msps.es/profesionales/saludPublica/prevPromocion/docs/planTuberculosis.pdf.
42. Lobato MN, Loeffler AM, Furst K, Cole B, Hopewell PC. Detection of *Mycobacterium tuberculosis* in gastric aspirates collected from children. Hospitalization is not necessary. Pediatrics. 1998;102:40–1.
43. Marais BJ, Hesseling AC, Gie RP, Schaaf HS, Enarson DA, Beyers N. The bacteriologic yield in children with intrathoracic tuberculosis. Clin Infect Dis. 2006;42:e69–71.

DUPLICATE

Documento descargado de http://www.elsevier.es el 26/05/2013. Copia para uso personal, se prohíbe la transmisión de este documento por cualquier medio o formato.

44. De Blic J, Azevedo I, Burren CP, le Bourgeois M, Lallemand D, Scheinmann P. The value of flexible bronchoscopy in childhood pulmonary tuberculosis. Chest. 1991;100:688–92.
45. Singh M, Moosa NVA, Kumar L, Sharma M. Role of Gastric lavage and broncho-alveolar lavage in the bacteriological diagnosis of childhood pulmonary tuberculosis. Indian Pediatr. 2000;37: 947–51.
46. Ruiz-Jiménez M, Navarro-Legarda G, Baquero-Artigao F. Utilidad del esputo inducido en el diagnóstico de la tuberculosis pulmonar infantil. An Pediatr Contin. 2009;7:89–92.
47. Hatherill M, Hawkridge T, Zar H, Whitelaw A, Tameris M, Workman L. Induced sputum or gastric lavage for community-based diagnosis of childhood pulmonary tuberculosis? Arch Dis Child. 2009;94:195–201.
48. Merino JM, Carpintero I, Alvarez T, Rodrigo J, Sánchez J, Coello JM. Tuberculous pleural effusion in children. Chest. 1999;115: 26–30.
49. Gómez-Pastrana D. Tuberculosis in children. Is PCR the diagnostic solution? Clin Microbiol Infect. 2002;9:541–4.
50. Portillo-Gómez L, Murillo-Neri MV, Gaitan-Mesa J, Sosa-Iglesias EG. Nested polymerase chain reaction in the diagnosis of cervical tuberculous lymphadenitis in Mexican children. Int J Tuberc Lung Dis. 2008;12:1313–9.
51. Van Embden JD, Cave MD, Crawford JT, Dale JW, Eisenach KD, Gicquel B, et al. Strain identification of Mycobacterium tuberculosis by DNA fingerprinting: recommendations for a standardized methodology. J Clin Microbiol. 1993;31:406–9.
52. Garcia Viedma D, Marín M, Ruiz MJ, Bouza E. Analysis of clonal composition of Mycobacterium tuberculosis isolates in primary infections in children. J Clin Microbiol. 2004;42:3415–8.
53. Borrell S, Español M, Orcau A, Tudó G, March F, Caylá JA, et al. Factors associated with differences between conventional contact tracing and molecular epidemiology in study of tuberculosis transmission and analysis in the city of Barcelona, Spain. J Clin Microbiol. 2009;47:198–204.
54. Borrell S, Español M, Orcau A, Tudó G, March F, Caylá JA, et al. Tuberculosis transmisión patterns among Spanish-born and foreign-born populations in the city of Barcelona. Clin Microbiol Infect. 2009 Publicado on line: http://www3.interscience.wiley.com/journal/122538743/abstract?CRETRY=1&SRETRY=0.
55. Woods GL, Warren NG, Inderlied CB. Susceptibility Test Methods: Mycobacteria, Nocardia, and Other Actinomycetes. En: Murray PR, Baron EJ, Jorgensen JH, Landry ML, Pfaller MA, editores. Manual of Clinical Microbiology, 9th ed. Washington DC: American Society for Microbiology; 2007.
56. Hanna BA, Ebrahimzadeh A, Elliott LB, Morgan MA, Novak SM, Rusch-Gerdes S, et al. Multicenter evaluation of the BACTEC MGIT 960 system for recovery of mycobacteria. J Clin Microbiol. 1999;37:748–52.
57. Alcaide F, Santín M. Tuberculosis multirresistente. Enferm Infecc Microbiol Clin. 2008;26(Supl 13):54–60.
58. Marin M, García de Viedma D, Ruíz-Serrano MJ, Bouza E. Rapid direct detection of multiple rifampin and isoniazid resistance mutations in Mycobacterium tuberculosis in respiratory samples by real-time PCR. Antimicrob Agents Chemother. 2004;48:4293–300.
59. Steingart KR, Henry M, Laal S, Hopewell PC, Ramsay A, Menzies D, et al. Commercial serological antibody detection tests for the diagnosis of pulmonary tuberculosis: a systematic review. PLoS Med. 2007;4:e202.
60. Mishra OP, Yusuf S, Ali Z, Nath G. Lysozyme levels for the diagnosis of tuberculous effusions in children. J Trop Pediatr. 2000;46:296–300.
61. Liang QL, Shi HZ, Wang K, Qin SM, Qin XJ. Diagnostic accuracy of adenosine deaminase in tuberculous pleurisy: a meta-analysis. Respir Med. 2008;102:744–54.
62. Marais BJ, Gie RP, Schaaf HS, Starke JR, Hesseling AC, Donald PR, et al. A proposed radiologic classification of childhood intrathoracic tuberculosis. Pediatr Radiol. 2004;34:886–94.
63. Gómez-Pastrana D. Diagnóstico de la tuberculosis pulmonar. An Pediatr (Barc). 2007;66(Supl 2):45–51.
64. Marais BJ, Gie RP, Schaaf HS, Hesseling AC, Obihara CC, Starke JJ, et al. The natural history of childhood intra-thoracic tuberculosis-a critical review of the pre-chemotherapy literature. Int J Tuberc L Dis. 2004;8:392–402.
65. Marais BJ. Tuberculosis in children. Pediatr Pulmunol. 2008;43: 322–9.
66. Sánchez-Albisua I, Baquero-Artigao F, del Castillo F, Borque C, García-Miguel MJ, Vidal ML. Twenty years of pulmonary tuberculosis in children: what has changed? Pediatr Infect Dis J. 2002;21:49–53.
67. Swingler GH, du Toit G, Andronikou S, Van der Merwe L, Zar HJ. Diagnostic accuracy of chest radiography in detecting mediastinal lymphadenopathy in suspected pulmonary tuberculosis. Arch Dis Child. 2005;90:1153–6.
68. Delacourt C, Mani TM, Bonnerot V, de Blic J, Sayeg N, Lallemand D, et al. Computed tomography with normal chest radiograph in tuberculous infection. Arch Dis Child. 1993;69:430–2.
69. Gómez-Pastrana D, Carcelier-Blanchard A. ¿Debe realizarse una tomografía computarizada toráxica a los niños con infección tuberculosa sin enfermedad aparente?An Pediatr (Barc) 2007;67:585–93.
70. Schaaf HS, Beyers N, Gie RP, Nel ED, Smuts NA, Scott FE, et al. Respiratory tuberculosis in childhood: The diagnostic value of clinical features and special investigations. Pediatr Infect Dis J. 1995;14:1[illegible]–94.
71. Andronikou S, Jeebh E, Lucas S, Brachmeyer S, du Toit G, Zar H, et al. CT scanning for the detection of tuberculous mediastinal and hilar lymphadenopathy in children. Pediatr Radiol. 2004;34:232–6.
72. Kim WS, Moon WK, Kim IO, Lee HJ, Im JG, Yeon KM, et al. Pulmonary tuberculosis in children. Evaluation with CT. Am J Roentgenol. 1997;168:1005–9.
73. Gómez-Pastrana D, Caro P, Torronteras R, Anguita ML, López Barrio AM, Andrés A, et al. Tomografía computarizada y reacción en cadena de la polimerasa en la infección tuberculosa de la infancia. Arch Bronconeumol. 1996;32:500–4.
74. Hsu KH. Thirty years after isoniazid. Its impact on tuberculosis in children and adolescents. JAMA. 1984;251:1283–5.
75. Cakir E, Uyan ZS, Oktem S, Karakoc F, Ersu R, Karadag B, et al. Flexible bronchoscopy for diagnosis and follow up of childhood endobronchial tuberculosis. Pediatr Infect Dis J. 2008;27: 783–7.
76. Chan S, Abadco DL, Steiner P. Role of flexible fiberoptic bronchoscopy in the diagnosis of childhood endobronchial tuberculosis. Pediatr Infect Dis J. 1994;13:506–9.
77. Ledesma Albarrán JM, Pérez Ruiz E, Fernández V, González Martínez B, Pérez Frías J, Martínez Valverde A. Valoración endoscópica de la tuberculosis endobronquial infantil. Arch Bronconeumol. 1996;32:183–6.
78. Prada Arias M, Jardon Bahia JA, Rodríguez Barca P, Dargallo Carbonell T, Estévez Martínez E, Bautista Casasnovas A, et al. Endobronchial tuberculosis granuloma in children. Eur J Pediatr Surg. 2006;16:265–8.
79. Tagarro Garcia A, Barrio Gómez de Agüero MI, Martínez Carrasco C, Antelo Landeira C, Díez Dorado R, del Castillo F, et al. Fibrobroncoscopia en la tuberculosis endobronquial. An Pediatr (Barc). 2004;61:314–9.
80. Goussard P, Gie RP, Kling S, Schaaf HS, Kritzinger F, Andronikou S, et al. The outcome of infants younger than 6 months requiring ventilation for pneumonia caused by *Mycobacterium tuberculosis*. Pediatr Pulmonol. 2008;43:505–10.
81. De Blic J. The value of flexible bronchoscopy in childhood pulmonary tuberculosis. Pediatr Pulmonol. 1999;11:24–5.
82. Miguel Campos E, Puzo Ardanuy C, Burgués Mauri C, Castella Riera J. Tuberculosis bronquial. Estudio de 73 casos. Arch Bronconeumol. 2008;44:282–4.

DUPLICATE

Documento descargado de http://www.elsevier.es el 26/05/2013. Copia para uso personal, se prohíbe la transmisión de este documento por cualquier medio o formato.

83. García-Soler P, Pérez-Frías J, Pérez-Ruiz E, Jurado-Ortíz A. Tuberculosis endobronquial que simula un enfisema lobar congénito. An Pediatr (Barc). 2008;69:193–4.
84. Agarwal S, Hong DK, Soslow J, Chang KW. Not your routine foreign body: Endobronchial tuberculosis in an infant. Pediatrics. 2005;116:246–8.
85. Dooley DP, Carpenter JL, Rademacher S. Adjuntive corticosteroids therapy for tuberculosis: A critical reppraisal of the literature. Clin Infect Dis. 1997;25:872–7.
86. Toppet M, Malfroot A, Derde MP, Toppet V, Spehl M, Dab I. Corticosteroids in primary tuberculosis with bronchial obstruction. Arch Dis Child. 1990;65:1222–6.
87. Scheinmann P, Refabert L, Delacourt C, Le Bourgeois M, Paupe J, de Blic J. Paediatric tuberculosis. Eur Respir Mon. 1997;4:144–74.
88. Ruiz-Manzano J, Blanquer R, Calpe JL, Caminero JA, Cayla J, Domínguez JA, et al. Normativa SEPAR. Diagnóstico y tratamiento de la tuberculosis. Arch Bronconeumol. 2008;44:551–66.
89. Abadco D, Steiner P. Gastric lavages is better than bronchoalveolar lavage for isolation of *Mycobacterium tuberculosis* in childhood pulmonary tuberculosis. Pediatr Infect Dis J. 1992;11:735–8.
90. Bibi H, Mosheyev A, Shoseyov D, Feienbaum D, Kurzbart E, Weiller Z. Should bronchoscopy be performed in the evaluation of suspected pediatric pulmonary tuberculosis? Chest. 2002;122:1604–8.
91. Petrovic S. Diagnostic value of certain methods for isolation of Mycobacterium tuberculosis in children with suspected pulmonary tuberculosis. Med Pregl. 2005;58:231–5.
92. De Charnace G, Delacourt C. Diagnostic techniques in paediatric tuberculosis. Paediatr Res Rev. 2001;2:120–5.
93. Pai M, Flores LL, Hubbard A, Riley LW, Colford Jr JM. Nucleic acid amplification tests in the diagnosis of tuberculous pleuritis: a systematic review and meta-analysis. BMC Infect Dis. 2004;4:6.
94. Pai M, Flores LF, Pai N, Hubbard A, Riley LW, Colford JM. Diagnostic accuracy of nucleic acid amplification tests for tuberculous meningitis: A systematic review and meta-analysis. Lancet Infect Dis. 2003;3:633–43.
95. Greco S, Girardi E, Masciangelo R, Capoccetta GB, Saltini C. Adenosine deaminase and interferon gamma measurements for the diagnosis of tuberculous pleurisy: a meta-analysis. Int J Tuberc Lung Dis. 2003;7:777–86.
96. Hiraki A, Aoe K, Eda R, Maeda T, Murakami T, Sugi K, et al. Comparison of six biological markers for the diagnosis of tuberculous pleuritis. Chest. 2004;125:987–9.
97. Whittaker E, Kampmann B. Perinatal tuberculosis: new challenges in the diagnosis and treatment of tuberculosis in infants and the newborn. Early Hum Dev. 2008;84:795–9.
98. Richeldi L, Lewer D, Losi M, Bergamini BM, Millington K, Fabbri LM, et al. T-cell-based diagnosis of neonatal multidrug-resistant latent tuberculosis infection. Pediatrics. 2007;119:e1–5.

DUPLICATE