Documento descargado de http://www.elsevier.es el 24/05/2013. Copia para uso personal, se prohíbe la transmisión de este documento por cualquier medio o formato.

J.M. Barja[a,*], L. Castelo[b], M. Almagro[a], E. Sánchez-Vidal[b], A. Fernández-González[c], F. Peña-Rodríguez[c], J. García-Silva[a] y E. Fonseca[a]

[a]*Servicio de Dermatología, Complejo Hospitalario Universitario de A Coruña, A Coruña, España*
[b]*Servicio de Enfermedades Infecciosas, Complejo Hospitalario Universitario de A Coruña, A Coruña, España*
[c]*Servicio de Microbiología, Complejo Hospitalario Universitario de A Coruña, A Coruña, España*

*Autor para correspondencia.
Correo electrónico: juanmabarja@yahoo.es (J.M. Barja).

doi:10.1016/j.ad.2009.10.005

Dermatitis de contacto por textiles en paciente sensibilizada al tinte *Reactive Orange 107*

Textile contact dermatitis in a patient sensitized to Reactive Orange 107 dye

Sr. Director

La dermatitis de contacto a textiles (DCT) se produce por el contacto de la piel con diferentes compuestos de la ropa. La incidencia varía en función de los criterios de inclusión usados, no siendo tan infrecuente como se pensaba[1–4]. Son los productos de acabado (resinas) y los tintes los que producen DCT con mayor frecuencia. Presentamos un caso de DCT por el tinte *Reactive Orange 107*, causa muy poco frecuente de sensibilización.

Se trata de una mujer de 37 años que presentó dos brotes de lesiones pruriginosas separadas por un intervalo de 7 meses. Las lesiones comenzaron en las axilas, con posterior diseminación a cuello, fosas antecubitales, tórax, abdomen y región lumbar de forma simétrica. La exploración física evidenció un exantema maculopapuloso en las regiones descritas, que respetaba la piel en contacto con el sostén (fig. 1). El primer brote se precedió de un cuadro febril respiratorio, por lo que se solicitó analítica completa y serologías para virus exantemáticos, sin alteraciones relevantes. Tras el segundo brote, y reinterrogada la paciente, refirió haber usado, previo a ambos cuadros, un mismo jersey de viscosa de color rojo. Ambos cuadros cedieron con corticoides tópicos y antihistamínicos orales. Una biopsia tomada del brazo mostró una dermatitis espongiótica, dermatitis de interfase de patrón vacuolar e infiltrado inflamatorio perivascular superficial e intersticial, con abundantes eosinófilos y queratinocitos necróticos.

Se realizaron pruebas epicutáneas con la batería estándar del GEIDAC (Grupo Español en Investigación en Dermatitis y Alergia Cutánea), una batería de textiles (Martitor®, con 14 alergenos) y el producto propio (jersey), con lecturas a las 48 y 96 h, y se obtuvo positividad únicamente para el producto propio (+ + +) (fig. 2). Ante dichos resultados, se repitieron las pruebas ampliando la batería de textiles (Chemotechnique®, con 32 alérgenos) y se obtuvo positividad para el tinte *Reactive Orange 107* (+ +) (fig. 3). No se realizó biopsia de las positividades en las pruebas epicutáneas.

Los sensibilizantes en las DCT pueden ser fibras, tintes, agentes acopladores y fijadores, productos de acabado o compuestos de los complementos. Hasta los años sesenta los alergenos más frecuentes fueron los productos de acabado que liberaban formaldehído. A partir de esa fecha los sensibilizantes más importantes son los tintes, por la introducción de resinas con menor liberación de formaldehído[5].

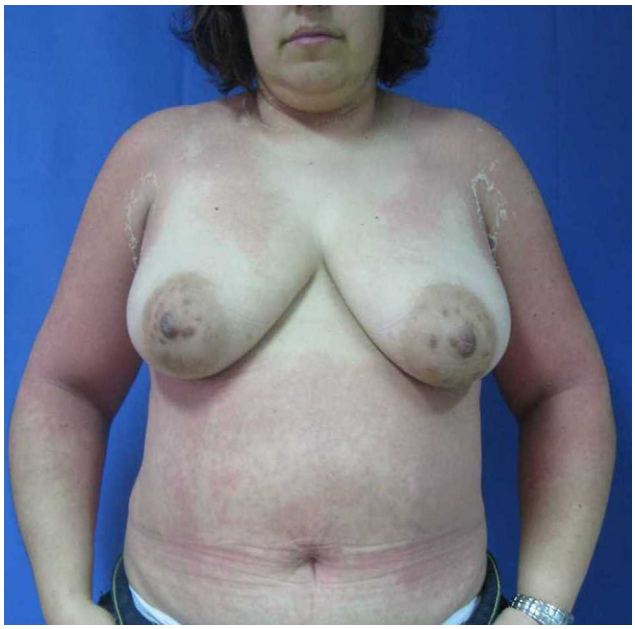

Figura 1 Exantema maculopapuloso en el tronco, que respeta el área del sostén.

Los tintes pueden clasificarse según su estructura química (grupos azo, antraquinonas, nitro) y en función de su aplicación sobre el textil (dispersos y no dispersos—reactivos, básicos, ácidos, directos—). Los dispersos, usados para tejidos sintéticos o artificiales, son los sensibilizantes más frecuentes, pues se unen débilmente a los tejidos y se liberan con facilidad[6,7]. Los tintes reactivos, usados en fibras naturales o mixtas (como la viscosa, obtenida a partir de celulosa de la lana y algodón que luego se modifica químicamente), no suelen ser causantes de dermatitis de contacto ya que se unen fuertemente a los tejidos mediante enlaces covalentes[7]. En un estudio prospectivo de 644 pacientes de Israel[1], el 77% de las positividades a tintes fue debida a tintes dispersos, mientras que los reactivos fueron positivos en un 13%, con solo un 0,3% para el *Reactive Orange 107*. No obstante, esto varía según los estudios debido a los diferentes tintes usados en cada país y las baterías empleadas. Así, Manzini et al obtienen sólo un 0,99% de positividades a tintes reactivos en 1.813 pacientes

Documento descargado de http://www.elsevier.es el 24/05/2013. Copia para uso personal, se prohíbe la transmisión de este documento por cualquier medio o formato.

Figura 2 Positividad de pruebas epicutáneas (96 h) al producto propio (anverso y envés).

Figura 3 Positividad de pruebas epicutáneas (96 h) al tinte *Reactive Orange 107*.

parcheados con sospecha de eccema de contacto en general[8]. En muchas ocasiones se obtienen reacciones múltiples, pues los tintes se usan mezclados. Esto puede deberse a reacciones cruzadas, co-sensibilizaciones o a impurezas en las preparaciones de las pruebas epicutáneas[2].

En ocasiones se encuentra también co-sensibilización a parafenilendiamina, aunque su baja frecuencia hace que no sea un buen método de despistaje para DCT. Se ha estudiado la mezcla de un grupo de antígenos para aumentar la sensibilidad, pero hasta la fecha no se ha encontrado ninguno que permita incluirlo en las diversas baterías estándar[1,2,9].

Además, el que se obtenga una positividad en las pruebas epicutáneas no quiere decir que sea necesariamente el responsable del cuadro, pues la composición de los tintes suele ser desconocida. Aunque en nuestro caso no se analizó la composición de los tintes contenidos en el jersey, dada la positividad en las pruebas para el producto propio y el tinte *Reactive Orange 107*, así como la ausencia de otras positividades, lo consideramos causante del cuadro.

La clínica es variada e incluye dermatitis eccematosas (en la mayoría de los casos), urticarias, erupciones purpúricas, eritema multiforme, eritrodermia[5], etc. Nuestro caso se presentó con una clínica exantemática, no eccematosa, cuya histología mostró una dermatitis de interfase. Esta variabilidad clínica, y en ocasiones histológica, hace que el diagnóstico de sospecha sea fundamental en el diagnóstico. Este puede verse dificultado por el desconocimiento de la composición de los tejidos y por la mala representación de algunas baterías textiles. En este sentido es importante parchear siempre los tejidos implicados. Queríamos destacar en este caso las peculiaridades clínicas e histológicas (no eccematosas) y la positividad al tinte *Reactive Orange 107*, causa muy poco frecuente de DCT, y resaltar la necesidad de un alto grado de sospecha clínica en el estudio de este tipo de pacientes.

Bibliografía

1. Lazarov A. Textile dermatitis in patients with contact sensitization in Israel: a 4-year prospective study. J Eur Acad Dermatol Venereol. 2004;18:531–7.
2. Ryberg K, Isaksson M, Gruvberger B, Hindsén M, Zimerson E, Bruze M. Contact allergy to textile dyes in southern Sweden. Contact Dermatitis. 2006;54:313–21.
3. Seidenari S, Manzini BM, Danese P. Contact sensitization to textile dyes: description of 100 subjects. Contact Dermatitis. 1991;24:253–8.
4. Hatch KL, Maibach HI. Textile dye allergic contact dermatitis prevalence. Contact Dermatitis. 2000;42:187–95.
5. Aguirre-Martínez Falero A, Vicente Calleja JM. Dermatitis de contacto por textiles y calzado. En: Giménez Camarasa JM, editor. Dermatitis de contacto. Madrid: Grupo Aula Médica; 1999. p. 199–224.
6. Ortiz-de Frutos FJ, de Pablo P, Borrego L, Ortiz PL, Ruiz R, Ivars J. Eczema alérgico de contacto por múltiples colorantes textiles "Disperse". Actas Dermo Sifiliogr. 1991;82:671–4.
7. Borrego L, Ortiz de Frutos FJ, Romero G, Ruiz R, Iglesias L. Eczema alérgico de contacto vestimentario. Sensibilización por colorantes disperse. Actas Dermo Sifiliogr. 1992;83:191–6.
8. Manzini BM, Motolese A, Conti A, Ferdani G, Seidenari S. Sensitization to reactive textile dyes in patients with contact dermatitis. Contact Dermatitis. 1996;34:172–5.
9. Ryberg K, Goossens A, Isaksson M, Gruvberger B, Zimerson E, Nilsson F, et al. Is contact allergy to disperse dyes and related substances associated with textile dermatitis? Br J Dermatol. 2009;160:107–15.

A. Sánchez-Gilo*, E. Gómez-De La Fuente,
L. Calzado y J.L. López-Estebaranz

Unidad de Dermatología, Hospital Universitario Fundación Alcorcón, Alcorcón, Madrid, España

*Autor para correspondencia.
Correo electrónico: masanchez@fhalcorcon.es
(A. Sánchez-Gilo).

doi:10.1016/j.ad.2009.10.003