Documento descargado de http://www.revespcardiol.org el 22/05/2013. Copia para uso personal, se prohíbe la transmisión de este documento por cualquier medio o formato.

Origen anómalo de la coronaria derecha con un trayecto interarterial

Sra. Editora:

Un niño de 13 años de edad, sin antecedentes patológicos de interés, que jugaba al fútbol, consultó tras la publicación en los medios de comunicación de la muerte súbita de futbolistas profesionales. Estaba asintomático. La exploración física y el ECG fueron normales. El ecocardiograma transtorácico (ETT) mostró un origen anómalo de la coronaria derecha, que surgía del seno anterior izquierdo, con un trayecto oblicuo entre la aorta y el tronco de la arteria pulmonar (fig. 1A); esto se confirmó con una angiografía por tomografía computarizada (TC) coronaria multicorte (fig. 1B y C). El registro Holter del ECG, la ergometría y el ecocardiograma de estrés fueron normales. La gammagrafía de perfusión miocárdica de estrés mostró una isquemia moderada en el territorio de la cara inferior (fig. 1D).

Se llevó a cabo una corrección quirúrgica con reimplantación de la coronaria derecha. El periodo postoperatorio transcurrió sin incidencias. Tres meses después de la operación, el ETT mostró un *neo-ostium* coronario sin obstrucción (fig. 2A), y la gammagrafía de perfusión miocárdica de estrés no mostró isquemia miocárdica (fig. 2B).

La compresión de la arteria coronaria anómala entre la aorta y el tronco de la arteria pulmonar, el cierre del orificio coronario en forma de hendidura o el vasospasmo pueden explicar la isquemia miocárdica y la muerte súbita de los pacientes con una arteria coronaria anómala que tiene su origen en el seno coronario incorrecto. Los exámenes de detección habituales no han permitido identificar a los pacientes en riesgo de muerte súbita[1]. La delimitación anatómica de un trayecto arterial coronario entre los grandes vasos continúa siendo el más importante factor de riesgo conocido de que aparezca un episodio clínico adverso. El ETT es la exploración que se utiliza en primera intención y permite la visualización correcta de los *ostia* coronarios en más del 90% de los casos. Se recomienda la angio-TC coronaria multicorte o la angiorresonancia magnética para mejorar el análisis del trayecto de las coronarias.

Se ha descrito que tanto la reparación quirúrgica como un reducido número de casos de angioplastia con *stent* son eficaces a corto plazo, pero no se dispone de un seguimiento prolongado. Se ha acumulado una amplia experiencia clínica respecto a la corrección quirúrgica en estos pacientes. La revascularización quirúrgica puede consistir en[1] un puente coronario con injerto[2], la reimplantación coronaria ectópica directa en la raíz aórtica[3], la liberación del segmento coronario intramural[4] o la creación de un nuevo *ostium* coronario al final del segmento intramural de la arteria ectópica. Dado que los resultados a largo plazo del *bypass* coronario no son ideales (posible necesidad de reintervención, riesgo de competencia por el flujo sanguíneo en presencia de una arteria coronaria ectópica no obstruida en reposo), se está considerando de manera creciente otras intervenciones quirúrgicas alternativas como posibles opciones más favorables en los centros con experiencia[2]. La implantación de *stents* transcatéter en el segmento in-

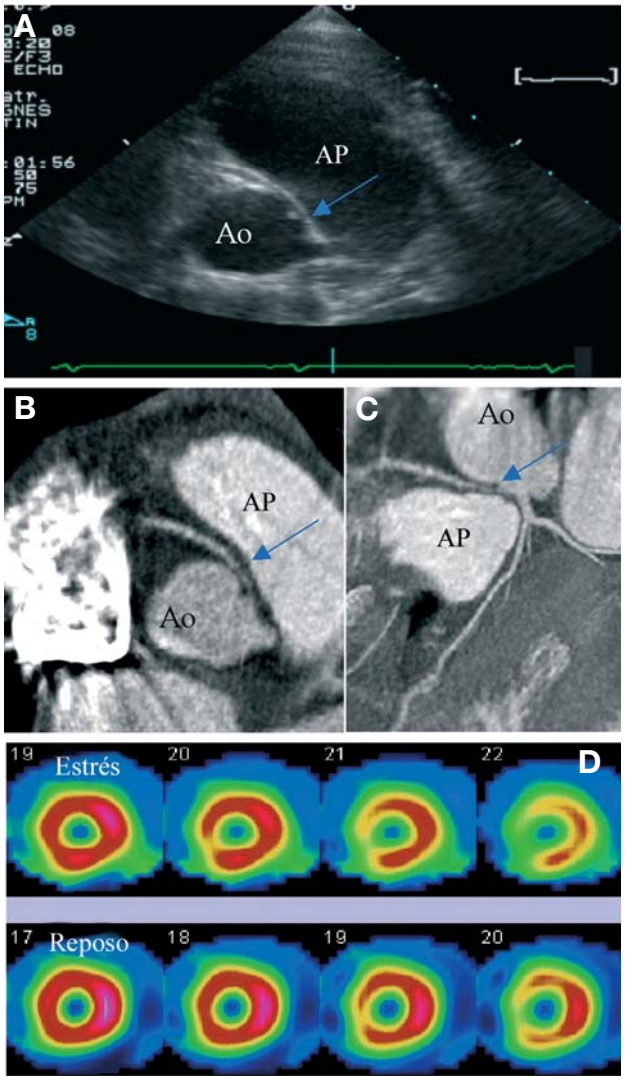

Fig. 1. A: origen anómalo de la arteria coronaria derecha en el seno anterior izquierdo, con un trayecto oblicuo entre la aorta y el tronco de la arteria pulmonar, que se visualiza mediante ecocardiografía transtorácica (flecha azul). B y C: la angiografía con tomografía computarizada coronaria multicorte permitió definir de manera más precisa la angulación y el trayecto de la coronaria (flecha azul). D: la gammagrafía de perfusión coronaria de estrés identificó una isquemia moderada en el territorio de la cara inferior, región irrigada por la arteria coronaria derecha. Ao: aorta; AP: tronco de la arteria pulmonar.

Documento descargado de http://www.revespcardiol.org el 22/05/2013. Copia para uso personal, se prohíbe la transmisión de este documento por cualquier medio o formato.

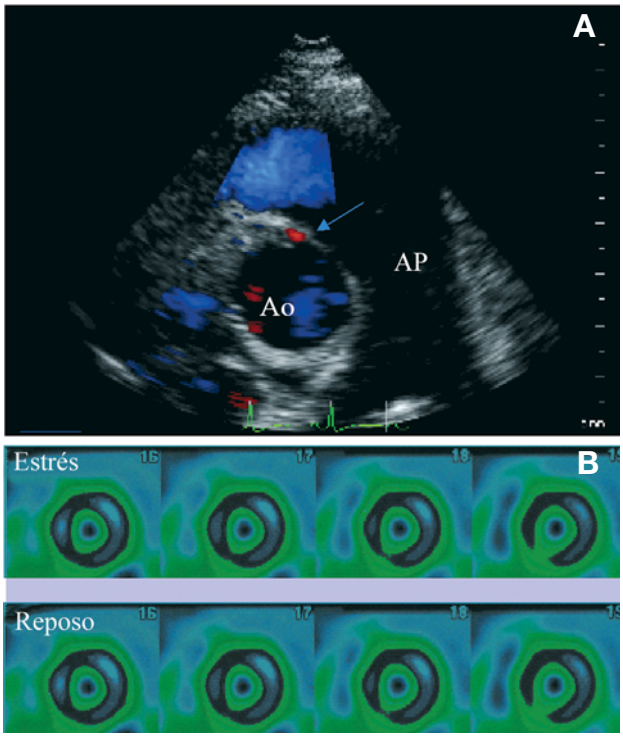

Fig. 2. A: 3 meses después de la operación, la ecocardiografía transtorácica mostró un *neo-ostium* coronario sin obstrucción, que se aprecia en el mapa de colores de flujo, en el que se observa el flujo en la arteria coronaria derecha proximal (flecha azul). B: la gammagrafía de perfusión coronaria de estrés no mostró isquemia miocárdica. Ao: aorta; AP: tronco de la arteria pulmonar.

tramural proximal se ha utilizado con éxito en adultos desde hace una década[3,4]. La experiencia en niños continúa siendo muy escasa. Aun en caso de que la angioplastia con implantación de *stent* pudiera ser una alternativa interesante a la cirugía cardiaca, a menudo se trata de una operación técnicamente compleja, en la que hay dificultades para alcanzar y cateterizar el *ostium* de la arteria ectópica. Además, determinar el grado ideal de dilatación del *stent* continúa siendo problemático y no se ha establecido qué tipo de *stent* utilizar (liberador de fármacos o estándar). Recientemente se ha recomendado el examen de detección mediante ecocardiografía de los familiares de primer grado, tras la descripción de una agrupación familiar del origen anómalo de la arteria coronaria[5].

Tifenn Jeanmet[a], Pascale Maragnes[a], Vincent Le Pennec[b] y Fabien Labombarda[a]
[a]Departamento de Cardiología. Hospital Universitario de Caen. Francia.
[b]Departamento de Radiología. Hospital Universitario de Caen. Francia.

BIBLIOGRAFÍA

1. Basso C, Maron BJ, Corrado D, Thiene G. Clinical profile of congenital coronary artery anomalies with origin from the wrong aortic sinus leading to sudden death in young competitive athletes. J Am Coll Cardiol. 2000;35:1493-501.
2. Romp RL, Herlong JR, Landolfo CK, Sanders SP, Miller CE, Ungerleider RM, et al. Outcome of unroofing procedure for repair of anomalous aortic origin of left or right coronary artery. Ann Thorac Surg. 2003;76:589-95.
3. Doorey AJ, Pasquale MJ, Lally JF, Mintz GS, Marshall E, Ramos DA. Six-month success of intracoronary stenting for anomalous coronary arteries associated with myocardial ischemia. Am J Cardiol. 2000;86:580-2.
4. Hariharan R, Kacere RD, Angelini P. Can stent-angioplasty be a valid alternative to surgery when revascularization is indicated for anomalous origination of a coronary artery from the opposite sinus? Tex Heart Inst J. 2002;29:308-13.
5. Brothers JA, Stephens P, Gaynor JW, Lorber R, Vricella LA, Paridon SM. Anomalous aortic origin of a coronary artery with an interarterial course: should family screening be routine? J Am Coll Cardiol. 2008;51:2062-4.