Documento descargado de http://www.elsevier.es el 22/05/2013. Copia para uso personal, se prohíbe la transmisión de este documento por cualquier medio o formato.

Radiología. 2010;52(1):89–91

RADIOLOGÍA

www.elsevier.es/rx

CASO PARA EL DIAGNÓSTICO

Solución del caso 13. Macrodistrofia lipomatosa del pie asociada a lipomatosis del nervio plantar ☆

Solution to case 13. Lipomatous macrodystrophy of the foot associated to lipomatosis of the plantar nerve

S. Valverde*, J. Llauger y J. Palmer

Servicio de Radiodiagnóstico, Hospital de la Santa Creu i Sant Pau, Barcelona, España

Recibido el 18 de octubre de 2008; aceptado el 27 de diciembre de 2008

Historia clínica

Varón de 33 años, sin antecedentes personales ni familiares de interés, que consulta por deformidad y molestias en el pie derecho. Desde la niñez presentaba un crecimiento desproporcionado del primer y segundo dedos del pie, sin clínica neurológica local. A la exploración física se observa engrosamiento de dichos dedos y una masa plantar de consistencia blanda.

Hallazgos radiológicos

Se realizó un estudio en resonancia magnética (RM) 3.0-T (Achieva; Philips Medical Systems). En los cortes coronales del pie se aprecia una imagen formada por múltiples nódulos de 3 mm de diámetro y baja intensidad de señal, correspondientes a los fascículos nerviosos de una rama plantar. Se hallan rodeados por tejido graso que muestra alta señal en T1 (fig. 1) y señal intermedia en T2 (fig. 2). En la secuencia potenciada en T2 con supresión grasa (fig. 3) se suprime su señal, confirmando que corresponde a tejido graso maduro.

En los cortes sagitales consecutivos en secuencias potenciadas en T1 (fig. 4) se aprecia tortuosidad y aumento de volumen del nervio plantar medial, debido a la disposición de tejido adiposo que rodea y separa los haces nerviosos. Además, se aprecia sobrecrecimiento de partes blandas en la cara plantar del primer y segundo dedos del pie, con un aumento desproporcionado del tejido fibroadiposo siguiendo el territorio nervioso.

Discusión

En el caso que se presenta, se aprecian los hallazgos característicos y patognomónicos por RM de la macrodistrofia lipomatosa (MDL), observándose macrodactilia de los 2 primeros dedos del pie y lipomatosis neural de nervio plantar medial.

La MDL fue descrita por primera vez por Feriz en 1926[1]. Es una forma de gigantismo localizado poco frecuente y de causa desconocida. Se cree que es congénita, aunque no hereditaria. El sobrecrecimiento de uno o más dedos se puede apreciar desde el nacimiento, aunque los pacientes suelen consultar en la pubertad o madurez, habitualmente antes de los 30 años. Es unilateral y afecta por igual a mujeres y varones. Se caracteriza por un crecimiento desproporcionado, lento y progresivo de uno o varios dedos

☆ Para conocer el listado de participantes que acertaron su diagnóstico y obtuvieron créditos, hay que dirigirse a la página *web* de la SERAM (www.seram.es) dentro del apartado de la revista RADIOLOGÍA.

*Autor para correspondencia.
Correo electrónico: www.svalverdel@gmail.com (S. Valverde).

0033-8338/$ - see front matter © 2008 SERAM. Publicado por Elsevier España, S.L. Todos los derechos reservados.
doi:10.1016/j.rx.2008.12.005

Documento descargado de http://www.elsevier.es el 22/05/2013. Copia para uso personal, se prohíbe la transmisión de este documento por cualquier medio o formato.

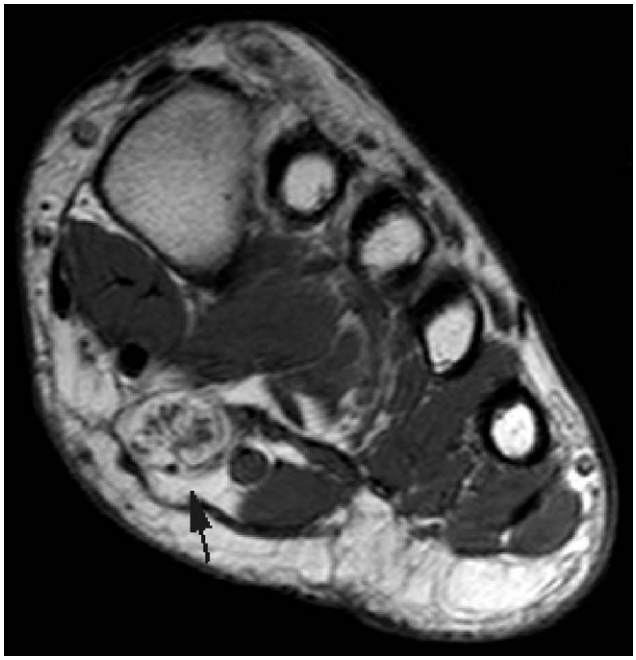

Figura 1 Imagen coronal TSE-T1. Engrosamiento del nervio plantar medial por proliferación de tejido adiposo que se dispone entre los fascículos nerviosos (signo del cable coaxial) (flecha).

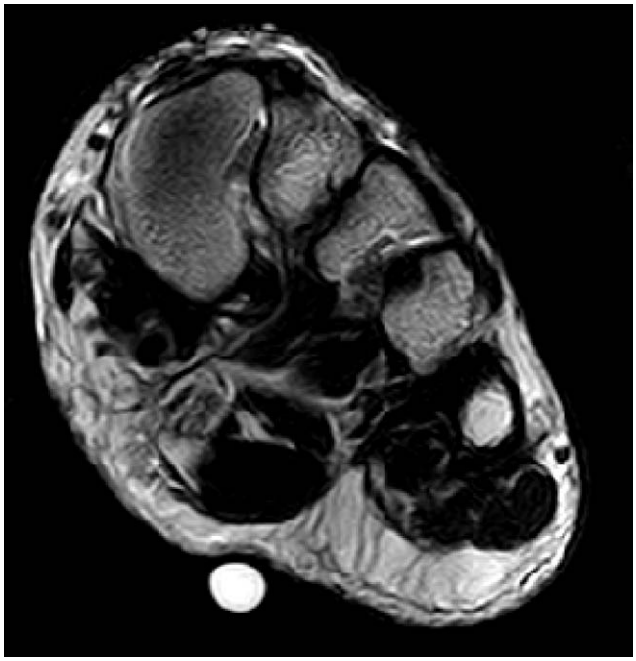

Figura 2 Imagen coronal TSE-T2. Engrosamiento del nervio plantar medial debido a proliferación intraneural de tejido adiposo que se muestra isointenso respecto a la grasa subcutánea.

adyacentes, habitualmente el segundo y tercer dedos de la mano o del pie, que cesa en la pubertad[2].

Los pacientes suelen consultar por causas estéticas, mecánicas (debido a que pueden desarrollar deformidades óseas) o por la presencia de sintomatología neurológica como dolor o parestesias digitales.

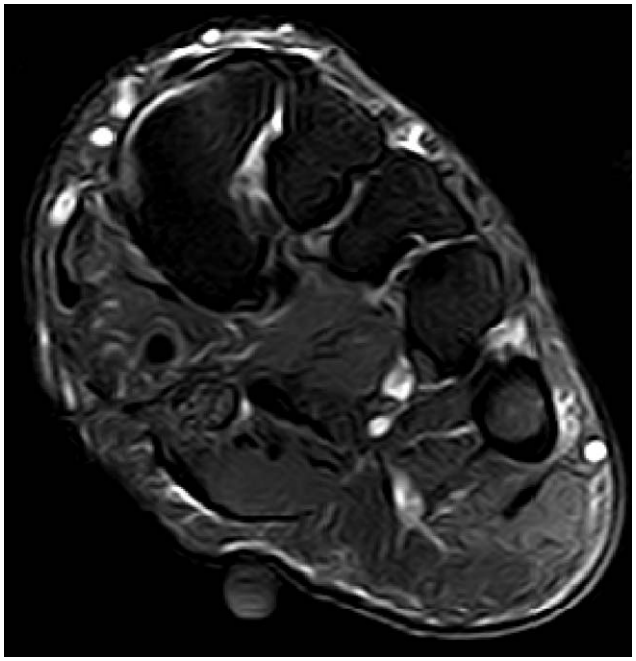

Figura 3 Imagen coronal en secuencia potenciada en T2 con supresión grasa. Se aprecia la disminución de la señal de la grasa intraneural que rodea a los fascículos nerviosos engrosados.

Figura 4 Secuencia de imágenes sagitales TSE-T1. Se observa un aumento del volumen y tortuosidad del nervio plantar medial (flecha). Los fascículos nerviosos se disponen mostrando un aspecto de "paquete de espaguetis" (flecha). Siguiendo el territorio del nervio plantar medial hay una proliferación del tejido adiposo en el primer y segundo dedos.

Documento descargado de http://www.elsevier.es el 22/05/2013. Copia para uso personal, se prohíbe la transmisión de este documento por cualquier medio o formato.

La macrodactilia se debe a una proliferación de partes blandas e hipertrofia ósea de origen desconocido, que afecta al territorio de un nervio plantar o palmar. Dicho nervio, a su vez, puede estar afectado de un fibrolipoma neural, hamartoma fibrolipomatoso o lipomatosis neural (nueva clasificación en el 2002, World Health Organization Classification of Tumours)[3]. Es por ello que se estima que ambas entidades están relacionadas etiopatogénicamente. Cuando es así, en la MDL también se observan los hallazgos típicos de la lipomatosis neural asociados a una proliferación fibrograsa e hipertrofia ósea siguiendo el territorio del nervio afectado.

En la lipomatosis neural se produce una proliferación seudotumoral fibroadiposa que afecta al epineuro y perineuro, rodeando y separando los fascículos nerviosos. Dicha proliferación se traduce en una imagen característica y patognomónica en la RM. En cortes transversales del nervio, éste aparece engrosado y se distinguen los fascículos nerviosos como pequeños puntos de baja intensidad de señal rodeados de tejido adiposo, lo que se describe como signo del cable coaxial[4]. En cortes sagitales o coronales los fascículos nerviosos presentan un aspecto que se asemeja a un paquete de espaguetis, y las estructuras tubulares hipointensas corresponden a los fascículos nerviosos rodeados de tejido graso maduro[5].

La lipomatosis neural se asocia a macrodactilia en un 27–67% de los casos, y principalmente se afecta el territorio del nervio mediano (85% casos) o del nervio plantar (4–22%)[6]. Silverman y Enzinger[7] realizaron un estudio con 26 casos de lipomatosis neural, observando que los cambios histológicos intraneurales eran idénticos, tanto si había o no macrodactilia.

Los hallazgos radiológicos de la MDL se definen por un aumento desproporcionado de los elementos óseos y de los tejidos blandos en los dedos afectados. Se han descrito irregularidades y aplanamiento del extremo distal de las falanges[2], osteofitosis marginal, calcificaciones de partes blandas debidas a metaplasia ósea (transformación del tejido conectivo en hueso maduro)[4], deformidades óseas, artrosis secundaria precoz y anquilosis articular.

En la RM se aprecian los hallazgos característicos de la lipomatosis neural, asociados a un sobrecrecimiento fibroadiposo localizado, lo que hace habitualmente innecesaria una biopsia diagnóstica.

El diagnóstico diferencial de la MDL incluye entidades que presentan macrodactilia[8], como la neurofibromatosis (la afectación es bilateral, discontinua y la RM puede mostrar neurofibromas), el síndrome de Klippel-Trénaunay-Weber (hemangiomatosis, malformaciones venosas e hipertrofia ósea y de tejidos blandos), el síndrome de Proteus[9] (displasia hamartomatosa, nevus pigmentados y tumores subcutáneos), angiomatosis y la lipomatosis difusa (sobrecrecimiento del tejido adiposo subcutáneo y de grasa intramuscular, asociado a hipertrofia ósea, pero que, a diferencia de la MDL, no presenta afectación del nervio y no suele limitarse a una extremidad)[10].

El tratamiento de la MDL es controvertido debido a las secuelas neurológicas, tanto motrices como sensitivas, que se pueden derivar de la resección de la lipomatosis neural, por lo que se debe valorar según la clínica del paciente. En algunos casos puede llegar a ser necesaria la amputación por razones estéticas o mecánicas.

Diagnóstico

Macrodistrofia lipomatosa del pie asociada a lipomatosis del nervio plantar.

Agradecimientos

A José Miguel Martínez Suñé (DUE) por su aportación técnica en la iconografía.

Bibliografía

1. Blacksin M, Barnes FJ, Lyons MM. MR diagnosis of macrodystrophia lipomatosa. AJR Am J Roentgenol. 1992;158:1295–7.
2. James SLJ, Davies AM. Surface lesions of the bones of the hand. Eur Radiol. 2006;16:108–23.
3. Van Breuseghem I, Sciot R, Pans S, Geusens E, Brys P, De Wever I. Fibrolipomatous hamartoma in the foot: atypical MR imaging findings. Skeletal Radiol. 2003;32:651–5.
4. Marom EM, Helms CA. Fibrolipomatous hamartoma: pathognomonic on MR imaging. Skeletal Radiol. 1999;28:260–4.
5. Walker CW, Adams BD, Barnes CL, Roloson GJ, FitzRandolph RL. Case report 667. Fibrolipomatous hamartoma of the median nerve. Skeletal Radiol. 1991;20:237–9.
6. De Maeseneer M, Jaovisidha S, Lenchik L, Witte D, Schweitzer ME, Sartoris DJ, et al. Fibrolipomatous hamartoma: MR imaging findings. Skeletal Radiol. 1997;26:155–60.
7. Silverman TA, Enzinger FM. Fibrolipomatous hamartoma of nerve. A clinicopathologic analysis of 26 cases. Am J Surg Pathol. 1985;9:7–14.
8. Krengel S, Fustes-Morales A, Carrasco D, Vázquez M, Durán-Mckinster C, Ruiz-Maldonado R. Macrodactyly: report of eight cases and review of the literature. Pediatr Dermatol. 2000;17:270–6.
9. Jamis-Dow CA, Turner J, Biesecker LG, Choyke PL. Radiologic Manifestations of Proteus Syndrome. Radiographics. 2004;24:1051–68.
10. Bancroft LW, Kransdorf MJ, Peterson JJ, O'Connor MI. Benign fatty tumors: classification, clinical course, imaging appearance, and treatment. Skeletal Radiol. 2006;35:719–33.