Documento descargado de http://www.elsevier.es el 19/06/2013. Copia para uso personal, se prohíbe la transmisión de este documento por cualquier medio o formato.

RIÑÓN DE ASK - UPMARK: DESCRIPCIÓN DE UN CASO Y REVISIÓN EN LA LITERATURA

E. SOTELO BURILLO, M.A. CALVO MATEOS, C.X. RAVENTOS BUSQUETS, E. MARTINEZ CUENCA, J.A. PEÑA GONZALEZ, R. ENCARNACION, A. MONTESINOS, J.A. DE TORRES MATEO*, I. DE TORRES*

Servicio de Urología del Hospital Universitari de la Vall d´Hebrón. Barcelona.
**Servicio de Anatomía Patológica del Hospital Universitari de la Vall d´Hebrón. Barcelona.*

PALABRAS CLAVE:
Riñón de Ask - Upmark. Reflujo vésicoureteral. Hipertensión arterial. Nefropatía por reflujo. Hipoplasia renal segmentaria.

KEY WORDS:
Ask - Upmark kidney. Vesicoureteral reflux. Arterial hypertension. Reflux nephropathy. Segmental renal hypoplasia.

Actas Urol Esp. 23 (10): 888-894, 1999

RESUMEN

Presentamos el caso de un varón de 15 años de edad, diagnosticado histopatológicamente de riñón de Ask - Upmark, en ausencia de reflujo vésicoureteral y con HTA. La clínica de presentación resultó totalmente atípica, en forma de dolor lumbar derecho, de tiempo de evolución, con episodios de reagudización que le obligaban a acudir al servicio de urgencias con frecuencia, motivo por el cual, se inició el estudio. La etiopatogenia del riñón de Ask - Upmark sigue siendo incierta, hay quienes defienden la hipótesis de que se trata de una malformación congénita, tal como fue descrita por su autor en 1929, y hay grupos que defienden que se trata de una forma de nefropatía del reflujo. Tras la descripción de nuestro caso clínico, realizaremos una revisión de lo publicado hasta ahora en la literatura.

ABSTRACT

We present a 15 -year- old male patient diagnosed histopathologically as suffering from Ask - Upmark kidney, in the absence of vesicoureteral reflux and with hypertension. The first clinical manifestation was completely atypical: right loin pain, with so many agudisation treated at our emergency serve that justified a thorough study. The pathogenesis of the Ask - Upmark kidney is still unknown; some authors defend the congenital malformation hipothesis, as it was first described in 1929, but there are groups who support the Ask - Upmark kidney as a form of reflux nephropathy. After our description we present a review of the literature.

En 1929 Ask-Upmark describió seis casos de una inusual malformación renal: un tipo de hipoplasia renal segmentaria que suele ocurrir en mujeres jóvenes asociado a HTA[1]. Desde entonces han sido diversas las hipótesis en cuanto a su patogenia y su distinción de otras formas de hipoplasia renal, como pueden ser la pielonefritis crónica -sobre todo cuando se asocia a reflujo vésicoureteral- y la isquemia renal segmentaria. A continuación describiremos el caso de un paciente con riñón de Ask-Upmark, y realizaremos una revisión de lo publicado hasta ahora en la literatura respecto a esta entidad.

CASO CLÍNICO

Describimos el caso de un paciente varón de 15 años de edad, que es traído por su familia a urgencias de nuestro centro en múltiples ocasiones

Documento descargado de http://www.elsevier.es el 19/06/2013. Copia para uso personal, se prohíbe la transmisión de este documento por cualquier medio o formato.

durante el periodo comprendido entre Octubre-96 hasta Enero-97. El motivo de consulta fue inicialmente un dolor brusco e intenso en fosa iliaca derecha (F.I.D.), sin fiebre, sin clínica miccional ni alteración del ritmo deposicional habitual. El paciente presentaba a la palpación un abdomen blando y depresible, doloroso a la palpación de F.I.D., pero sin peritonismo y con puño-percusión lumbar bilateral (PPLB) negativa. Las analíticas de sangre y orina, así como en la Rx simple abdominal, no presentaba hallazgos patológicos, por lo que el Servicio de Cirugía General, tras un periodo de observación y remisión del dolor con analgesia endovenosa, decidía alta hospitalaria orientando el cuadro como dolor abdominal inespecífico para estudio ambulatorio. Posteriormente este dolor focalizó más en región lumbo- sacra, por lo que fue atendido en repetidas ocasiones por el Servicio de Urología orientando el cuadro como un posible cólico nefrítico, siendo remitido a su urólogo de zona para la realización de exploraciones complementarias. Finalmente, en vista de la persistencia de la clínica que obligaba al paciente a acudir cada vez con más frecuencia al servicio de urgencias, se decidió iniciar estudio, practicándose:

- *Ecografía abdominal* urgente cuyo informe fue: Hígado de ecoestructura hiperecogénica compatible con esteatosis, sin evidencia de lesiones focales. Vesícula biliar alitiásica. Bazo sin alteraciones. Área pancreática no visualizada por interposición de aire intestinal. Riñón izquierdo de 12,5-13 cm., con buena diferenciación córtico-medular, sin dilatación pielocalicilar. En fosa renal derecha se observaba una estructura de unos 6 cm. que parecía compatible con riñón atrófico malformado (Fig. 1).

Así mismo se inició control por el Servicio de Nefrología al detectarse valores tensionales discretamente elevados (150/80 mm Hg).

– *U.I.V.*: Riñón derecho atrófico con cálices desestructurados, sugestivo de pielonefritis atrófica crónica. Pelvis renal no dilatada. Riñón izquierdo grande compensador. Uréter izquierdo y vejiga urinaria normales (Fig. 2).

– *Estudio hormonal*: No reveló ninguna alteración. La detección de cortisol, metanefrinas y aldosterona en orina mostró cifras normales, en cambio la renina plasmática resultó algo elevada (2,5 ng/ml/h).

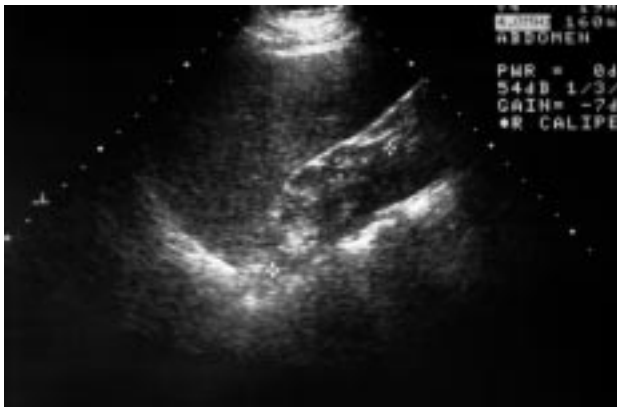

FIGURA 1. Imagen ecográfica que muestra la presencia de un riñón derecho hipoplásico.

FIGURA 2. Proyección oblicua de U.I.V. en que se evidencia un riñón derecho pequeño y con cálices desestructurados.

– *Renograma isotópico - DTPA*: Riñón derecho muy disminuido y funcionalmente anulado. Riñón izquierdo con buena captación y con valor estimado de Filtrado Glomerular de 103 ml/min/m^2. Curva renográfica sin alteraciones (Fig. 3).

Documento descargado de http://www.elsevier.es el 19/06/2013. Copia para uso personal, se prohíbe la transmisión de este documento por cualquier medio o formato.

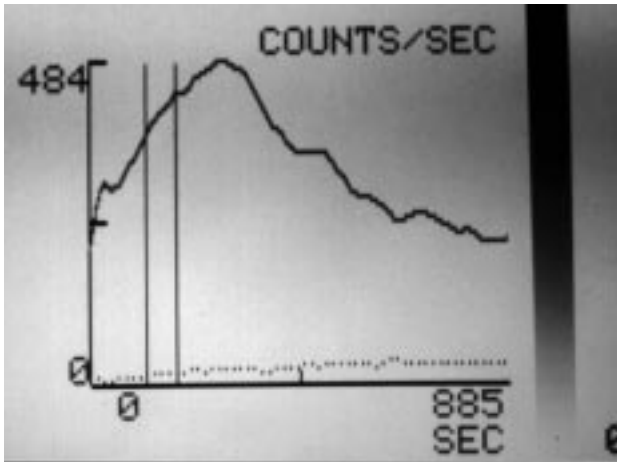

FIGURA 3. Renograma isotópico - DTPA: Anulación funcional del riñón derecho.

Se realizó interconsulta con servicio de Reumatología para valoración de los dolores lumbares persistentes e intensos, el cual descartó origen sacroiliaco del mismo, por ausencia de clínica y TAC compatibles.

Pese al buen control de las cifras tensionales con tratamiento (Atenolol 25 mg/día) se decide realización de nefrectomía derecha al persistir las dolencias lumbares de origen incierto. El día 24 de Febrero de 1997 se practica nefrectomía derecha, visualizándose riñón pequeño y lobulado.

ESTUDIO ANATOMOPATOLÓGICO

Histológicamente se trataba de una pieza de 30 g de peso y 6 x 3 x 3 cm. de tamaño que incluye 5 cm. de uréter. Presentaba superficie externa lobulada de color pardo oscuro con áreas de aspecto hemorrágico. A la apertura mostraba parénquima con abundantes áreas hemorrágicas y vía urinaria discretamente dilatada con marcado engrosamiento de la pared. Se contabilizaron cinco pirámides renales mostrando alguna de ellas aspecto atrófico, observándose un parénquima renal mínimo de 3 mm. el resto de parénquima renal alcanza un espesor de 7 mm. Estructuras hiliares sin alteraciones macroscópicas relevantes. Vía urinaria no dilatada (Fig. 4).

Microscópicamente se observó parénquima renal en el que alternaban pirámides renales conservadas y pirámides atróficas, que mostraban marcada fibrosis intersticial, con aislados glomérulos y presencia de escasos túbulos marcadamente atróficos. A dicho nivel podían observarse vasos dilatados, con paredes engrosadas y presencia de áreas hemorrágicas focales. No se observaron dilataciones quísticas tubulares ni presencia de tejido cartilaginoso displásico. Vía urinaria con focos de hemorragia suburotelial, sin observarse cambios inflamatorios secundarios a reflujo (Fig. 5).

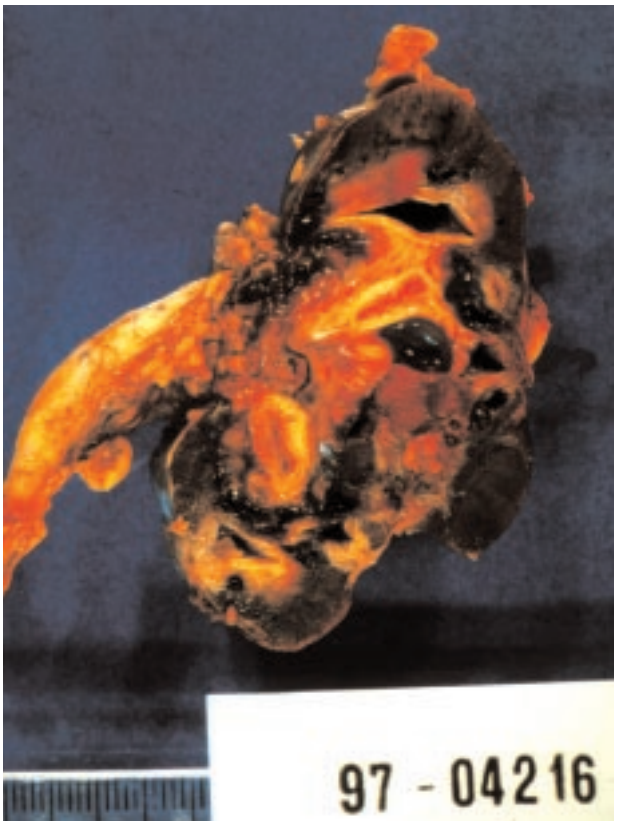

FIGURA 4. Aspecto macroscópico de la pieza de nefrectomía.

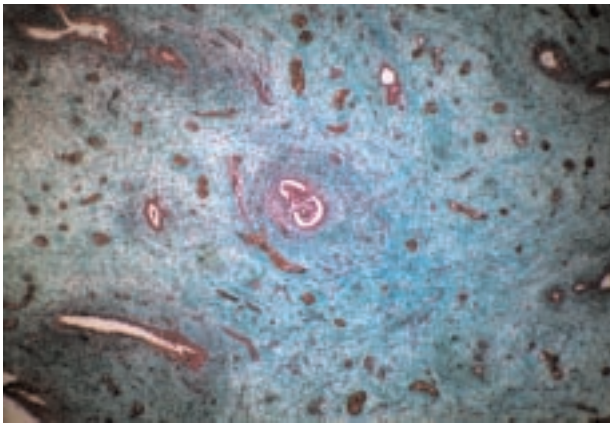

FIGURA 5. Imagen microscópica de la pieza. Tinción de Tricrómico de Mason.

Documento descargado de http://www.elsevier.es el 19/06/2013. Copia para uso personal, se prohíbe la transmisión de este documento por cualquier medio o formato.

DISCUSIÓN

En 1929 Ask - Upmark describió seis casos de una inusual malformación renal, la cual consistía en la presencia de unos surcos profundos y transversales en la superficie cortical del riñón[1]. Dicha entidad es clínicamente importante porque ocurre con mayor frecuencia en mujeres jóvenes y asociado a HTA. La distribución y localización de la lesión característica del riñón de Ask - Upmark es variable, y puede afectar a uno o ambos riñones. Más frecuentemente, la distribución en cualquiera de los dos riñones es focal. El tamaño global del riñón está disminuido y el contorno renal es lobular con presencia de uno o más surcos transversos o cicatrices circunferenciales en la superficie cortical. Microscópicamente, en muchas ocasiones puede demarcarse muy bien el parénquima subyacente a la cicatriz, del parénquima normal. Se ha observado la presencia de remanentes de túbulos renales pequeños y, generalmente colapsados, mientras que otros túbulos de mayor tamaño son quísticos y rellenos de un material proteináceo con apariencia tiroidea. Los vasos arteriales poseen paredes adelgazadas y muestran una hiperplasia de la media y ocasionalmente adelgazamiento de la íntima elástica. En algunos casos está presente una hiperplasia definida de las células yuxtaglomerulares. Otro hallazgo importante es que la pelvis renal en todos los casos es normal o disminuida de tamaño. En la mayoría de las situaciones, la arteria renal correspondiente al riñón implicado aparece intrínsicamente normal. El diámetro del vaso es, sin embargo, proporcional al tamaño del riñón y puede, incluso, ser pequeño. La patogénesis de la HTA es desconocida. Han sido descritos niveles de renina de la vena renal elevados y la hiperplasia difusa de las células yuxtaglomerulares en el tejido renal normal, inmediatamente adyacente a las cicatrices. Desafortunadamente, estos hallazgos no están presentes de manera constante en aquellos pacientes con HTA[2].

Es frecuente asociar la hipoplasia segmentaria renal a la pielonefritis crónica secundaria a reflujo vésicoureteral. Ocasionalmente pueden diferenciarse mediante U.I.V. con la cual se observa que la pielonefritis focal usualmente afecta a los polos superior e inferior del riñón, y, raramente se asocia con HTA en chicos jóvenes. Cuando la pielonefritis es difusa raramente afecta a los dos riñones igual o simétricamente. Está, sin embargo, frecuentemente asociada con reflujo vésicoureteral y los correspondientes cambios en uréteres y pelvis. La principal arteria renal, así como el ostium, son frecuentemente pequeños y uniformes en el riñón de Ask - Upmark, mientras que en la pielonefritis atrófica el ostium mantiene su tamaño original pero el vaso remanente presenta un tamaño disminuido[2].

Dado que la nefrectomía parece cursar con la curación de dicha HTA, parece improbable que se deba al fracaso del riñón hipoplásico en producir sustancia vasodilatadora como las prostaglandinas o un fosfolípido inhibidor de la renina. Es más razonable pensar que el riñón atrófico produce sustancias vasoconstrictoras que al extirparse éste o las áreas atróficas revierte el proceso y reduce la HTA[3]. Los estudios sobre renina han sido extremadamente variables y no concluyentes, aunque han sido recogidos casos en que sus niveles se hallaban aumentados, así como hay autores que también han descrito hiperplasia de células yuxtaglomerulares en el tejido adyacente normal. Johston y cols.[4] publican en 1976 un caso de lesión típica asociada a HTA en paciente con infección urinaria y reflujo vésicoureteral, y recogen que en todos los casos publicados previamente la HTA estaba presente en el momento del diagnóstico de la patología renal. Afirman que la HTA es debida al incremento de la producción de renina y nombran una publicación de Meares y Gros[5] de 1972 en que demostraban una hiperplasia difusa de las células yuxtaglomerulares en la corteza renal normal.

En cuanto a la patogenia de esta malformación, quienes defienden un origen congénito lo hacen básicamente mediante dos hipótesis. La primera presupone una detención en el desarrollo de un segmento debido a un trastorno localizado en la fase de blastema nefrógeno y de botón ureteral; la segunda hipótesis es que una anomalía de la vascularización de un segmento renal, sería la responsable primitivamente de la isquemia y subsiguiente atrofia glomerular. A continuación citaremos, de manera cronológica y recogidos de diferentes publicaciones, una serie de autores que han postulado respecto a la patogénesis del riñón de Ask - Upmark.

Documento descargado de http://www.elsevier.es el 19/06/2013. Copia para uso personal, se prohíbe la transmisión de este documento por cualquier medio o formato.

El autor original postulaba por una hipoplasia segmentaria congénita y Hayman (1971)[6] fue de la misma opinión, creyendo que la nefrogénesis era detenida en una o más fases. Kaufman y Fay (1974)[7] pensaban que el riñón sufría hacia la semana 10 de vida intrauterina un daño isquémico localizado. Sin embargo, Ljugqvist y Lagergren (1962)[8] mostraron, mediante estudios microangiográficos, que existe flujo sanguíneo en el segmento involucrado. Estos autores consideraban que el área cicatricial representaba el córtex yuxtamedular, el cual es particularmente susceptible a la hipoxia en épocas tempranas de la vida. Rolleston, Maling y Hodson (1974)[9] han demostrado que en niños el reflujo pielo-tubular producía cicatrices restringidas a áreas donde tenía lugar dicho reflujo. Hodson (1974)[10] demostró el mismo fenómeno en cerdos jóvenes y comprobó que los cambios parenquimatosos podían ocurrir incluso cuando la orina era estéril. Royer y cols.[11] consideraron a esta lesión como una embriofetopatía resultante de un insulto intrauterino al crecimiento renal. Estudios posteriores demostraron asociación entre la hipoplasia y el reflujo vésicoureteral. Los estudios de Batzenschlager y cols.[12] mostraron que las lesiones estaban asociadas con malformaciones ureteropélvicas y litiasis. Algunos estudios han demostrado la relación entre reflujo vésicoureteral e infección con cicatriz renal e HTA en chicos jóvenes. Arant y cols. (1979)[13] afirman que la presencia de elementos metanéfricos, incluso en ausencia de glomérulos reconocibles, es una fuerte evidencia contra la simple explicación patogenética de la agenesia glomerular, ya que los túbulos metanéfricos no podían haberse formado sin glomérulos. Parece ser, incluso, haber habido después del desarrollo una pérdida de elementos parenquimatosos. También es posible que se produzca, en aquellos casos en los que se piensa que el proceso podía haberse iniciado en vida intrauterina, una detención de la nefrogénesis. Sin embargo, la corrección del reflujo, incluso en ausencia de infección, no parece interrumpir el curso previamente iniciado de la formación de la cicatriz, tal como ya habían recogido previamente Johnston y cols. En cuanto a las razones por las cuales la cicatriz progresa y no puede detenerse el proceso después de excindida la causa, no queda del todo claro, Arant y cols.[13] postulan que pueda deberse a una reacción autoinmune contra el extravasado de proteína tubular, pero la lesión, al menos en su forma completa, está a menudo desprovista de infiltración de células inflamatorias. El reconocimiento de la presencia del reflujo vésicoureteral en una gran proporción de pacientes, refuerza el argumento de que la hipoplasia segmentaria es una lesión adquirida, en cambio los hallazgos de una diferenciación anormal metanéfrica (displasia) en unas pocas piezas sugiere que el reflujo vésicoureteral puede haber estado presente y haber iniciado el proceso en la vida fetal. Si la corrección quirúrgica inmediata, o no, del reflujo vésicoureteral, tiene alguna ventaja sobre las medidas médicas conservadas en la prevención de la aparición de la cicatriz renal, y en la preservación del potencial normal de crecimiento renal es algo que se desconoce. En 1981 Hodson y cols.[14] realizaron una revisión de 20 casos con cicatriz renal radiológica típica, la mayoría con reflujo vésicoureteral demostrado pero sin historia previa de infecciones urinarias en 8 casos. Este grupo postula que un prolongado reflujo estéril con alta presión, puede no sólo causar cicatrices focales en las papilas susceptibles al reflujo intrarrenal, sino que también puede causarlo en papilas no susceptibles y por tanto la cicatriz puede generalizarse. El reflujo intrarrenal ha sido demostrado por debajo de los 5 años de edad y la mayoría de daño renal está presente en esta edad. Los factores causantes de la cicatriz tardía permanecen todavía siendo un cierto misterio, aunque estos autores también abogan por una etiopatogenia autoinmune, basándose en la idea de que, particularmente cuando existe reflujo intrarrenal, podría haber un escape de orina, y por tanto de proteína de Tamm-Horsfall dentro del intersticio. Ya en 1974 estos mismos autores demostraron una elevación de anticuerpos anti-

proteína de Tamm-Horsfall en el plasma de cerdos, dichos anticuerpos se elevaban poco después (tres semanas) de la producción de la obstrucción ureteral unilateral aguda, así como en otros animales en los cuales la alta presión de reflujo estéril había sido demostrada. Con esta respuesta humoral se apoyaba la idea de extravasación de orina dentro o desde el riñón. Weir afirmaba en 1983[15] que la ausencia de reflujo vésicoureteral en adolescentes y adultos con riñón de Ask-Upmark

Documento descargado de http://www.elsevier.es el 19/06/2013. Copia para uso personal, se prohíbe la transmisión de este documento por cualquier medio o formato.

no puede excluirlo como causa, ya que el reflujo vésicoureteral puede ser resuelto cerca de la pubertad después de haber causado daño parenquimatoso. En 1983 Shindo y cols.[16] publicaron los resultados de una serie de nueve pacientes a los que se les corrigió el reflujo vésicoureteral sin que hubiese evidencia radiológica, en el momento de dicha corrección, de cicatriz renal. Ellos observaron que aún después de la corrección se desarrolló cicatriz, y concluyen que, muy posiblemente, el proceso había sido iniciado precozmente mediante reflujo, quizás incluso antes del nacimiento; por tanto el reflujo debería iniciarse antes de los 5 años de edad para causar cicatriz, sugiriendo que el riñón en crecimiento posee un mayor riesgo de volverse cicatricial que el riñón maduro. Zezulka y cols. recogieron en 1986[17] dos casos de HTA asociados con riñón de Ask-Upmark sin reflujo vésicoureteral, en los cuales hubieron otras anomalías congénitas (estrabismo congénito, queratocono derecho, dedos en araña bilateral, pies cavos), apoyando la idea de que la lesión renal es congénita en lugar de adquirida. En 1990 Gil Salom y cols.[18] presentaron seis casos de pacientes del sexo femenino, diagnosticadas todas ellas histopatológicamente de riñón de Ask-Upmark y que cursaron clínicamente con una HTA severa, asociada a infección urinaria en cuatro casos. La cistouretrografía miccional se practicó en todos los casos, presentando en cuatro de ellos reflujo vésicoureteral. En todos los casos las zonas "hipoplásicas" parecían desprovistas de glomérulos al emplear tinciones habituales, sin embargo, las coloraciones con PAS evidenciaron vestigios glomerulares bajo la forma de pequeñas masas fibrohialinas donde todavía se podía reconocer la red de los capilares del ovillo. Este grupo afirma que la demostración con PAS de vestigios glomerulares en las áreas llamadas clásicamente "hipoplásicas", constituye una de las razones para dudar de la naturaleza congénita del proceso, ya que la ausencia de glomérulos fue una de las razones por las que se encuadró inicialmente esta patología entre las malformaciones renales.

En 1992 Banik y cols.[19] describen un caso de glomerulitis linfocítica en el riñón de Ask-Upmark. Dicha glomerulitis asienta en el segmento hipoplásico, en ausencia de glomerulonefritis, atribuyéndose a una posible manifestación de respuesta hiperinmune, a alguna estimulación inmune linfocitotrópica tipo T secundaria al reflujo vésicoureteral, y a la inflamación crónica.

RESUMEN

El riñón de Ask-Upmark es una de las posibles causas a tener en cuenta de HTA en adolescentes, sobre todo cuando se trata de pacientes del sexo femenino. Suele manifestarse a partir de los 10 años de edad y, en algunos casos, pueden debutar con retinopatía hipertensiva importante. Los signos radiológicos sugestivos no son patognomónicos de la enfermedad, ya que no se evidencia más que la presencia de "cicatrices renales segmentarias", por tanto el diagnóstico ha de ser histopatológico.

En cuanto a su asociación o no con el reflujo vésicoureteral, se ha podido comprobar que existe una proporción no despreciable de casos de riñón de Ask-Upmark en que no se detecta reflujo, o bien que, cuando está presente suele ser leve, mientras que las lesiones renales causadas por el reflujo en la infancia se asocian predominantemente a un reflujo severo. Sin embargo, se ha llegado a publicar mejoría o desaparición espontánea, con el tiempo, de reflujos severos con dilatación ureteral en más del 40% de casos[18]. Para poder llegar a afirmar categóricamente que las lesiones del riñón de Ask-Upmark son consecuencia del reflujo intrarrenal, habría que confirmar su analogía histopatológica con las cicatrices que se han obtenido en los trabajos de investigación sobre el reflujo intrarrenal en el animal de investigación. Por otro lado, las lesiones del riñón de Ask-Upmark ya suelen estar presentes cuando se diagnostica el reflujo vésicoureteral, y por lo tanto no se puede estar seguro si existe una relación causa-efecto, o, por el contrario, se trata de fenómenos coincidentes.

REFERENCIAS

1. ASK-UPMARK E: Ueber juvenile maligne nephrosclerose und ihr verhältnis zu störungen in der nierenentwicklung. *Acta Path Microb Scand* 1929; **7**: 383.
2. HIMMELFARB E, RABINOWITZ JG, PARVEY L, ARANT B: The Ask-Upmark kidney. Roentgenographic and pathological features. *Am J Dis Child* 1975 Dec; **129**: 1.440-1.444.
3. SOBEL JD, HAMPEL N: Hypertension due to Ask-Upmark kidney. *Br J Urol* 1977 Nov; **49 (6)**: 477-480.

Documento descargado de http://www.elsevier.es el 19/06/2013. Copia para uso personal, se prohíbe la transmisión de este documento por cualquier medio o formato.

4. JOHSTON JH: The Ask-Upmark kidney. A form of ascending pyelonephritis?. *Br J Urol* 1976 Dec; **48 (6)**: 393-398.
5. MEARES EM, GROSS D: Hypertension owing to unilateral renal hypoplasia. *J Urol*; **108**: 197-201.
6. STRAUSS MB, WELT LG: Congenital malformations of the kidney. Hayman J.M. Diseases of the kidney, 2nd ed. Boston: Little, *Brown and Co.;* **2**: 1.297-1.307.
7. KAUFMAN J, FAY R: Renal hypertension in children. Reviews in paediatric urology, ed. J.H. Johnston and W.E. Goodwin. Amsterdam: *Excerpta Medica*: 201-240.
8. LJUNGQVIST A, LAGERGREN C: The Ask-Upmark kidney: a congenital renal anomaly studied by micro-angiography and histology. *Acta Path Microb Scand*; **56**: 277-283.
9. ROLLESTON GL, MALING TM, HODSON CJ: Intrarenal reflux and the scarred kidney. *Arch Dis Child*; **49**: 531-539.
10. HODSON CJ: Vesico-ureteric reflux and renal scarring with and without infection. Proceedings of the Fifth International Congress of Nephrology, Mexico 1972. H. Villareal. New York: karger. Abstract 598.
11. ROYER P: Renal hypoplasia. *Nephrology*; **2**: 1.059-1.69.
12. BATZENSCHLAGER A, BLUM E, WEILL-BOUSSON M: Le petit rein unilatéral. *Ann Ar Pathol* (Paris) 1962; **7**: 427.
13. ARANT BS Jr: Segmental hypoplasia of the kidney (Ask-Upmark). *J Pediatr* 1979 Dec; **95 (6)**: 931-939.
14. HODSON CJ: Neuhauser lecture. Reflux nephropathy: a personal historal review. *AJR Am J Roentgen* 1981 Sep; **137 (3)**: 451-462.
15. WEIR MR: Radiological case of the month: Ask-Upmark kidney. *Am J Dis Child* 1983 Apr.; **137 (4)**: 399-400.
16. SHINDO S: Evolution of renal segmental atrophy (Ask-Upmark kidney) in children with vesicoureteric reflux: radiographic and morphologic studies. *J Pediatr* 1983 Jun.; **102 (6)**: 847-854.
17. ZEZULKA AV: The association of hypertension, the Ask-Upmark kidney and other congenital abnormalities. *J Urol* 1986 May.; **(5)**: 1.000-1.001.
18. GIL SALOM M: El riñón de Ask-Upmark: una forma de nefropatía del reflujo. *Actas Urol Esp* 1990 Mar.-Apr.; **14**: 122-127.
19. BANIK S: Lymphocytic glomerulitis in an Ask-Upmark kidney. *J Urol* 1992 Jun.; **147 (6)**: 1.606-1.607.

Dra. M.E. Sotelo Burillo
C/ Paris, 64-66, 2º 4ª - esc. B
08029 Barcelona

(Trabajo recibido el 28 Diciembre de 1998)