Documento descargado de http://www.elsevier.es el 20/06/2013. Copia para uso personal, se prohíbe la transmisión de este documento por cualquier medio o formato.

¿ES NECESARIO EFECTUAR UN RENOGRAMA ISOTÓPICO DIURÉTICO EN LAS DILATACIONES PIELOCALICIALES GRADO II ECOGRÁFICO?

A. GÓMEZ FRAILE*, A. ARANSAY BRANTOT*, D. DELGADO MUÑOZ*, F. LÓPEZ VÁZQUEZ*, C. SERRANO HERNÁNDEZ**, A. MANRIQUE LEGAZ***

**Sección de Urología Pediátrica. Servicio de Cirugía Pediátrica. **Servicio de Radiología Pediátrica. ***Servicio de Medicina Nuclear. Hospital Universitario Materno-Infantil "12 de Octubre". Madrid.*

PALABRAS CLAVE:
Dilatación pielo-calicial grado II ecográfico. Renograma isotópico diurético.

KEY WORDS:
Echographic grade II renal dilation. Diuretic isotopic renal scan.

Actas Urol Esp. 25 (1): 60-63, 2001

RESUMEN

El incremento de riñones dilatados detectados por ecografía (ECO), la mayoría asintomáticos, ha provocado que estos niños acudan a consulta para valoración y tratamiento adecuado. La Sociedad de Urología Fetal ha clasificado las dilataciones renales, mediante ECO, en IV grados, recomendándose estudios renográficos en los grados II, III y IV. Desde hace años observamos que las dilataciones grado II no suelen presentar obstrucción, por lo que el objetivo del trabajo consiste en valorar la incidencia de obstrucción en este grupo y, por lo tanto, la necesidad o no de efectuar renograma isotópico diurético.

MATERIAL Y MÉTODOS: Durante 1,5 años estudiamos 42 niños con dilatación pielo-calicial ecográfico grado II, mediante renograma isotópico diurético tipo MAG-3. Hubo mayor afectación del lado izquierdo con 23 casos y 7 fueron bilaterales, lo que totaliza 49 unidades renales dilatadas. Predominaron los varones (69%) y la edad media al diagnóstico fue de 2 meses (0 a 36 meses). Un 79% presentó diagnóstico prenatal.

RESULTADOS: El MAG-3 mostró 48 riñones con curva no obstructiva y uno obstructiva. En 15 niños se efectuó además la variante F-15 por curva dudosa o eliminación retrasada. El paciente con curva obstructiva presentó un diámetro pélvico de 15 mm en la ECO, estudiándose con urografía intravenosa (UIV) que evidenció una dilatación mayor, grado III, por lo que fue intervenido. El tiempo medio de seguimiento ha sido de 23,5 meses (13 a 53 meses), no apreciando ningún cambio y, por consiguiente, no modificando la actitud tomada.

CONCLUSIÓN: Hoy en día las dilataciones pielo-caliciales grado II ecográfico con diámetro pélvico inferior a 15 mm se pueden controlar con ECO sin renograma, ya que no son obstructivas, realizándose éste último si aumenta el grado de dilatación.

ABSTRACT

Purpose: The increasing number of ultrasonographically detected asymtomatic, renal dilations have caused a lot of explorations to be performed in these patients. The Society of Fetal Urology proposed a four grades classification of echographic renal dilations and renographic studies are recommended in grades II to IV. However we have observed that grade II dilations don't evolve to obstruction. The aim of this work is to evaluate the obstruction rate in this group of patients, and the necessity or not of practising diuretic renography.

MATERIAL AND METHODS: We studied 42 children diagnosed of grade II renal dilation during a 1,5 year period. Left side was more frequently affected, 23 cases, 7 cases were bilateral what means 49 affected renal units. There was a male predominance (69%). Mean age at diagnosis was 2 months (0 to 36 months). Seventy nine per cent were prenatally diagnosed.

RESULTS: The MAG-3 renal scan showed 48 unobstructed renal units and 1 obstructed. The F-15 variant was made in 15 cases by a doubtful curve or retarded elimination. The patient with obstructive curve presented an 15 mm renal pelvic diameter echographically measured and the intravenous urography showed a higher dilation being operating on. The mean time follow up was 23,5 months (13 to 53 months) without any change.

CONCLUSION: Grade II pielocalicial dilations with renal pelvis lesser than 15 mm can be echograpically controlled without renal scan. It should be performed only if renal dilation increases.

Documento descargado de http://www.elsevier.es el 20/06/2013. Copia para uso personal, se prohíbe la transmisión de este documento por cualquier medio o formato.

El gran número de dilataciones pielocaliciales, la mayoría de ellas asintomáticas a causa del diagnóstico prenatal, provoca la necesidad de evaluar tempranamente para decidir cuál necesita tratamiento quirúrgico. La ecografía (ECO) se ha convertido en la prueba básica y primaria para el diagnóstico, por lo que la Sociedad de Urología Fetal ha dado su clasificación basada en esta prueba[1], que orienta sobre la severidad de la ectasia.

Actualmente todos los grados de dilatación renal, excepto el I, deben estudiarse mediante renograma isotópico diurético (MAG-3) para descartar la presencia de obstrucción, aunque en los grado II se ha puesto en duda su utilización[7]. Estos últimos, antes denominados leves, constituyen el grupo más frecuente y el que más estudios genera, por lo que el objetivo del presente estudio es valorar la incidencia de obstrucción en ellos, con el fin de indicar o no la realización del renograma de forma rutinaria.

MATERIAL Y MÉTODOS

De Noviembre de 1996 a Enero de 1998 estudiamos 42 niños diagnosticados ecográficamente de dilatación o ectasia renal grado II, tanto uni como bilaterales, descartando en estos últimos aquellos que tenían en el otro riñón dilatación grado III o mayor.

La edad media al diagnóstico fue de 2 meses, rango de 0 a 36 meses, con un 83% de menos de un mes (Gráfico 1). Predominan los varones sobre las hembras (29/13) y el 97% presentó diagnóstico prenatal.

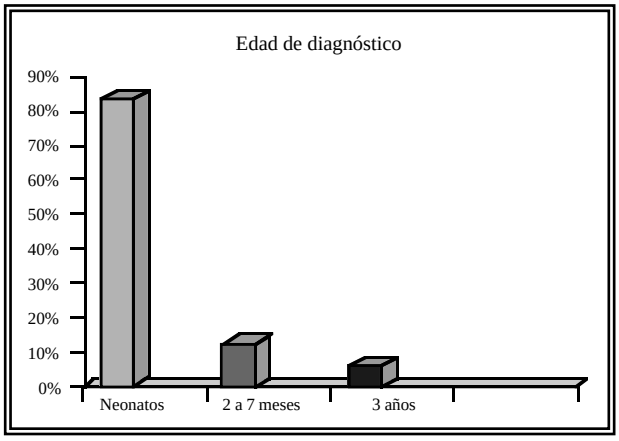

GRÁFICO 1

Los estudios realizados en todos los casos fueron la ECO, que en los RN se realizó después de las 48 h. de vida para evitar falsos negativos, adoptando la clasificación de la Sociedad de Urología Fetal (Tabla I) y el renograma isotópico diurético basal (MAG-3), que en los neonatos se practica después de la 3ª semana de vida, según normas del "renograma bien ponderado", valorando la curva de eliminación[2], función renal diferencial (FR)[3], y tiempo medio de lavado (T 1/2)[4]. En los riñones con curvas dudosas o eliminación muy retrasada, se utilizó la variante renográfica "F-15" descrita por "English"[5,6]. Practicamos cistografía miccional (CUMS) en 28 casos y urografía intravenosa (UIV) en 6 casos.

TABLA I

CLASIFICACIÓN ECOGRÁFICA SEGÚN LA SOCIEDAD DE UROLOGÍA FETAL

Grados	
I	Pelvis patente sin dilatación calicial
II	Pelvis dilatada con algún cáliz dilatado
III	Pelvis dilatada con todos los cálices dilatados y con buen espesor de la cortical
IV	Pelvis dilatada con todos los cálices dilatados y con disminución del espesor de la cortical

El lado izquierdo se observó más afectado que el derecho (23/12) y en 7 niños hubo afectación bilateral, lo que totaliza 49 unidades renales dilatadas que constituyen el material de estudio, revisando la actitud tomada y si hubo variación durante el seguimiento.

RESULTADOS

Clínicamente el 78% estaban asintomáticos (Gráfico. 2).

Todos presentaron dilatación grado II en ECO y en uno, además, tenía un diámetro pélvico antero-posterior a nivel del hilio de 15 mm. No realizamos CUMS de forma rutinaria, efectuándose sólo en 28 niños sin encontrar ninguna anomalía. La UIV se hizo en 6 casos dudosos con eliminación muy retrasada, viendo 5 dilataciones leves y una moderada que equivalía a un grado III ecográfico, no coincidiendo con el dado por esta última.

Documento descargado de http://www.elsevier.es el 20/06/2013. Copia para uso personal, se prohíbe la transmisión de este documento por cualquier medio o formato.

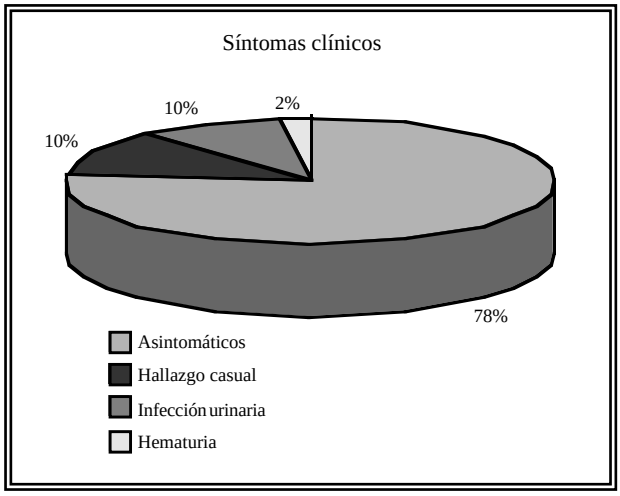

GRÁFICO 2.

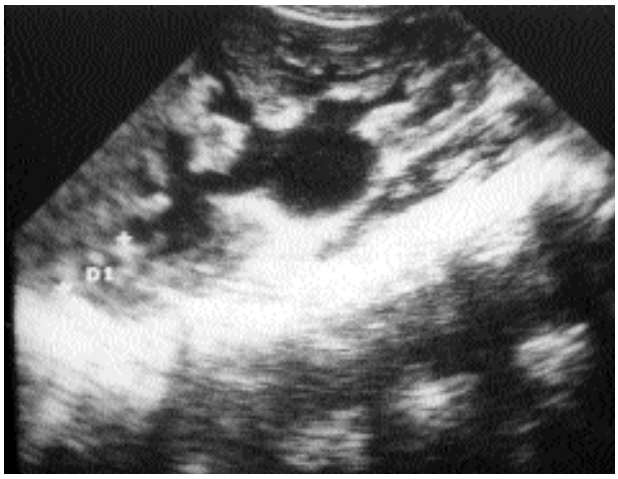

FIGURA 1. Corte longitudinal ecográfico del RI, mostrando una dilatación grado II (Pelvis dilatada y algunos cálices dilatados).

El MAG-3 basal mostró curvas de eliminación normales en 4 riñones, no obstructivas en 34, dudosas en 10 y obstructiva en uno (Tabla II). En 17 riñones con eliminación retrasada y curva no obstructiva, dudosa u obstructiva se efectuó la variante F-15, normalizándose la curva en 2, volviéndose claramente no obstructiva en 14 y manteniéndose la obstruida. En cuanto a la FR, sólo en un riñón fue regular, no coincidiendo con la curva obstructiva. El T 1/2 evidenció 38 riñones no obstruidos, 7 dudosos y 4 obstruidos, coincidiendo sólo en uno con curva obstructiva. En cuanto al riñón obstruido se trataba de un niño con afectación unilateral, cuya ECO evidenció una pelvis con diámetro de 15 mm, además de la dilatación grado II. El T 1/2 y la curva basal y del F-15 dieron obstruidos, aunque la FR fue buena. Se hizo UIV que mostró una captación simétrica con dilatación unilateral moderada que equivalía a una dilatación grado III ecográfica, no coincidiendo con el grado de dilatación en la ECO (Figs. 1 y 2). El paciente se intervino practicándose pieloplastia tipo Andersson-Hynes, comprobándose la obstrucción.

TABLA II

CURVAS DE ELIMINACIÓN EN EL MAG-3

Tipo de curva	Número de riñones	%
Normal	4	8
No obstructiva	34	69
Dudosa	10	21
Obstructiva	1	2

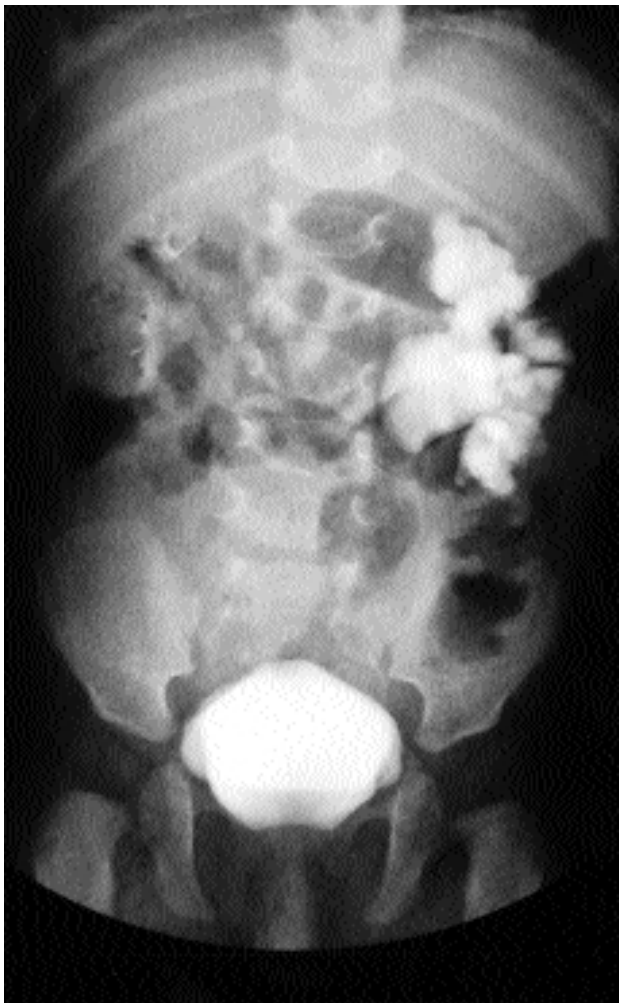

FIGURA 2. Urografía intravenosa que muestra una dilatación del R.I. de tipo moderado, que correspondería a una dilatación grado III.

Documento descargado de http://www.elsevier.es el 20/06/2013. Copia para uso personal, se prohíbe la transmisión de este documento por cualquier medio o formato.

El tiempo medio de seguimiento ha sido de 18 meses, con rango de 6,3 a 64 meses. Durante el mismo, no ha habido ningún cambio en los estudios ni en la clínica, por lo que no se ha variado la actitud tomada.

DISCUSIÓN

La aplicación rutinaria de la ECO durante el embarazo, así como su utilización ante cualquier problema abdominal en la infancia, ha provocado la detección de gran número de dilataciones o ectasias renales, que constituyen lo que muchos han denominado como "epidemia de niños" que acuden a la consulta, en su mayoría asintomáticos, demandando una solución.

Para evaluarlos se deben realizar varias pruebas, y a veces repetirlas, para llegar a un diagnóstico correcto. La graduación de las dilataciones en diferentes grupos según la Sociedad de Urología Fetal permite proponer que más estudios han de realizarse en cada grupo y averiguar cuál de ellos sería subsidiario de cirugía, lo que favorece la comparación de resultados entre los diferentes grupos.

La dilatación grado I no precisa de más pruebas ya que sólo revela una pelvis mínimamente dilatada o patente, no más de 10 mm de diámetro. El resto se consideran subsidiarios de estudiarse con renograma, aunque hay autores que lo ponen en duda en los grados II como comentamos anteriormente[7]. Desde hace años venimos observando la falta de obstrucción en este grupo de dilataciones, pero sin conocer exactamente su verdadera incidencia. El presente estudio demuestra la falta de obstrucción, excepto en un caso que no entra directamente en el grupo, lo que hubiera permitido ahorrar 55 estudios, ya que en el 35% se realizó además la variante renográfica F-15.

El control de estos niños con ECO a las 6 semanas y a los 6 meses permite detectar cualquier cambio y parece un método fiable que no precisa de más estudios, a no ser que varíe la situación. Las dilataciones ecográficas grado II con diámetro pélvico mayor de 15 mm, deben salirse de esta norma y estudiarse con renograma isotópico diurético para completar el estudio, evitando que pasen desapercibidas algunas obstrucciones, como han sido descritas[8].

REFERENCIAS

1. FERNBACH SK, MAIZELS M, CONWAY JJ: Ultrasound grading of hydronephrosis: introduction to the system used by the Society for Fetal Urology. *Pediatr Radiol* 1993; **23**: 478-480.
2. O'REILLY PH: Diuresis renography 8 years later an update. *J Urol* 1986; **136**: 993-999.
3. RANSLEY PG, DHILLON NK, GORDON I, DUFFY PG, DILLON MJ, BARRAT TM: The postnatal management of hydronephrosis diagnosed by prenatal ultrasound. *J Urol* 1990; **144**: 584-587.
4. DEJTER SW, EGGLI DF, GIBBONS MD: Delayed management of neonatal hydronephrosis. *J Urol* 1988; **140**: 1.305-1.309.
5. ENGLISH PJ, TESTA HJ, LAWSON RS, CARROLL RNP, EDWARDS EC: Modified method of diuresis renography for the assessment of equivocal pelviureteric junction obstruction. *Brit J Urol* 1987; **59**: 10-14.
6. FODD MM, GATFIELD CT, MATZINGER M, BRIGGS V, WELLS G, WALKER S, SCHILLINGER JF: A prospective randomized trial comparing 2 diuresis renography techniques for evaluation for evaluation of suspected upper urinary tract obstruction in children. *J Urol* 1998; **159**: 1.691-1.693.
7. ELDER JS: Antenatal hydronephrosis. Fetal and Neonatal management. *Pediatric Clin North Am* 1997; **44 (5)**: 1.299-1.321.
8. HOMSY YL, SAAD F, LABERGE I, WILLIOT P, PISON C: Transitional hydronephrosis of the newborn and infant. *J Urol* 1990; **144 (A)**: 579-583.

Dr. A. Gómez Fraile
Sección de Urología Pediátrica
Servicio de Cirugía Pediátrica
Hosp. Univ. Materno-Infantil 12 de Octubre
Ctra. Andalucía Km. 5,400
28041 Madrid

(Trabajo recibido el 4 Febrero de 2000)