Documento descargado de http://www.elsevier.es el 26/05/2013. Copia para uso personal, se prohíbe la transmisión de este documento por cualquier medio o formato.

7. Neonakis I, Gitti Z, Kourbeti I, Michelaki H, Baritaki M, Alevraki G, et al. Mycobacterial species diversity at a general hospital on the island of Crete: First detection of *Mycobacterium lentiflavum* in Greece. Scand J Infect Dis. 2007;39:875–9.
8. Griffith D, Aksamit T, Brown-Elliott B, Catanzaro A, Daley C, Gordin F, et al. An official ATS/AIDS statement: Diagnosis, treatment, and prevention of nontuberculous mycobacterial diseases. Am J Respir Crit Care Med. 2007;175:367–416.

doi:10.1016/j.anpedi.2009.07.010

L.I. Gonzalez-Granado*, M.I. Gonzalez-Tome, P. Rojo-Conejo y J. Ruiz-Contreras

Unidad de Inmunodeficiencias y Pediatría tropical, Hospital 12 de Octubre, Madrid, España

*Autor para correspondencia.
Correo electrónico: nachgonzalez@gmail.com (L.I. Gonzalez-Granado).

Osteomielitis tuberculosa espinal y artropatía de Poncet

Tuberculous osteomyelitis and Poncet disease

Sr. Editor:

La tuberculosis osteoarticular representa un 30% de todas las formas de tuberculosis extrapulmonar y asienta en la columna vertebral en el 50% de los casos[1,2].

Presentamos el caso de una paciente de 15 años de edad, natural de Pakistán, con tumefacción dolorosa de rodilla y tobillo izquierdo asociada a raquialgia cervical, dorsal y lumbosacra de 8 meses de evolución. Se había desarrollado en ella una limitación de la movilidad dorsal y asociaba deformidad vertebral que provocó una importante cifosis (fig. 1). Inicialmente presentó picos febriles nocturnos que persistieron durante los primeros 6 meses de la enfermedad, síndrome constitucional con pérdida ponderal de 10 kg y astenia. No presentaba afectación ocular, cutánea, respiratoria ni digestiva.

No había antecedentes personales de interés y únicamente refería el antecedente de tuberculosis pulmonar en un familiar hacía 5 años; en la infancia se la había vacunado de BCG en su país de origen.

En la exploración física destacaba delgadez importante, pérdida de masa muscular y hábito asténico, con percentil 3 de peso respecto a percentil 75 de talla. En la exploración osteoarticular se apreció tumefacción moderada con dolor y limitación de la rodilla izquierda, leve tumefacción no dolorosa del tobillo izquierdo y protrusión dorsal dolorosa con limitación importante de la movilidad y de la flexoextensión del raquis.

Entre las pruebas complementarias realizadas destaca elevación de proteína C reactiva (PCR) (54,8 mg/l) y velocidad de sedimentación globular de 112 mm/h con hemograma normal. El estudio inmunológico realizado, incluidos factor reumatoide, inmunoglobulinas, complemento y anticuerpos antinucleares no mostró alteraciones. La serología infecciosa fue negativa. La prueba de la tuberculina fue positiva y mostró una induración de 20 mm a las 48 h.

La ecografía Doppler detectó la presencia de derrame, hiperemia e hipertrofia sinovial en la rodilla izquierda. La radiografía simple del raquis mostraba la presencia de múltiples lesiones líticas vertebrales en apófisis espinosas, uniones costovertebrales y zonas posteriores de los somas vertebrales desde T10 a L4. La radiografía simple de tórax fue normal. Se completó el estudio mediante serie ósea y gammagrafía, en las que se detectó un mayor número de lesiones líticas en vértebras, costillas, pubis y radio. La tomografía computarizada permitió detectar calcificaciones adenopáticas pulmonares y sirvió como guía para la biopsia vertebral. La resonancia magnética identificó las lesiones óseas citadas, la afectación de la musculatura paravertebral y la presencia de derrame a la altura de la articulación coxofemoral izquierda (fig. 2).

Figura 1 Cifosis dorsal al diagnóstico.

El estudio anatomopatológico de las lesiones líticas vertebrales y el aspirado de médula ósea permitieron descartar histiocitosis y malignidad y confirmar la presencia de lesiones granulomatosas caseificantes.

El diagnóstico de sospecha fue de tuberculosis osteoarticular, dados los hallazgos de la anatomía patológica, la presencia de calcificaciones adenopáticas pulmonares y la positividad de la prueba de Mantoux, a pesar de no

Documento descargado de http://www.elsevier.es el 26/05/2013. Copia para uso personal, se prohíbe la transmisión de este documento por cualquier medio o formato.

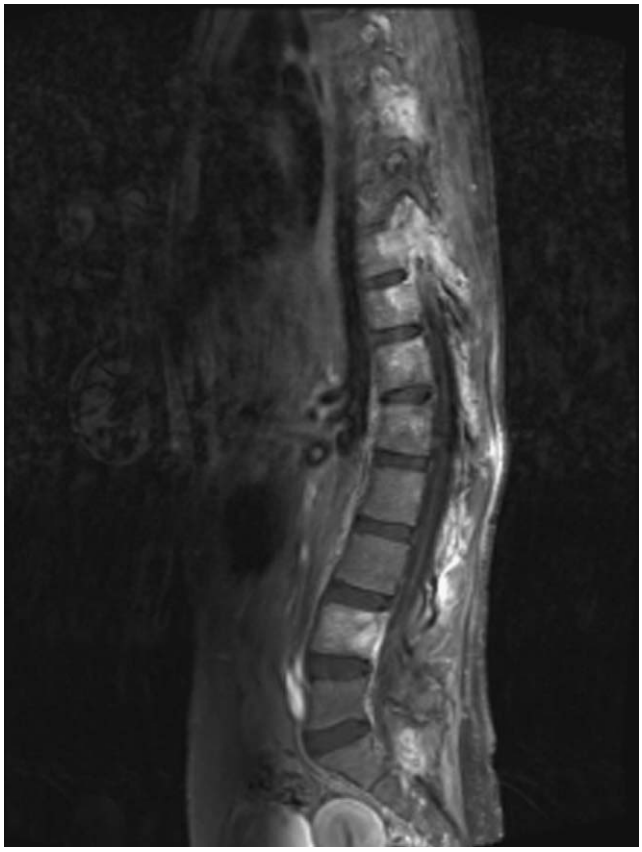

Figura 2 Resonancia magnética previa al inicio del tratamiento. Múltiples lesiones en las vértebras y en la musculatura paravertebral.

conseguirse la demostración del bacilo tuberculoso mediante la tinción Ziehl-Neelsen y el cultivo de micobacterias en medio de Löwenstein-Jensen y en medios líquidos para incubación en sistemas radiométricos (Bactec®, frascos 13A y 12B) de muestras de esputo inducido, del material obtenido a través de la punción aspirativa de las lesiones óseas vertebrales y del líquido sinovial obtenido mediante artrocentesis evacuadora de la rodilla izquierda.

Se inició tratamiento antituberculoso con cuádruple terapia (isoniazida, rifampicina, pirazinamida, etambutol), y se observó mejoría llamativa de los parámetros clínicos y de laboratorio, con normalización progresiva de los reactantes de fase aguda durante el primer mes de tratamiento. Se constató mejoría radiológica con disminución de las áreas de infiltración de los pedículos vertebrales a partir de los 6 primeros meses de tratamiento.

El tratamiento fue bien tolerado; los primeros 4 meses recibió el cuádruple tratamiento y posteriormente recibió isoniazida y rifampicina hasta completar 15 meses de tratamiento, dada la amplitud del número de lesiones y la extensa afectación osteoarticular evidenciada al inicio.

Actualmente, la paciente realiza una vida normal, está en tratamiento ortopédico con corsé de Boston y recibe pamidronato intravenoso a dosis de 0,75 mg/kg/día durante 3 días consecutivos cada 3 meses como tratamiento sintomático del dolor secundario a las lesiones líticas vertebrales[3].

La artropatía de Poncet se caracteriza por la presencia de poliartritis reactiva, simétrica, que afecta a grandes y pequeñas articulaciones[4,5]. Se trata de una artritis aséptica mediada por mecanismo inmune, por lo que no se aísla la micobacteria en el líquido o tejido sinovial[6–8].

El interés de nuestro caso radica en la asociación de una enfermedad de Pott atípica con gran agresividad destructiva, un número importante y extenso de lesiones líticas que requirió realizar un diagnóstico diferencial con procesos tumorales y la artropatía de Poncet con afectación principalmente de grandes articulaciones.

Bibliografía

1. García-Cía JI, Esteban J. Infecciones osteoarticulares por micobacterias en un hospital universitario. Enferm Infecc Microbiol Clin. 2006;24:661–5.
2. Le Roux P, Quinque K, Bonnel AS, Le Luyer B. Les atteintes extrapulmonaires de la tuberculose de l'enfant. Archives de Pédiatrie. 2005;12:122–6.
3. Marco A, Calvo I, López B. Effectiveness of the treatment with intravenous pamidronate in children with rheumatic diseases. Pediatric Rheumatology. 2008;6:P145.
4. McDonald M, Sexton DJ. Skeletal tuberculosis. [Monografía en internet]. Walthman (MA): UpToDate; 2008. [citado 11 Nov 2008]. Disponible en: URL: http://www.uptodate.com/
5. Rajakumar D, Rosenberg AM. Mycobacterium tuberculosis monoartritis in a child. Pediatric Rheumatology. 2008;6:15.
6. Dall L, Long L, Stanford J. Poncet's disease: Tuberculous rheumatism. Rev Infect Dis. 1989;11:105–7.
7. Khoury MI. Does reactive arthritis to tuberculosis (Poncet's disease) exist?. J Rheumatol. 1989;16:1162–4.
8. Pugh MT, Southwood TR. Tuberculous rheumatism, Poncet disease: A sterile controversy?. Rev Rheum Ed Fr. 1993;60: 855–60.

A. Marco Puche[a,*], B. López Montesinos[a], I. Calvo Penadés[a], M. Salavert Lletí[b] y L. González Puig[c]

[a]*Unidad de Reumatología Pediátrica, Hospital Universitario Infantil La Fe, Valencia, España*
[b]*Unidad de Enfermedades Infecciosas, Hospital Universitario La Fe, Valencia, España*
[c]*Unidad de Reumatología, Hospital Universitario La Fe, Valencia, España*

*Autor para correspondencia.
Correo electrónico: anamarcopuche@gmail.com (A. Marco Puche).

doi:10.1016/j.anpedi.2009.06.012