Radiología. 2009;**51(1)**:57-62

RADIOLOGÍA

www.elsevier.es/rx



ORIGINAL

Drenaje de neumotórax iatrogénico con catéter de calibre pequeño

J. Jornet[a,*], Y. Pallardó[a], A.J. Revert[a], J. Marcelo Galbis[b], E. Mollá[a] y G. Sales[b]

[a]*Servicio de Radiología, Hospital de la Ribera, Alzira, Valencia, España*
[b]*Servicio de Cirugía Torácica, Hospital de la Ribera, Alzira, Valencia, España*

Recibido el 5 de octubre de 2007; aceptado el 16 de enero de 2008

PALABRAS CLAVE
Neumotórax;
Biopsia pulmón;
Ablación tumoral;
Radiofrecuencia;
Complicaciones

Resumen
Objetivo: evaluar la utilidad del drenaje de neumotórax con catéter de calibre pequeño tras la punción de lesiones torácicas.
Material y métodos: desde noviembre de 2004 hasta julio de 2006 se realizaron 151 punciones torácicas en 131 pacientes (106 varones y 25 mujeres) con una media de edad de 63 años (36-83 años). Con fines diagnósticos se hicieron 127 punciones y los restantes 24 fueron tratamientos de termocoagulación con radiofrecuencia (RF). Se realizaron 70 punciones con aguja fina (21-25G) y 81 con aguja gruesa (14-20G).
En los procedimientos diagnósticos se produjeron 16 neumotórax y se drenaron 13, y en los de RF hubo 2 neumotórax, y se drenaron ambos. El drenaje en todos los casos se realizó inmediatamente después de producirse, porque eran 20% o presentaban síntomas, o siendo 20% eran pacientes con enfisema.
Resultados: en todos los pacientes pudo colocarse el catéter de drenaje sin incidencias, resolviendo el neumotórax con una válvula de Heimlich. El tiempo máximo de ingreso fue de 72 h, con una media de 43 h. En ningún caso se precisó colocar posteriormente un catéter de mayor calibre.
Conclusión: el drenaje de neumotórax con catéter de calibre pequeño tras un procedimiento intervencionista torácico, es la técnica de elección cuando un neumotórax es 20%, o el paciente está sintomático o tiene enfisema, porque su colocación no es difícil, es resolutivo, bien tolerado y acorta la estancia hospitalaria. Su resolución rápida permite puncionar pacientes con enfisema o lesiones difíciles con mayor seguridad y posibilita finalizar un procedimiento intervencionista si durante su realización se produce el neumotórax.

© 2008 SERAM. Publicado por Elsevier España, S.L. Todos los derechos reservados.

KEYWORDS
Pneumothorax;
Lung biopsy;

Treating iatrogenic pneumothorax with small-bore chest tube

Abstract
Objective: to evaluate the feasibility of small-bore chest tube placement to treat pneumothorax caused by percutaneous procedures.

*Autor para correspondencia.
Correo electrónico: jjornet@hospital-ribera.com (J. Jornet Fayos).

Radiofrequency ablation; Complications

Material and methods: between November 2004 and July 2006 we performed 151 interventional chest procedures (127 biopsies and 24 radiofrequency ablations) in 131 patients (25 women and 106 men; mean age, 63 years, range, 36-83 years). Fine needles (21-25 G) were used in 70 procedures and large core needles (14-20G) were used in the remaining 81.
Pneumothorax occurred in 16 diagnostic procedures (13 of these were treated with small-bore catheter placement) and in two radiofrequency procedures (both cases were treated with small-bore catheter placement). Chest tubes were placed immediately after pneumothorax occurred in all cases because the pneumothorax was greater than 20% or caused symptoms or occurred in patients with emphysema.
Results: chest tubes were successfully placed without incidents in all cases and a Heimlich valve evacuated the air completely. Mean hospital stay was 43 hours (range, 24-72 hours). It was not necessary to place a larger-bore chest tube in any case.
Conclusion: small-bore chest tube placement is the treatment of choice for iatrogenic pneumothorax greater than 20% or less than 20% when symptomatic or occurring in patients with emphysema. The procedure is easy, effective, and well tolerated; furthermore, it shortens the hospital stay. The effectiveness of the procedure makes it possible to safely perform percutaneous procedures on patients with emphysema or difficult lesions and to finish an interventional procedure when pneumothorax occurs.

© 2008 SERAM. Published by Elsevier España, S.L. All rights reserved.

Introducción

Entre las aplicaciones de la radiología intervencionista en el tórax, destacan la punción diagnóstica de las lesiones pulmonares, ya sea con aguja fina (21-25G) para la obtención de una muestra para citología, o con aguja gruesa (16-20G) para obtener un cilindro para estudio histológico, y el tratamiento de tumores mediante radiofrecuencia (RF) con agujas de calibre entre 14 y 17G.
La complicación más frecuente de estos procedimientos es el neumotórax, que se produce por la rotura de la pleura visceral comunicando el aire pulmonar con el espacio pleural. La incidencia de neumotórax causado por la punción diagnóstica transtorácica varía según las publicaciones entre un 10 y un 50%[1]. Excepto en situaciones claras en las que la mayoría de radiólogos están de acuerdo, esta variabilidad se debe a que no hay criterios plenamente establecidos en relación con el calibre de aguja más adecuado en cada circunstancia, el tamaño mínimo de la lesión, las localizaciones de las lesiones que son o no abordables percutáneamente y hasta donde limita el enfisema la realización de la punción pulmonar[2]. Las lesiones más difíciles de puncionar habitualmente son pequeñas y de localización hiliar o mediastínica, y no está indicado realizar el procedimiento si es necesario atravesar un vaso importante. El resto de localizaciones en su mayor parte son abordables, aunque hay que individualizar cada caso, influyendo la experiencia y habilidad del radiólogo y las circunstancias clínicas del paciente.

El drenaje del neumotórax iatrogénico con catéter de calibre pequeño (7-10F) tiene un índice de éxito en la colocación de éste y en la resolución del neumotórax del 87-97%[1]. Estos catéteres se pueden conectar a una válvula de Heimlich o un sistema de sello de agua. Habitualmente, este procedimiento lo realizan cirujanos generales o torácicos, y no radiólogos[1,3].

El propósito de este trabajo es determinar el beneficio del drenaje inmediato del neumotórax por el radiólogo en la propia sala de exploración.

Material y métodos

Desde noviembre de 2004 hasta julio de 2006, se realizaron 151 punciones torácicas en 131 pacientes (106 varones y 25 mujeres) con una media de 63 años (36-83 años). Se hicieron 127 punciones (119 pulmonares y 8 mediastínicas) con fines diagnósticos y los 24 procedimientos restantes fueron tratamientos de RF.

Se utilizó como técnica para dirigir los procedimientos diagnósticos la tomografía computarizada (TC) con fluoroscopia (equipo multicorte Toshiba Aquilion de 4 filas de detectores) o la ecografía (Hitachi EUB-525), según si la lesión contactaba o no con la superficie pleural. Los tratamientos con RF se realizaron todos mediante TC con fluoroscopia.

Para realizar el procedimiento se canalizó una vía intravenosa y se monitorizaron la presión arterial, la frecuencia cardíaca, la saturación de O_2 y el electrocardiograma. En el caso de la RF se procedió

también a la sedación por parte del servicio de anestesia. En todos los casos se puso anestesia local en el lugar de la punción.

De las 127 punciones diagnósticas, 36 (28,3%) eran de lesiones que contactaban con la pleura y todas se realizaron con control ecográfico, con aguja de biopsia de corte tipo tru-cut de disparo automático de 18G (ASAP® de Boston Scientific). Las 91 (72,3%) punciones diagnósticas restantes eran de lesiones intrapulmonares sin contacto pleural y se realizaron guiadas por TC. De estas últimas, 21 biopsias se realizaron con el sistema tru-cut de la misma marca comercial (14 con técnica coaxial de 17G/18G y 7 de 19G/20G) y las 70 restantes fueron punciones con obtención de muestra para citología con agujas tipo Chiba (en 24 pacientes con calibre 22G y en 46 con 25G).

De los 24 procedimientos de RF 22 se realizaron con aguja de 14G y 2 con aguja de 17G (Leven® Boston Scientific).

En cuanto al contexto clínico de los pacientes, de las 151 punciones, 47 (31,1%) se realizaron en pacientes con enfermedad pulmonar obstructiva crónica (EPOC) y las restantes 104 (68,9%) en pacientes sin patología pulmonar de base.

Se colocó un catéter de drenaje si el neumotórax producido fue mayor del 20% o cuando aun siendo pequeño el paciente presentó síntomas (dolor o disnea). También en los casos en que a pesar de ser menor del 20% había enfisema, aunque fuera asintomático, ya que estos pacientes suelen empeorar o descompensarse con facilidad, a veces en pocos minutos. Por último, también se procedió al drenaje en los casos en los que la presencia de neumotórax durante el procedimiento pudiera dificultar su finalización.

El material empleado fue un dispositivo de drenaje de neumotórax de Arrow® con catéter de 8F, multiperforado con el extremo recto y con válvula de Heimlich.

Tras decidir el punto de abordaje, intentando pasar por la parte superior de la costilla para evitar el eje neurovascular, se infiltra con anestésico local hasta la pleura parietal, se realiza una incisión con bisturí y se introduce el catéter con la técnica de trocar aspirando con una jeringa de 10 ml. Cuando se entra en el espacio pleural y se aspira aire, se avanza el catéter sobre el fiador metálico, dirigiéndolo en sentido craneal. Si el neumotórax es grande o sintomático se puede disminuir su tamaño de dos formas: *a)* con una llave de 3 pasos se aspira con jeringa de 50 ml y luego se conecta el catéter a la válvula de Heimlich, o *b)* se conecta directamente el catéter a la válvula de Heimlich y se indica al paciente que tosa, con lo que aumenta la presión en el espacio pleural expulsando el aire a través de la válvula. Posteriormente, el paciente pasa a la planta de cirugía torácica o se continúa el procedimiento diagnóstico o terapéutico si aún no se había finalizado (figs. 1 y 2).

En todos los casos pudo colocarse el drenaje sin incidencias. El catéter se situó en la zona donde mayor cámara de neumotórax se visualizaba y que al mismo tiempo fuera una localización confortable para el paciente. No necesariamente se situó en el

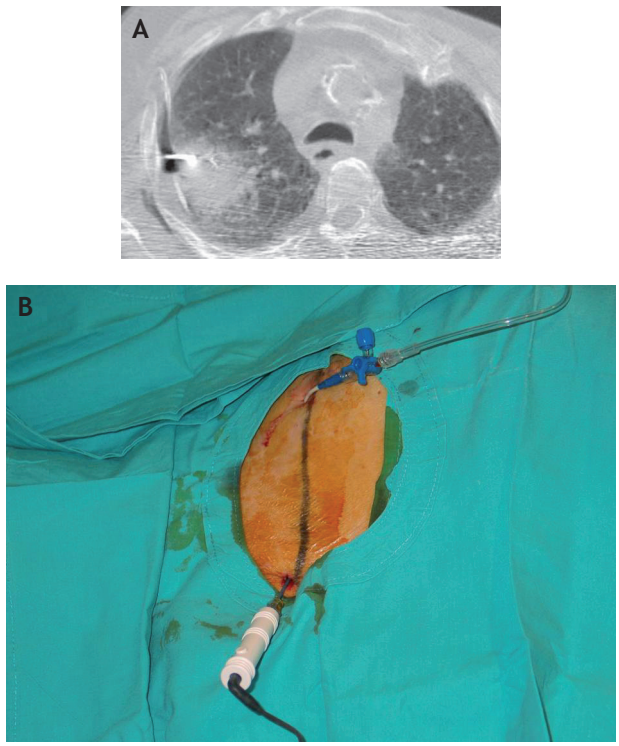

Figura 1 A) Tomografía computarizada de tórax con ventana de parénquima pulmonar donde se observa una neoplasia en el lóbulo superior derecho, aguja de radiofrecuencia (RF) intratumoral y neumotórax drenado con un catéter de calibre pequeño. B) Visión externa del catéter de drenaje de neumotórax con válvula de Heimlich y de la aguja de RF.

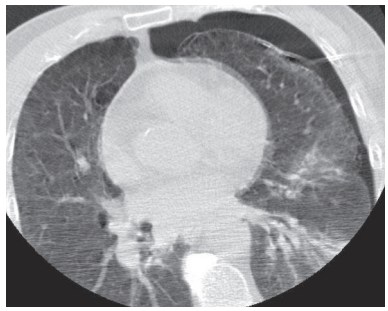

Figura 2 Tomografía computarizada de tórax con ventana de parénquima pulmonar donde se aprecia un neumotórax pospunción y un catéter de drenaje en el espacio pleural.

lugar clásico del segundo espacio intercostal, en la línea medioclavicular o en el quinto espacio intercostal, en la línea medioaxilar.

Resultados

Del total de las 151 punciones, en 18 casos se produjo neumotórax (11,9%). Si se tienen en cuenta las 127 punciones diagnósticas, en 16 casos se produjo neumotórax (12,6%) y de los 24 procedimientos de RF se produjo neumotórax en 2 (8,3%).

De las 45 punciones realizadas con aguja gruesa (14-20G), tanto diagnósticas como terapéuticas de lesiones intrapulmonares sin contacto con la pleura, en 6 (13,3%) se produjo neumotórax. En las 70 realizadas con aguja fina de 22-25G (todas ellas diagnósticas) en 12 (17%) hubo neumotórax. En ningún caso se produjo neumotórax en las 36 lesiones que contactaban con pleura, puncionadas todas ellas con aguja gruesa dirigida con ecografía.

Se realizaron 47 (31,1%) punciones en pacientes con EPOC cuyas lesiones no tenían contacto pleural y en 9 (19,1%) se produjo neumotórax. De las 104 (68,9%) punciones restantes en pacientes sin patología de base también en 9 (8,6%) se desarrolló un neumotórax.

De los 18 neumotórax ocasionados, se drenaron 15 (83,3%). De estos 15 pacientes drenados, 10 (66,6%) presentaban EPOC y 5 (33,4%) no tenían patología pulmonar de base.

El drenaje del neumotórax siempre se realizó por el radiólogo y en todos los casos pudo situarse el catéter adecuadamente, y no hubo complicaciones debido a su colocación en ninguno de ellos. Todos los pacientes pasaron a planta con desaparición o franca mejoría de los síntomas clínicos y con las constantes vitales y la saturación de O_2 normales.

La estancia hospitalaria máxima fue de 72 h, con una estancia media de 43 h.

Ninguno de ellos requirió la colocación de un catéter de mayor calibre, siendo dados de alta tras comprobar la ausencia de recidiva del neumotórax con el catéter cerrado 12 h.

Discusión

El neumotórax es la complicación más frecuente en los procedimientos intervencionistas del tórax, variando la frecuencia ampliamente según los distintos autores, entre un 8-64%[1,4]. El índice de neumotórax en las punciones diagnósticas de nuestros pacientes es del 12,6% y en los procedimientos de RF del 8,3%. Globalmente el porcentaje de neumotórax es del 11,9%, que está dentro de las cifras habitualmente publicadas. En nuestra serie la proporción de drenaje de neumotórax es del 83,3%, siendo significativamente superior respecto a la bibliografía revisada, en la que se sitúa entre el 1,6 y el 17% en las punciones diagnósticas[5,6] y del 21% en los procedimientos de RF[7].

El desarrollo tecnológico de los equipos de ecografía y TC, la necesidad cada vez mayor de obtener un diagnóstico anatomopatológico de las lesiones tumorales pulmonares y la implantación también del tratamiento con termocoagulación por RF de tumores no quirúrgicos, llevan a que se realicen cada vez más procedimientos intervencionistas en lesiones de pequeño tamaño y de difícil acceso.

Si bien la punción con aguja fina para la obtención de muestra para citología puede tener una sensibilidad para el diagnóstico de malignidad mayor del 90%[8], en determinados casos es necesario utilizar agujas de mayor calibre con el fin de obtener muestras para estudio histológico[9]. Las más utilizadas son las de disparo automático de tipo tru-cut, con calibres que varían entre 16 y 20G. Con el fin de establecer un diagnóstico de benignidad, generalmente son necesarios este tipo de calibres para obtener un cilindro adecuado, con un índice de seguridad del 86%[10]. También son necesarios para el diagnóstico de determinados tumores como el linfoma[1] y cuando se precisa la diferenciación entre tumor primario pulmonar o metastásico[4,5]. En cuanto a los procedimientos de tratamiento percutáneo por RF, en función del tamaño de la lesión que hay que tratar, los calibres de las agujas pueden alcanzar los 14G. Todas estas circunstancias descritas hacen que el porcentaje de neumotórax varíe tanto según los diferentes autores.

La mayor parte de los neumotórax se producen durante o inmediatamente después de la punción; de hecho, el 98% ocurre en la primera hora[1,5]. Si el neumotórax es mayor del 20% o hay síntomas como dolor o disnea, está indicado su drenaje[3].

Un procedimiento empleado para el drenaje inmediato del neumotórax consiste en puncionar el espacio pleural mediante un catéter de canalización venosa de 18G, aspirar el aire y posteriormente retirarlo. Estos pacientes después requieren quedar ingresados una media de 3 días[9] hasta la resolución del neumotórax y detección de posibles recurrencias. Además, hay un porcentaje de pacientes que posteriormente va a necesitar la colocación de un catéter de drenaje torácico, al no resolverse el neumotórax o recidivar[11].

La presencia de enfisema pulmonar se considera una contraindicación relativa para la realización de una biopsia pulmonar[12], pero el enfisema en muchos casos no es impedimento para que el paciente pueda recibir un tratamiento quirúrgico, quimioterápi-

co, radioterápico o de termocoagulación percutánea mediante RF, lo cual implica que sea necesario obtener una muestra para el diagnóstico anatomopatológico. En los pacientes con enfisema está demostrado que hay una mayor incidencia de neumotórax en la punción pulmonar, siendo de aproximadamente el 41% en lesiones mayores de 2 cm y del 64% en lesiones menores de 2 cm[11]. Además, después de la sola aspiración del neumotórax, el 27% de los pacientes con enfisema necesita un catéter de drenaje, mientras que sólo lo necesita un 9% de pacientes sin enfisema[11]. Cuando el volumen de aire aspirado del neumotórax es mayor de 500 ml, aumenta significativamente la frecuencia con que se necesita colocar posteriormente un catéter de drenaje, que llega a ser del 50%[13].

Como ya se ha descrito, clásicamente la indicación del drenaje se establece cuando el neumotórax es mayor del 20% o hay síntomas (dolor, disnea)[3]. Nosotros además drenamos siempre los producidos en pacientes con enfisema, aunque estén asintomáticos y su tamaño sea menor del 20%, ya que si no se drenan pueden descompensar al paciente o progresar rápidamente con el consiguiente riesgo vital. Además, la resolución espontánea del neumotórax en pacientes enfisematosos es habitualmente muy lenta.

El drenaje del neumotórax por el radiólogo tras la punción confiere mayor seguridad al procedimiento diagnóstico o terapéutico, lo que aumenta el número de lesiones de difícil abordaje que se puncionan. Entre éstas destacan los nódulos menores de 2 cm, que presentan una incidencia de neumotórax hasta 11 veces mayor[14]. También permite puncionar con más seguridad a los pacientes con enfisema severo y con lesiones profundas en las que hay que atravesar mucho parénquima.

Hay controversia acerca de si el calibre de la aguja de punción influye en la aparición de complicaciones. Así, por ejemplo, hay publicaciones que muestran que hay una diferencia significativa en la incidencia de neumotórax entre usar una aguja de 18 o de 19G[4]. Sin embargo, en el trabajo de Yeow et al[14] sobre 660 biopsias, se valoró desde el calibre más fino para obtener cilindros de 20G, al más grueso de 16G, y no encontró que éste influyera en el índice de neumotórax ni que tampoco aumentara el riesgo de hemorragia.

Nuestros resultados en las lesiones intrapulmonares que no contactan con la pleura, en función del calibre de la aguja son: 13,3% de neumotórax en punción con aguja gruesa (14-20G) de un total de 45 pacientes y 17% con aguja fina (22-25G) de un total de 70 pacientes, sin tener en cuenta las punciones de lesiones en contacto con la pleura, todas ellas realizadas con aguja gruesa y en las que no hubo ningún caso de neumotórax. En los procedimientos de termocoagulación por RF, la colocación de un drenaje cuando se produce un neumotórax, nos permite continuar con el tratamiento y poder completarlo hasta el final con seguridad, ya que son pacientes sedados con tendencia a la hipoxemia en los que es crucial mantener la máxima capacidad ventilatoria. En nuestra serie de 24 procedimientos, en 2 casos fue necesaria la colocación de drenaje durante éste.

Los inconvenientes descritos con los catéteres de calibre pequeño son su obstrucción por pequeños coágulos, por fibrina o su acodamiento[15], aunque si se esmeran los cuidados de enfermería no suelen producirse. En nuestra serie ninguno de los catéteres se obstruyó ni requirió recolocación. El otro inconveniente es que si hay una fuga aérea de gran tamaño puede que, a pesar de conectar el catéter a aspiración negativa, no sea suficiente para reexpandir el pulmón. Esta situación no suele darse en el neumotórax iatrogénico por punción, el cual se produce por una pequeña rotura en la pleura visceral, sino que ocurre en otros procesos, como por ejemplo en fístulas broncopleurales, y en estos casos sí que será necesario colocar un drenaje de mayor calibre, habitualmente superior a 20F. En nuestros pacientes ninguno requirió la colocación de un catéter de mayor calibre, siendo dados de alta tras comprobar la ausencia de recidiva del neumotórax con el catéter cerrado 12 h.

En nuestra serie la proporción de drenaje de neumotórax es del 83,3%, significativamente superior respecto a la bibliografía revisada, en la que se sitúa entre el 1,6 y el 17% en las punciones diagnósticas[5,6], y del 21% en los procedimientos de RF[7]. Este dato se debe a dos causas: *a)* cada vez se puncionan más pacientes con enfisema, los cuales en la mayoría de los casos toleran mal los neumotórax, incluso los de pequeño tamaño, y *b)* dado el pequeño calibre del catéter y la facilidad de colocación, la excelente tolerancia por el paciente y la completa resolución del neumotórax, se tiende a ponerlo directamente cada vez en mayor número de pacientes.

Como conclusión, el drenaje de neumotórax por el radiólogo con catéter de calibre pequeño durante un procedimiento intervencionista torácico, en nuestra opinión, es la técnica de elección cuando el neumotórax es mayor del 20%, el paciente está sintomático o se trata de un paciente con enfisema, porque su colocación no es difícil, es resolutivo, bien tolerado y acorta la estancia hospitalaria. También permite poder finalizar un procedimiento intervencionista si durante su realización se produce el neumotórax.

Declaración de conflicto de intereses

Los autores declaran no tener ningún conflicto de intereses.

Bibliografía

1. Erasmus JJ, Goodman PC, Patz EF. Management of malignant pleural effusions and pneumothorax. Radiol Clin North Am. 2000;38:375-83.
2. Yankelevitz DF, Vázquez M, Henschke CI. Special techniques in transthoracic needle biopsy of pulmonary nodules. Radiol Clin North Am. 2000;38:267-79.
3. De Gregorio MA, Ruiz C, Fernández JA, Pérez del Palomar L, Alfonso ER, Ariño I, et al. Utilización de catéteres de pequeño calibre conectados a una válvula de Heimlich como método de drenaje en los neumotórax iatrógenos tras biopsia torácica percutánea. Radiología. 1997;39:181-5.
4. Geraghty PR, Kee ST, McFarlane G, Razavi MK, Sze DY, Dake MD. CT guided transthoracic needle aspiration biopsy of pulmonary nodulaes: needle size and pneumothorax rate. Radiology. 2003;229:475-81.
5. Perlmutt LM, Braun SD, Newman GE, Oke EJ, Dunnick NR. Timing of chest film followup after transthoracic needle aspiration. AJR Am J Roentgenol. 1986;146:1049.
6. Brown KT, Brody LA, Getrajdman GI, Mapp TE. Outpatient treatment of iatrogenic pneumothorax after needle biopsy. Radiology. 1997;205:249-52.
7. Hiraki T, Tajiri N, Mimura H, Yasui K, Gobara H, Mukai T, et al. Pneumothorax, pleural effusion, and chest tube placement after radiofrequency ablation of lung tumors. Radiology. 2006;241:275-83.
8. Covey AM, Gandhi R, Brody LA, Getrajdman G, Thaler HT, Brown KT. Factors Associated with pneumotorax and pneumothorax requiring treatment after percutaneous lung biopsy in 443 consecutive patients. J Vasc Interv Radiol. 2004; 15:479-83.
9. Yamagami T, Nakamura T, Iida S, Kato T, Nishimura T. Management of pneumotorax after percutaneous CT-guided lung biopsy. Chest. 2002;121:1159-64.
10. Yeow KM, Tsay PK, Cheung YC, Lui KW, Pan KT, Chou ASB. Factors affecting diagnostic accuracy of CT guided coaxial cutting needle lung biopsy: retrospective analysis of 631 procedures. J Vasc Interv Radiol. 2003;14:581-8.
11. Cox JE, Chiles C, McManus CM, Aquino S, Choplin RH. Transthoracic needle aspiration biopsy: variables that affect risk of neumothorax. Radiology. 1999;212:165-8.
12. Shaham D. Semi-invasive and invasive procedures for the diagnosis and staging of lung cancer I. Percutaneous transthoracic needle biopsy. Radiol Clin North Am. 2000;38: 525-34.
13. Yamagami T, Kato T, Iida S, Hirota T, Yoshimatsu R, Nishimura T. Efficacy of manual aspiration immediately after complicated pneumothorax in CT-guided lung biopsy. J Vasc Interv Radiol. 2005;16:477-83.
14. Yeow KM, Su IH, Pan KT, Tsay PK, Lui KW, Cheung YC, et al. Risk factors of pneumotórax and bleeding: multivariate analysis of 660 CT-guided coaxial cutting needle lung biopsies. Chest. 2004;126:748-54.
15. Varela G, Arroyo A, Larry E, Díaz HellínV, Gámez P. Tratamiento del neumotórax con drenaje fino sin sello de agua. Arch Bronconeumol. 1994;30:185-7.