Hallazgos ultrasónicos durante el tratamiento percutáneo de lesiones coronarias en bifurcaciones

Javier Suárez de Lezo[a], Alfonso Medina[a], Pedro Martín[a], Celestina Amador[a], Antonio Delgado[a], José Suárez de Lezo[b], Manuel Pan[b], Enrique Hernández[a], Francisco Melián[a], Elena Arbelo[a] y Antonio García[a]

[a]Servicio de Cardiología. Hospital Doctor Negrín. Universidad de Las Palmas de Gran Canaria. Las Palmas. España.
[b]Servicio de Cardiología. Hospital Reina Sofía. Universidad de Córdoba. Córdoba. España.

Introducción y objetivos. La estrategia simple ha demostrado ser eficaz en el tratamiento de las bifurcaciones coronarias. El propósito de este estudio es evaluar los cambios producidos en la geometría del *stent* implantado en el vaso principal (VP) tras dilatar el ramo secundario (RS) y tras inflado simultáneo de dos balones (KB).

Métodos. Se estudió a 23 pacientes con una lesión en una bifurcación coronaria. Tras implantar un *stent* farmacoactivo en el VP, se realizó un primer estudio de ultrasonidos intracoronarios (IVUS). A continuación se efectuó una angioplastia del RS, seguido de un segundo IVUS para analizar su efecto. Por último se realizó KB seguido de un IVUS final sobre el VP. En las tres condiciones del estudio ultrasónico, se comparó el área del *stent* implantado a diferentes niveles.

Resultados. El área del *stent* recién implantado en su segmento proximal fue de 7,3 ± 1,9 mm^2, y tras el KB se incrementó hasta 9,6 ± 2,9 mm^2 ($p < 0,05$). Tras dilatar el RS se produjo una pérdida del área del *stent* a la salida del mismo con respecto al estado inicial (de 5,9 ± 1,2 a 5,2 ± 1,2 mm^2; $p < 0,05$). Tras el KB, dicha área sólo se incrementó parcialmente (5,6 ± 1,2 mm^2).

Conclusiones. Tras la angioplastia del RS, se observa una pérdida del área del *stent* a nivel del segmento inmediato a la salida del RS, y tras el KB no llega a recuperarse la superficie inicial. En el segmento proximal del *stent* se produce un incremento de su área y un cambio en la geometría del *stent.*

Palabras clave: *Stent. Bifurcación. Ultrasonidos intracoronarios.* Kissing.

VÉASE EDITORIAL EN PÁGS. 911-3

Ultrasound Findings During Percutaneous Treatment of Bifurcated Coronary Lesions

Introduction and objectives. Provisional stenting has been shown to be effective in the treatment of bifurcated coronary lesions. The aim of this study was to evaluate changes in the geometry of the main vessel stent following side branch (SB) dilatation and kissing balloon (KB) inflation.

Methods. The study involved 23 patients with a bifurcated coronary lesion. A first intravascular ultrasound (IVUS) study was performed after drug-eluting stent implantation in the main vessel. Subsequently, angioplasty of the SB was carried out, and a second IVUS was performed to evaluate its effect. Finally, KB inflation was carried out, followed by a third IVUS study of the main vessel. The cross-sectional area of the implanted stent at different points was compared in the three IVUS studies.

Results. The cross-sectional area of the proximal segment of the recently implanted stent was 7.3±1.9 mm^2 and increased to 9.6±2.9 mm^2 after KB inflation ($P<.05$). Dilatation of the SB resulted in a reduction in the cross-sectional area under the SB origin from 5.9±1.2 mm^2 initially to 5.2±1.2 mm^2 ($P<.05$). After KB inflation, the cross-sectional area partially recovered (to 5.6±1.2 mm^2).

Conclusions. After angioplasty of the SB, a reduction was observed in the cross-sectional area of the stent immediately distal to the SB origin. The area did not return to its initial value after KB inflation. However, KB inflation increased the cross-sectional area of the proximal segment of the stent and changed stent geometry.

Key words: *Stent. Bifurcation. Intravascular ultrasound. Kissing balloon.*

Full English text available from: www.revespcardiol.org

INTRODUCCIÓN

Las lesiones coronarias que involucran a una bifurcación son frecuentes, y representan aproximadamente un 10-12% de todos los intervencionismos coronarios[1]. En su tratamiento percutáneo, el éxito inicial del

Correspondencia: Dr. J. Suárez de Lezo.
Servicio de Cardiología. Hospital Universitario de Gran Canaria Dr. Negrín.
Barranco de la Ballena, s/n. 35010 Las Palmas de Gran Canaria. Las Palmas. España.
Correo electrónico: jslht@yahoo.es

Recibido el 5 de enero de 2008.
Aceptado para su publicación el 6 de mayo de 2008.

ABREVIATURAS

IVUS: eco intracoronario.
KB: inflado simultáneo con dos balones.
RS: ramo secundario.
VP: vaso principal.

procedimiento es más bajo y la tasa de reestenosis, mayor que en las lesiones no bifurcadas[2]. Para su abordaje se han descrito múltiples técnicas[3,4], sin que ninguna de ellas se haya impuesto sobre las demás como definitiva. Las podemos dividir en dos grandes bloques: técnicas simples, un solo *stent* en el vaso principal (VP), frente a técnicas complejas, en las que además se implanta un *stent* en el ramo secundario (RS). Los estudios publicados apuntan a una superioridad de las técnicas simples[5-7], por lo que una filosofía basada en implantar un solo *stent* siempre que sea posible parece adecuada. En nuestro grupo seguimos una estrategia escalonada[8], en la que hay que dilatar el RS cuando éste esté afectado o cuando se produzca un desplazamiento de la placa al implantar el *stent* en el vaso principal, y sólo colocamos un segundo *stent* en el RS cuando el resultado es subóptimo, lo que en nuestras series previas ocurre en menos del 10% de las bifurcaciones tratadas. Determinados estudios in vitro[9] muestran que, cuando se dilata el RS, se produce una deformación del *stent* en el segmento inmediato a su salida, que denominaremos bajo rombo, y que esta deformación puede ser corregida con el inflado simultáneo de dos balones superpuestos (KB). Basándose en estos estudios, hay grupos que proponen finalizar el procedimiento sistemáticamente con una dilatación en KB[10,11]. Sin embargo, el comportamiento de un *stent* implantado en la pared de un vaso con una placa de ateroma puede diferir del que tiene in vitro, y no disponemos de información clínica al respecto en pacientes con abordaje simple (un solo *stent*). El objetivo de este estudio es evaluar in vivo los cambios producidos en la geometría del *stent* implantado en el VP tras dilatar con un balón, a través de las celdillas del *stent,* el RS, y tras la realización final de KB.

MÉTODOS

Se realizó un estudio prospectivo observacional en 23 pacientes consecutivos con lesiones coronarias que afectaban a una bifurcación, excluidos los casos en que el vaso secundario tuviera un diámetro < 2,5 mm. Los datos clínicos basales se resumen en la tabla 1. En su mayoría eran varones hipertensos y fumadores, y más de la mitad de los pacientes se presentaron en situación inestable. En cuanto a las características angiográficas basales (tabla 2), cabe destacar que el 35% de las lesiones eran calcificadas, y la localización más frecuente fue a nivel de la descendente anterior con la diagonal. Se utilizó la clasificación de Medina[12] para definir el compromiso de los distintos segmentos de la bifurcación. En 14 (60%) pacientes estaban afectados los tres segmentos de la bifurcación y en 5 (24%) el RS quedó afectado tras implantar el *stent* en el VP. Todos los *stents* fueron liberadores de fármacos. La ecografía intracoronaria (IVUS) (Atlantis SR, Boston Scientific 2.5 F, 40 MHz) se realizó tras la administración de un bolo de 200 µg de nitroglicerina, con una retirada motorizada a 0,5 mm/s. En 12 (52%) pacientes se realizó un IVUS basal. En todos los casos se hizo estudio ultrasónico tras implantar el *stent* en el VP, tras dilatar con balón el RS y tras el inflado simultáneo con dos balones superpuestos en KB. El balón que se utilizó para dilatar el RS se escogió en función del diámetro del vaso, y se infló a 6-8 AT, sin observar en ningún caso muesca residual. Para la dilatación en *kissing,* se utilizó en el VP el balón del *stent* u otro de

TABLA 1. **Datos clínicos**

Edad (años)	58 ± 10
Varones	18 (78)
Hipertensión	14 (70)
Diabetes	11 (48)
Dislipemia	18 (78)
Fumadores	13 (56)
Situación clínica	
Infarto	9 (39)
Angina inestable	6 (26)
Angina estable	8 (35)

Los datos expresan n (%) o media ± desviación estándar.

TABLA 2. **Datos angiográficos**

Localización de la bifurcación	
TCI-DA-Cx	5 (22)
DA-Dg	13 (56,5)
Cx-OM	3 (13)
CD-DP-RPL	2 (9)
Tipo de bifurcación (según Medina)	
1,1,1	14 (60)
0,1,1	3 (13)
1,1,0	3 (13)
1,0,1	1 (4)
1,0,0	2 (9)
Calcio	8 (35)
Diámetro y longitud del *stent* (mm)	3 ± 0,5 × 20 ± 4
Presiones del implante del *stent* en VP (AT)	15 ± 2
Diámetro del balón del VP en el *kissing* (mm)	2,8 ± 0,3
Diámetro del balón RS (mm)	2,5 ± 0,2
Ángulo de la bifurcación (grados)	62,6 ± 22
Ángulo ≤ 60°	12 (52)
Ángulo > 60°	11 (48)

CD: coronaria derecha; Cx: circunfleja; DA: descendente anterior; DP: descendente posterior; OM: obtusa marginal; RPL: ramo posterolateral; RS: ramo secundario; TCI: tronco coronario izquierdo; VP: vaso principal.
Los datos expresan n (%) o media ± desviación estándar.

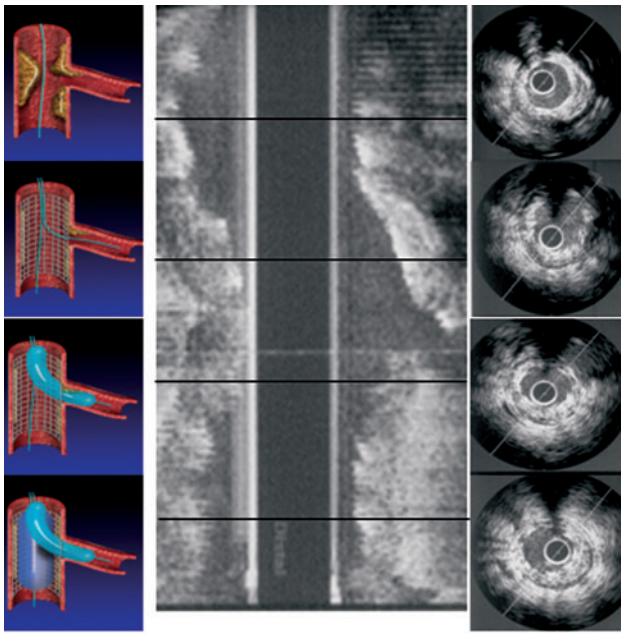

Fig. 1. Protocolo del estudio ultrasónico. A la izquierda se muestra cada una de las condiciones en las que se realiza el IVUS, y a la derecha los segmentos del *stent* estudiado en cada condición.

diámetro similar, alcanzándose presiones de inflado de 12-14 AT, y para el RS, se utilizó el balón usado previamente para la dilatación aislada del mismo, con presiones de inflado entre 6 y 8 AT. En cada una de las condiciones se realizaron medidas del área del *stent* y del índice de simetría (diámetro menor del *stent* / diámetro mayor del *stent*) en el segmento proximal del *stent,* a nivel de la salida del RS, en el segmento inmediato a la salida del RS y en el segmento distal del *stent,* pudiendo evaluar tanto la ganancia o la pérdida del área como los cambios producidos en la geometría del *stent* tras cada maniobra realizada (fig. 1). También se midió el ángulo entre el RS y el VP, y se correlacionó con el grado de deformidad producido en el bajo rombo tras dilatar aisladamente el RS. Las mediciones fueron realizadas *off-line* por dos cardiólogos intervencionistas expertos.

Se utilizó la prueba de Kolmogorov-Smirnov para demostrar que la muestra seguía una distribución normal. Las variables cuantitativas se expresan como media ± desviación típica. Se utilizó el análisis de la varianza y el test de Bonferroni para comparación de medias múltiples. Para el cálculo de asociaciones lineales, se utilizó la correlación de Pearson. Se aceptó como estadísticamente significativa una $p < 0,05$. El programa estadístico utilizado para los cálculos ha sido la versión 12.0 del programa SPSS.

TABLA 3. **Resultados**

	Stent en VP	Dilatación del RS	KB final
AS proximal (mm^2)	7,3 ± 1,9	7,2 ± 1,9	9,3 ± 2,9
AS salida RS (mm^2)	6,2 ± 1,2	6,1 ± 1,6	6,8 ± 1,9
AS tras salida RS (mm^2)	5,9 ± 1,2	5,2 ± 1,1	5,6 ± 1,3
AS distal (mm^2)	6,3 ± 1,3	6,3 ± 1,2	6,3 ± 1,2

AS: área del *stent;* KB: *kissing baloon;* RS: ramo secundario; VP: vaso principal.

RESULTADOS

En todos los pacientes se consiguió el éxito inicial del procedimiento. En 1 (4%) caso hubo que implantar un segundo *stent* en el RS por obtener un resultado subóptimo tras la dilatación. En las tablas 3 y 4 se resumen los hallazgos ultrasónicos en cada estado de los distintos segmentos analizados. En el segmento proximal del *stent* y a nivel de la salida del RS se produce un incremento significativo del área y una pérdida de la geometría del *stent* tras el KB (figs. 2 y 3). En el segmento inmediato a la salida del RS se produce cierto grado de deformidad y pérdida de área tras dilatar el RS. Tras el KB se produce un leve incremento del área, aunque no llegaba a recuperarse hasta los valores basales a pesar de que el balón del *stent* era de mayor diámetro que el del RS y que el inflado se hacía a más atmósferas (12-14 AT en el VP, 6-8 AT en el RS). La figura 4 ilustra los cambios individuales en el área del *stent* tras cada estado en este segmento. En nuestro estudio no se encontró correlación alguna entre la angulación del RS y el grado de deformidad producido en el bajo rombo tras dilatar aisladamente el RS. En el *stent* distal, no se objetivaron diferencias significativas en ninguno de los estados.

DISCUSIÓN

Las lesiones coronarias que involucran una bifurcación siguen suponiendo un reto para el cardiólogo intervencionista. En los últimos años, el abordaje del RS tras implantar un *stent* en el VP ha generado controversia entre los distintos grupos, aunque parece que

TABLA 4. **Resultados**

	Stent en VP	p	Dilatación del RS	p	KB final
IS proximal	0,88 ± 0,003	NS	0,87 ± 0,03	< 0,01	0,78 ± 0,007
IS tras salida RS	0,82 ± 0,007	< 0,01	0,74 ± 0,07	NS	0,77 ± 0,008

IS: índice de simetría; KB: *kissing baloon;* NS: no significativo; VP: vaso principal.

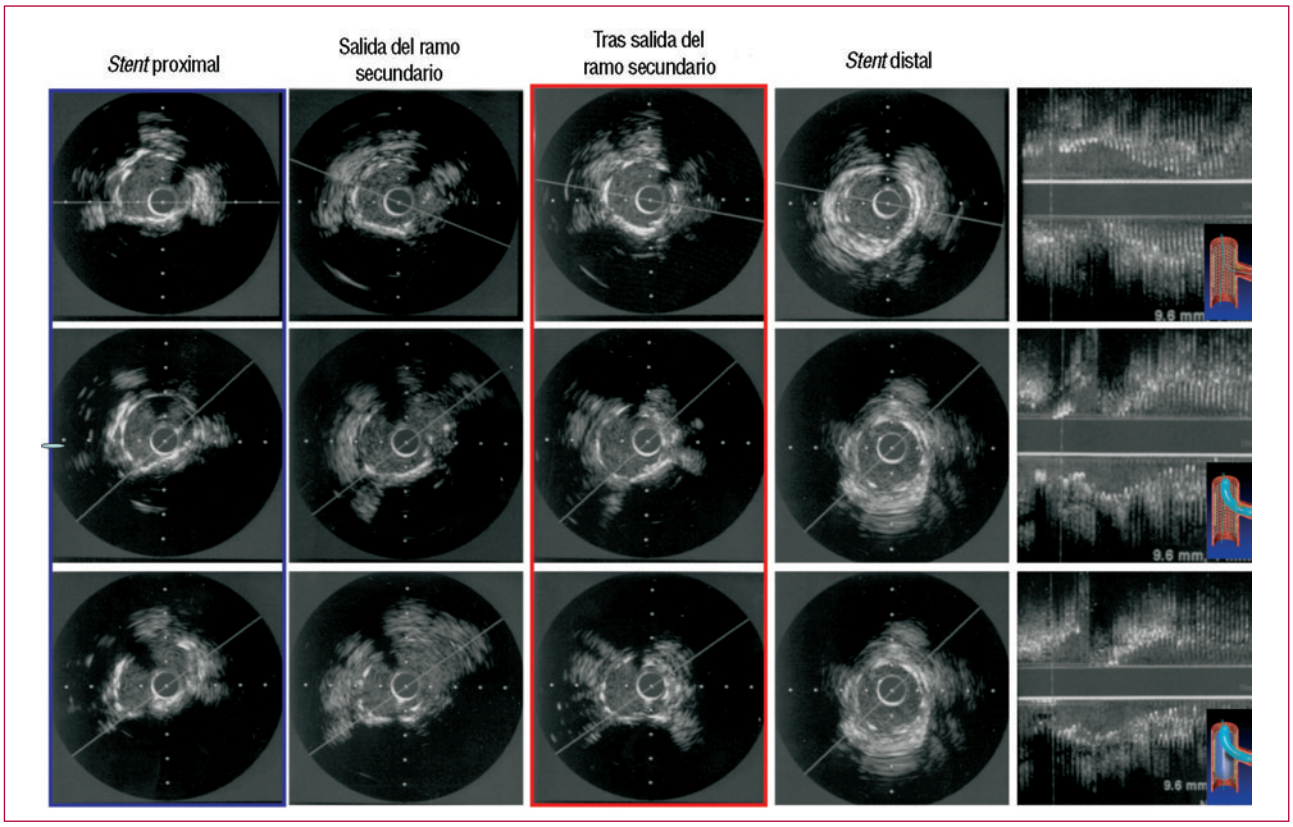

Fig. 2. Estudio ultrasónico sobre el vaso principal tras implantar el *stent,* tras dilatar el ramo secundario y tras el *kissing.* En azul queda encuadrado el segmento proximal del *stent,* en el que se observa el incremento del área y la deformación producida tras el *kissing* en la geometría del *stent.* En rojo queda encuadrado el segmento distal a la salida del ramo secundario, que no varía en los distintos estados.

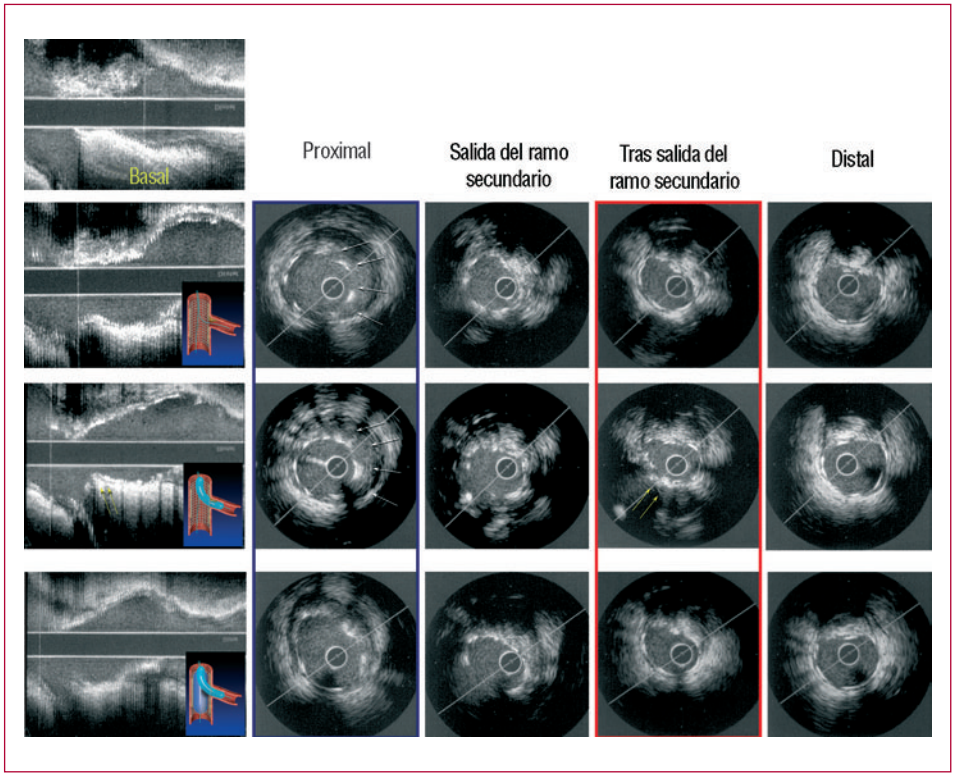

Fig. 3. Estudio ultrasónico del vaso principal tras implantar el *stent,* tras dilatar el ramo secundario y tras el *kissing.* En azul queda encuadrado el segmento proximal del *stent,* que muestra su falta de aposición (flechas blancas), que queda corregida tras el *kissing.* En rojo queda encuadrado el segmento distal a la salida del ramo secundario, que se deforma tras dilatar el ramo secundario (nótese en el eje largo la deformación señalada con flechas amarillas), y tras el *kissing* mejora, aunque no consigue llegar al estado basal.

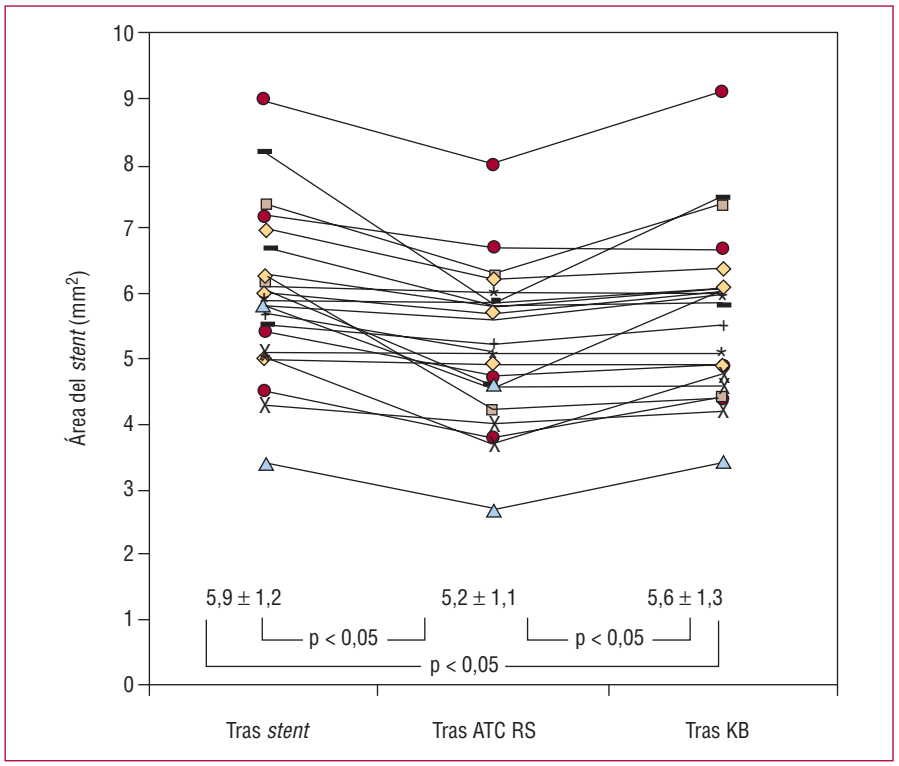

Fig. 4. La gráfica muestra los cambios individuales producidos en el área del *stent* a nivel del bajo rombo tras cada intervención. En la parte inferior de la gráfica se reflejan la media ± desviación estándar y la significación de las diferencias entre las medias. KB: *kissing balloon;* RS: rama secundaria.

una actitud conservadora (no dilatar si el resultado es óptimo o dilatar con balón el RS en vez de colocar un segundo *stent*) ofrece mejores resultados.

En este sentido, los resultados in vitro obtenidos en el banco de pruebas[9] muestran que tras dilatar el RS se produce una deformación de la geometría del *stent* en el bajo rombo, inmediatamente a la salida del RS, y que esta deformidad queda corregida con la dilatación simultánea con dos balones. Sin embargo, en un estudio observacional previo[13] señalamos que la deformidad producida en el bajo rombo en los *stents* liberadores de sirolimus no influía significativamente en la tasa de reestenosis en el seguimiento.

En el presente estudio evaluamos con ultrasonidos el comportamiento de los distintos segmentos del *stent* tras dilatar el RS con un balón y posteriormente inflar simultáneamente dos balones en KB.

Si analizamos el segmento proximal del *stent,* observamos que no se produce modificación alguna tras dilatar el RS (7,3 ± 1,9 mm^2 basal y 7,2 ± 1,9 mm^2 tras dilatar el RS; diferencia no significativa). Tras el KB, se produce un incremento significativo del área del *stent* (de 7,3 ± 1,9 mm^2 a 9,3 ± 2,9 mm^2; $p < 0,01$) y una pérdida del índice de simetría (IS) significativa con respecto al estado basal y tras la dilatación aislada del RS, pasando de una geometría circular a una oralada (IS basal, 0,88; IS tras KB, 0,78; $p < 0,001$). Inflar dos balones superpuestos en el segmento proximal del *stent* determinó que se produjera el cambio mencionado en los 23 pacientes.

En 1 (4%) se objetivó falta de aposición del *stent* en el segmento proximal tras implantar el *stent* y tras dilatar el ramo secundario, pero se consiguió una correcta aposición tras el KB (fig. 3). Por lo tanto, el KB disminuye las posibilidades de mala aposición proximal del *stent,* aunque este defecto fue infrecuente en nuestra serie. Por otro lado, se debería tener en cuenta el incremento de área y la deformación producida por el KB en la era de los *stents* farmacoactivos, ya que podrían afectar a la estructura del polímero, con la consecuente pérdida de beneficios de este tipo de *stent.*

Si analizamos el segmento inmediato a la salida del RS, observamos que se produce una deformación en la geometría del *stent* (el IS pasa de 0,82 a 0,74; $p < 0,01$) y una discreta pérdida del área a dicho nivel, pasando de 5,9 ± 1,2 a 5,23 ± 1,1 mm^2 ($p < 0,05$), lo que supone una pérdida del 12% del área del *stent.* Sin embargo, el espectro de deformación del *stent* en el bajo rombo es amplio, y varía desde casos en los que no se produce modificación alguna (fig. 2) a otros en que la deformación es más marcada (fig. 3). Quizá el diámetro del balón utilizado para dilatar el RS, el grado de angulación o la pata metálica por la que pasan la guía y el balón podrían modificar el grado de deformación del bajo rombo, y sería interesante determinar los posibles factores que influyen en dicha deformación en estudios ulteriores. En nuestro estudio no se encontró correlación alguna entre la angulación del RS y el grado de deformación en el bajo rombo ($r = 0,32$; $p = 0,1$). Además se dividieron los casos en ángulos > 60°

y < 60°, y analizamos la pérdida de área del *stent* tras dilatar el RS y el grado de recuperación tras el KB; no se encontraron diferencias entre los dos grupos. En 6 (26%) casos, el área del *stent* osciló entre 4 y 5 mm^2 y sólo 3 (14%) quedaron con un área luminal < 4 mm^2, cifra por encima de la cual se considera poco probable que se produzcan defectos de perfusión[14-18].

Tras el KB, la geometría del *stent* no queda restaurada (IS tras dilatar RS, 0,74; IS tras KB, 0,77; p = 0,168) y no se produce una recuperación completa del área del *stent* (área basal del bajo rombo, 5,9 mm^2; área del bajo rombo tras el KB, 5,6 mm^2; p < 0,05), ganando un 7% del área perdida tras dilatar el RS. Por lo tanto, a pesar de que el balón del VP era de mayor diámetro que el usado en el RS y que la presión aplicada durante el KB fue mayor en el balón del *stent,* no se consigue restaurar en su totalidad la deformación producida en el bajo rombo. En nuestro estudio, donde menos expansión se consiguió en relación con los otros segmentos estudiados es tras la salida del RS. Si analizamos las lesiones angiográficamente antes del tratamiento, vemos que 20 (87%) pacientes tenían enfermedad distal a la bifurcación, lo que puede explicar este fenómeno. En cuanto al *stent* distal, como era de esperar, no se produjo ninguna modificación con respecto a su situación basal, ya que a ese nivel no hubo ninguna manipulación adicional durante las distintas fases del proceso.

Actualmente, no sabemos si estas diferentes estrategias que determinan cambios en la geometría del *stent* pueden tener influencia en el resultado a largo plazo. Este estudio sólo analiza la influencia aguda en la geometría y las mediciones ultrasónicas del *stent* en el vaso principal. No se efectuaron estudios volumétricos de la placa ni se analizó con IVUS el RS, lo que puede suponer limitaciones del estudio. En cualquier caso, son precisos estudios aleatorizados para conocer la influencia clínica a largo plazo de estos cambios en la geometría del *stent.*

CONCLUSIONES

Se produce una pequeña deformación en el bajo rombo tras dilatar el RS, y ésta no se restaura en su totalidad con el inflado simultáneo de dos balones. El KB disminuye la posibilidad de mala aposición del *stent,* aunque produce un incremento de su área en el segmento proximal y una pérdida significativa del IS. Los ultrasonidos son una excelente herramienta para monitorizar el tratamiento de las bifurcaciones.

BIBLIOGRAFÍA

1. Lefevre T, Louvard Y, Morice MC, Dumas P, Loubeyre C, Benslimane A, et al. Stenting of bifurcation lesions: clasification, treatment and results. Catheter Cardiovasc Interv. 2000;49:274-83.
2. Al Suwaidi J, Berger PB, Rihal CS, Garratt KN, Bell MR, Ting HH, et al. Immediate and long term outcome of intracoronary stent implantation for true bifurcations. J Am Coll Cardiol. 2000;35:929-36.
3. Louvard Y, Lefevre T, Morice MC. Percutaneus coronary intervention for bifurcation coronary disease. Heart. 2004;90:713-22.
4. Iakovou I, Ge L, Colombo A. Contemporary stent treatment of coronary bifurcations. J Am Coll Cardiol. 2005;46:1446-55.
5. Pan M, Suárez de Lezo J, Medina A, Romero M, Segura J, Pavlovic DJ, et al. Rapamycin-eluting stents for the treatment of bifurcated coronary lesions: A randomized comparison of a simple versus complex strategy. Am Heart J. 2004;148:857-64.
6. Colombo A, Moses JW, Morice MC, Holmes LJ, Spanos V, Louvard Y, et al. Randomized study to evaluate sirulimus eluting-stents implanted at coronary bifurcation lesions. Circulation. 2004;109:1244-9.
7. Steigen TK, Maeng M, Wiseth R, Erglis A, Kumsars I, Narbute I, et al. Randomized study on simple versus complex stenting of coronary artery bifurcation lesions. Circulation. 2006;114:1955-61.
8. Pan M, Suárez de Lezo J, Medina A, Romero M, Segura J, Ramírez A, et al. A stepwise strategy for the stent treatment of bifurcated coronary lesions. Catheter Cardiovasc Interv. 2002;55:50-7.
9. Ormiston JA, Webster MW, Ruygrok PN, Stewart JT, White HD, Scott DS. Stent deformation following simulated side-branch dilatation comparison of five stents designs. Catheter Cardiovasc Interv. 1999;47:258-64.
10. Lefevre T, Louvard Y, Morice MC, Loubeyre C, Piéchand JF, Dumas P. Stenting of bifurcation lesions. A rational approach. J Interv Cardiol. 2001;14:573-85.
11. Brunel P, Lefevre T, Darremont O, Louvard Y. Provisional T-stenting and kissing balloon in the treatment of coronary bifurcation lesions: results of the French multicenter "TULIPE" study. Catheter Cardiovasc Interv. 2006;68:67-73.
12. Medina A, Suárez de Lezo J, Pan M. Una clasificación simple de las lesiones coronarias en bifurcación. Rev Esp Cardiol. 2006;59:183.
13. Pan M, Suárez de Lezo J, Medina A, Romero M, Delgado A, Segura J, et al. Ecografía intracoronaria durante el seguimiento en la valoración de *stents* liberadores de rapamicina para el tratamiento de las lesiones en bifurcación: implicaciones técnicas. Rev Esp Cardiol. 2005;58:1278-86.
14. Abizaid A, Mintz GS, Pichard AD, Kent KM, Satler LF, Walsh CL, et al. Clinical, intravascular ultrasound, and quantitative angiographic determinants of the coronary flow reserve before and after percutaneous transluminal coronary angioplasty. Am J Cardiol. 1998;82:423-8.
15. Nishioka T, Amanullah AM, Luo H, Berglund H, Kim CJ, Nagai T, et al. Clinical validation of intravascular ultrasound imaging for assessment of coronary stenosis severity: comparison with stress myocardial perfusion imaging. J Am Coll Cardiol. 1999;33:1870-8.
16. Takagi A, Tsurumi Y, Ishii Y, Suzuki K, Kawana M, Kasanuki H. Clinical potential of intravascular ultrasound for physiological assessment of coronary stenosis: relationship between quantitative ultrasound tomography and pressure-derived fractional flow reserve. Circulation. 1999;100:250-5.
17. Briguori C, Anzuini A, Airoldi F, Gimelli G, Nishida T, Adamian M, et al. Intravascular ultrasound criteria for the assessment of the functional significance of intermediate coronary artery stenoses and comparison with fractional flow reserve. Am J Cardiol. 2001;87:136-41.
18. Abizaid AS, Mintz GS, Mehran R, Abizaid A, Lansky AJ, Pichard AD, et al. Long-term follow-up after percutaneous transluminal coronary angioplasty was not performed based on intravascular ultrasound findings: importance of lumen dimensions. Circulation. 1999;100:256-61.