Cuerpo extraño esofágico

Fernando Mera Menéndez, Solssireé Álvarez Carrillo y Eduardo Raboso García-Baquero
Servicio de Otorrinoralingología. Hospital Universitario de La Princesa. Madrid. España.

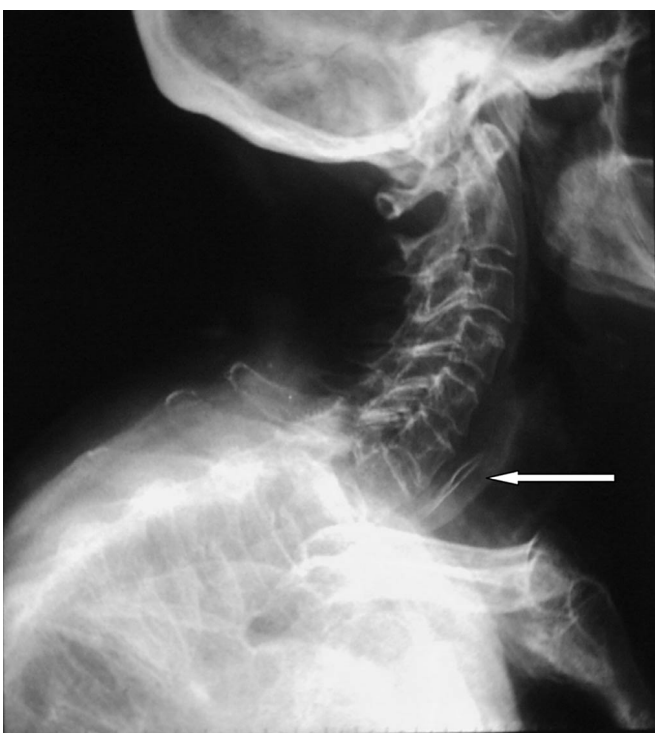

Figura 1. Cuerpo extraño en el tercio superior esofágico.

Se presenta el caso de un paciente de 65 años de edad, que tras la ingesta de alimentos acude a nuestra consulta por presentar disfagia a sólidos y a líquidos, sialorrea, sensación de cuerpo extraño y disnea leve sin estridor. Se le realizó una radiografía simple torácica y cervical, que puso de manifiesto un cuerpo extraño óseo en el tercio proximal esofágico (fig. 1).

Evaluando el caso, se realizó una esofagoscopia rígida, en la que se extrajo un cuerpo extraño orgánico (hueso de pollo) sin complicaciones posteriores.

Los cuerpos extraños en el esófago pueden ser muy variados. Se pueden observar en edades extremas de la vida (antes de los 5 y después de los 70 años), en personas ancianas desdentadas, en pacientes psiquiátricos y en cualquier enfermedad esofágica preexistente. Es una afección de importancia por sus manifestaciones clínicas, sobre todo las que afectan a la vía aérea superior, así como por las complicaciones de la extracción del propio cuerpo extraño. En el manejo de esta afección es importante realizar una buena historia clínica y un examen físico meticuloso, donde el síntoma principal referido por los pacientes es la disfagia-odinofagia. La sialorrea ocupa el segundo lugar, y otros síntomas, como la tos, el síndrome febril y la disnea, se presentan con menor frecuencia. Los cuerpos extraños en el esófago constituyen una amenaza para la vida del paciente que demanda un manejo inmediato y apropiado.

Se deben solicitar pruebas diagnósticas complementarias, como la radiografía simple torácica y cervical. Ante la duda diagnóstica, está indicada la realización de una endoscopia flexible y, si ello no es posible, se debe realizar una esofa-

goscopia rígida. La mayoría de los cuerpos extraños encontrados son los huesos de diferentes animales (los de ave son los más frecuentes) y la impactación de carne sin hueso, seguidos de las espinas de pescado y los objetos metálicos. Los cuerpos extraños esofágicos en los niños y los adultos se localizan con mayor frecuencia en el tercio superior del esófago. Esta situación está relacionada por la potencia de los músculos constrictores faríngeos, la debilidad de la musculatura peristáltica y la presencia del esfínter esofágico superior. Como factores predisponentes, podemos mencionar el uso de prótesis dentales, que dificultan la detección del cuerpo extraño durante la ingesta, y la masticación insuficiente del bolo alimenticio.

La mayoría de los casos tratados inicialmente por el servicio de endoscopia digestiva se resuelven sin complicaciones. Dentro del fracaso de la endoscopia digestiva está el cuerpo extraño lesivo, como los huesos animales, las espinas de pescado y los cuerpos extraños sólidos con aristas, que deben extraerse con esofagoscopia rígida en el servicio de otorrinolaringología.

A partir de la introducción de instrumentos de endoscopia la incidencia de extracción incompleta de cuerpos extraños y las complicaciones se han reducido considerablemente.

Las complicaciones dependen fundamentalmente del tiempo entre el diagnóstico y el tratamiento. Las principales son la broncoaspiración, la hemorragia y la perforación; esta última es poco frecuente, pero puede ser fatal si produce una fístula aortoesofágica, o si provoca una fístula esofágica con mediastinitis, absceso periesofágico y sepsis de elevada mortalidad. Después de la cirugía, se debe administrar al paciente una pauta antibiótica y establecer una dieta absoluta no menos de 24 h.

Bibliografía general

Benito Navarro JR, Del Cuvillo Bernal A, Porras Alonso E. Cuerpos extraños esofágicos: nuestra experiencia en diez años. Acta Otorrinolaringol Esp. 2003;54:281-5.

Cummings C, John M, Lee A, Charles J. Otolaryngology head and neck surgery. 3rd ed. Baltimore: Mosby; 1998. p. 4344-53.

Pino V, Marcos M, Trinidad G, Guillerma P, Marta A, Antonio B. Cuerpos extraños esofágicos en adultos. Análisis de 308 pacientes. ORL-DIPS. 2004;31:6-9.