La imagen del mes

Localizador web
Artículo 249.118

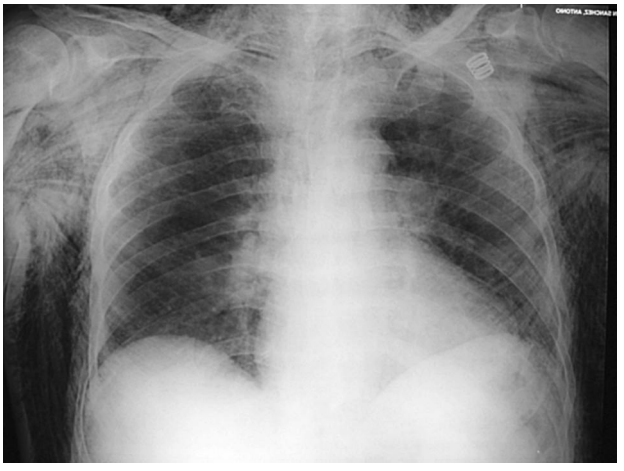

Fig. 1.

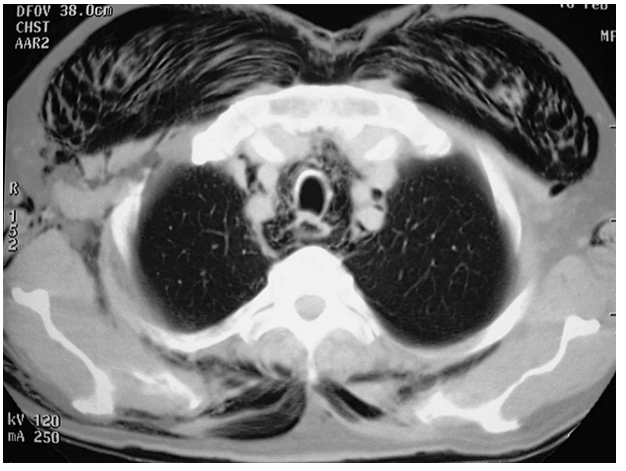

Fig. 2.

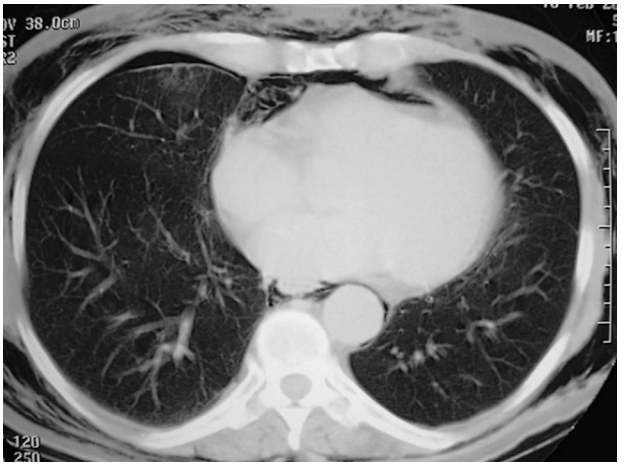

Fig. 3.

Varón de 79 años de edad que acude a urgencias por traumatismo craneal, facial y torácico en las 48 h de evolución. Como antecedentes personales destacan hipertensión arterial bien controlada, enfermedad pulmonar obstructiva crónica, cardiopatía isquémica de tipo angina y bradicardia sinusal en el año 2006. El día previo al ingreso sufre caída accidental mientras caminaba, con pérdida de conocimiento, traumatismo facial y torácico. A la mañana siguiente el paciente comienza con disfagia y edema progresivo de cara y cuello. A su llegada a urgencias el paciente está consciente y orientado, estable hemodinamicamente y saturación de oxígeno del 96%. En la exploración presenta equimosis periorbitaria derecha y enfisema subcutáneo facial, cervical, torácico y de ambos miembros superiores (fig. 1). Se realiza tomografía computarizada craneal y torácica (figs. 2 y 3) con los siguientes hallazgos: enfisema mediastínico y de partes blandas en la pared torácica, el cuello y la cara. Mínimo neumotórax derecho, imagen de morfología en anillo en el lóbulo superior derecho. En las primeras 24 h se realiza broncoscopia que descarta lesión de vía aérea principal y se procede a la colocación de *abocath* para tratamiento del enfisema subcutáneo. La evolución es favorable y finalmente es trasladado al servicio de neumología para estudio y seguimiento de su enfermedad pulmonar obstructiva de base.

Diagnóstico: Neumomediastino y enfisema subcutáneo.

M. José Cases Baldó, Mónica Mengual Ballester, Antonio Coll Salinas y José Luis Aguayo Albasini
[a]Servicio de Cirugía General y Aparato Digestivo. Hospital Morales Meseguer. Murcia. España.