La imagen del mes

Localizador web
Artículo 231.250

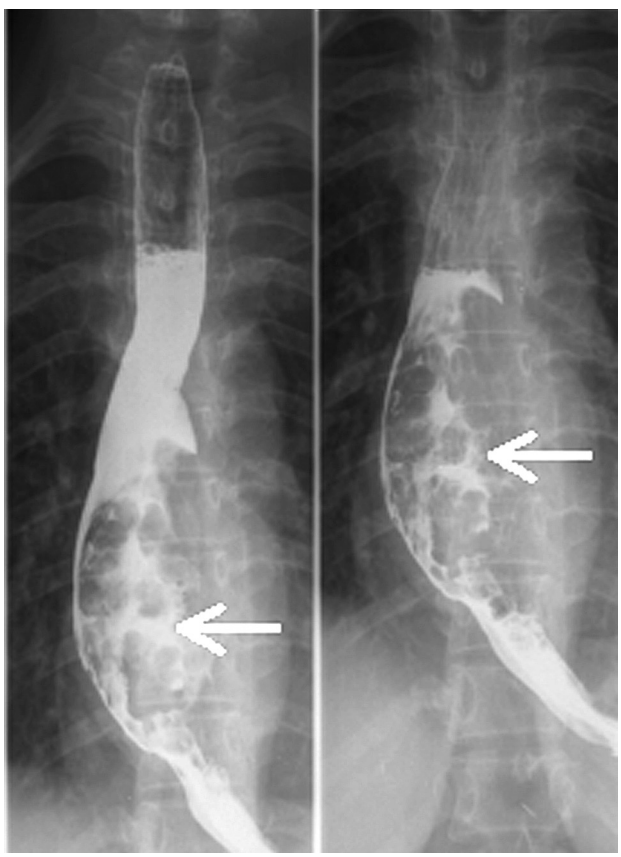

Fig. 1. Esofagograma.

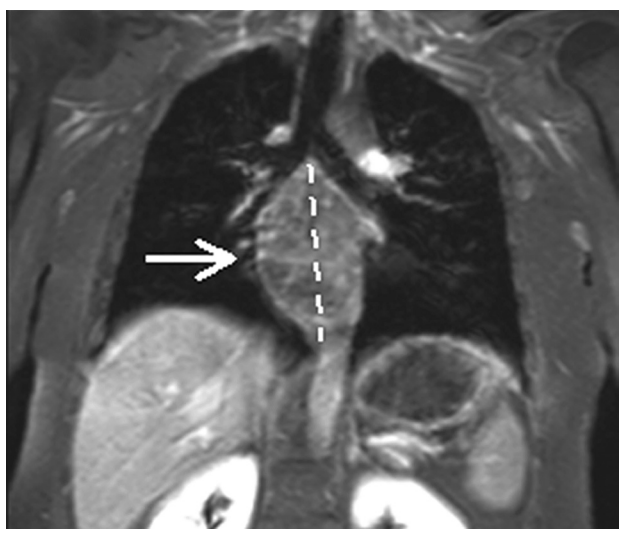

Fig. 2. Resonancia magnética coronal en T1.

Mujer de 46 años de edad, con disfagia progresiva a sólidos de 1 año de evolución. Esofagograma (fig. 1): masa polipoidea en el tercio medio esofágico. Gastroscopia: desde 8 cm del esfinter essofágico superior hasta 2 cm supracardiales, gran tumoración excrecente, no estenosante, con zonas de aspecto vascular y áreas ulceradas. Biopsia: melanoma maligno. Estudio de extensión (tomografía computarizada toracoabdominal, resonancia magnética torácica, gammagrafía ósea, broncoscopia y estudio de fondo de ojos): tumoración de 9 $\times$ 6,5 $\times$ 4 cm en el mediastino medio, dependiente del tercio medio esofágico, contornos bien definidos con adenopatía de 25 mm entre esófago y aorta descendente. No se identificaron otras adenopatías en mediastino ni hallazgos que indicaran metástasis ni otros focos tumorales primarios. Esofagectomía: técnica de Ivor-Lewis ($pT_3N_1M_0$). Anatomía patológica: melanoma primario esofágico que infiltra todo el espesor parietal hasta la adventicia, sin sobrepasarla. Metástasis en adenopatía periesofágica de 2,5 cm. Demás adenopatías, libres de infiltración tumoral (pT_3N_1). Buena evolución posquirúrgica. Tratamiento adyuvante: radioterapia local + interferón (10.000 U lunes, miércoles y viernes) + dacarbazina 875 mg + carboplatino 535 mg (cada 21 días, cursando el cuarto ciclo).

Diagnóstico: melanoma primario de esófago.

Andrés Frangi Caregnato, David Álvarez Martínez, Eva Montalva Orón y Manuel de Juan Burgeño

Unidad Esofagogástrica. Hospital Universitario La Fe. Valencia. España.