

Pólipo coanal unilateral benigno: revisión de 51 pacientes

David Virós Porcuna, Joan R. Montserrat Gili, Juan R. Gras Cabrerizo, Montse López Vilas y Albert Pujol Olmo
 Servicio de Otorrinolaringología. Hospital de la Santa Creu i Sant Pau. Barcelona. España.

Introducción: El pólipo coanal es una lesión benigna que nace en la mucosa sinusal y se desplaza hacia la fosa nasal en dirección a la coana. Es una enfermedad unilateral que afecta principalmente a pacientes jóvenes. Su tratamiento es quirúrgico, y se debe extirpar tanto la lesión endonasal como la endosinusal.

Material y método: Se realizó una revisión de 51 pacientes afectados de pólipo coanal tratados en nuestro centro. Su diagnóstico se llevó a cabo mediante exploración clínica, endoscopia nasal, tomografía computarizada nasosinusal y, eventualmente, un estudio histológico de la masa polipoide.

Resultados: La localización lesional endosinusal fue en 46 casos maxilar; en 5 casos, etmoidal, y un caso, esfenoidal. Un paciente presentó 2 pólipos coanales de forma simultánea, uno de tipo antrocoanal y otro etmoidocoanal. En la serie el síntoma principal de consulta fue la obstrucción nasal unilateral. Otros síntomas de presentación fueron rinoresaca, epistaxis y roncopatía. El 85% (39/46) de los pólipos antrocoanales emergían a la fosa nasal por un orificio accesorio de Giraldeés, mientras que el 15% (7/46), por el ostium natural del seno. La zona de implantación en el seno maxilar se documentó adecuadamente en 18 pacientes. El tratamiento quirúrgico utilizado fue la cirugía endoscópica nasosinusal en 46 casos. Otras opciones empleadas fueron el abordaje tipo Caldwell-Luc y la vía combinada antral y endonasal bajo control endoscópico, que se corresponden a los primeros casos tratados y, por tanto, a los más antiguos. Se apreciaron dos recidivas que fueron tratadas con éxito con cirugía endoscópica nasosinusal.

Conclusiones: El abordaje por cirugía endoscópica nasosinusal es una opción segura y eficaz; constituye la maniobra de elección en su tratamiento.

Palabras clave: Pólipo nasal. Coanal. Maxilar. Etmoides. Esfenoides. TC. Cirugía endoscópica. Senos paranasales.

Unilateral Benign Choanal Polyp: Review of 51 Patients

Introduction: Choanal polyps are a benign pathology arising in the sinusal mucosa and entering the nasal fossa heading for the choana. It is a unilateral condition mainly affecting young people. It must be surgically removed, with exeresis of both the nasal and the sinusal lesions.

Material and method: A retrospective review has been made of 51 patients treated for choanal polyp at our centre. They were diagnosed through physical examination, nasal endoscopy, nasosinusal CT, and histological examination of biopsy from the mass in selected cases.

Results: The choanal polyps originated in the maxillary sinus in 46 cases, in the ethmoidal sinus of 5 patients, and only 1 in the sphenoid sinus. Antrochoanal and ethmoidochoanal polyps were simultaneously found in 1 patient. Unilateral nasal obstruction was the main clinical presentation in our series. Nasal discharge, epistaxis, and snoring were other initial clinical findings. Eighty-five per cent (39/46) of antrochoanal polyps (ACP) emerged into the nasal fossa through Giraldeés's accessory orifice, and 15% (7/46) through the natural ostium of the sinus. The origin in the maxillary sinus was adequately documented in 18 cases. The endoscopic approach was used in 46 patients. Other options employed were the Caldwell-Luc approach and a combination of limited antrostomy and endoscopic nasal surgery; these were among the first cases seen and therefore the oldest. Two of them relapsed and were treated again with an endoscopic nasosinusal approach.

Conclusions: Endoscopic nasosinusal surgery is a safe and effective option and represents the approach of choice for the treatment of this pathology.

Key words: Nasal polyp. Choanal. Maxillary. Ethmoid. Sphenoid. CT. Endoscopic surgery. Paranasal sinuses.

Correspondencia: Dr. D. Virós Porcuna.
 Folguerols, 44, ático 2.º. 08022 Barcelona. España.
 Correo electrónico: Dviros@santpau.es

Recibido el 7-8-2007.
 Aceptado para su publicación el 29-10-2007.

INTRODUCCIÓN

El pólipo antrocoanal fue descrito por Killian en 1906, aunque Palfyn fue el autor que describió el primer caso al que denominó pólipo nasofaríngeo en 1753¹. Macroscópi-

camente consiste en una masa polipoide que carece de terminaciones nerviosas, y que básicamente está compuesta por dos segmentos bien diferenciados, una parte quística localizada en el seno maxilar, y otra más sólida que ocupa la fosa nasal y se dirige hacia la coana.

Su emergencia hacia la fosa nasal se verifica a través del orificio natural de drenaje del seno maxilar u ostium o bien merced a un orificio accesorio de Giraldeés.

El grupo más importante de pólipos coanales lo constituye el típico antrocoanal, pero no hay que ignorar los pólipos etmoidocoanales y los pólipos esfenocoanales, aunque tengan una menor incidencia. Nacen igualmente en la cavidad sinusal y se prolapsan hacia la coana con una zona de estrechamiento que se corresponde al ostium sinusal^{2,3}.

El pólipo coanal se presenta principalmente en niños y adultos jóvenes⁴. Se presenta como una masa unilateral, con la clínica correspondiente a una neoformación endonasal donde predomina la obstrucción nasal (fig. 1). Puede dar lugar a otras manifestaciones, como rinorrea mucopurulenta, expulsión espontánea del pólipo, disnea alta o disfagia secundarias a la extensión del pólipo desde el cavum hacia la orofaringe (fig. 2), roncopatía en los casos extremos, que simula un síndrome de apnea obstructiva del sueño, y excepcionalmente epistaxis.

Se ha descrito su aparición bilateral⁵⁻⁷. No parece apreciarse diferencias significativas entre sexos, aunque algunas revisiones han encontrado un predominio en varones^{7,8}.

El estudio por imagen se puede realizar con tomografía computarizada (TC) y/o resonancia magnética (RM). En la TC aparece una masa sólida, bien delimitada que emerge del seno maxilar, etmoidal o esfenoidal y se aproxima a la coana (fig. 3). En la RM se presenta de forma tal que genera una señal hipointensa en T1, mientras que en T2 aparece una señal aumentada de intensidad. Tras inyección intravenosa de gadolinio se aprecia una captación en la periferia de la zona quística intrasinusal, mientras que el segmento nasal y coanal aparecen como imágenes hiperintensas⁹.

Existe unanimidad respecto al tratamiento de elección, que es la resección quirúrgica, tanto del segmento polipoide nasal como del quístico intrasinusal. La cirugía endoscópica nasosinusal para el tratamiento de la parte antral de los pólipos antrocoanales fue introducida a principios de los años noventa¹⁰. Anteriormente se utilizaba la polipectomía simple, asociada eventualmente a un abordaje antral vía gingivolabial tipo Caldwell-Luc. Con la cirugía tipo Caldwell-Luc se podía proceder a eliminar únicamente el segmento quístico, toda vez que muchos autores abogaban por la eliminación completa de la lesión y de toda la mucosa endosinusal, procedimiento asociado a una cierta morbilidad⁶. Hay autores^{11,12} que defienden el abordaje combinado a expensas de una meatotomía media y una antróstomía muy limitada a través de la fosa canina merced a una mínima incisión gingivolabial. Otros recomiendan una doble meatotomía media e inferior con la pretensión de garantizar que no haya restos lesionales en la cavidad sinusal.

El objetivo del presente estudio fue el análisis retrospectivo de la experiencia en el diagnóstico y el tratamiento de esta enfermedad en nuestro centro.

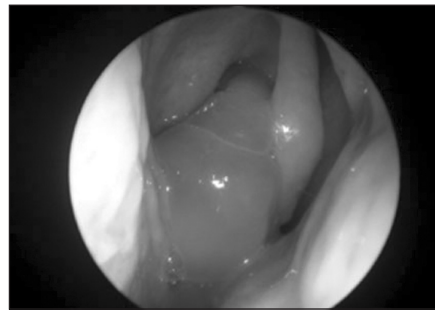


Figura 1. Imagen endoscópica de un pólipo antrocoanal en la fosa nasal derecha.

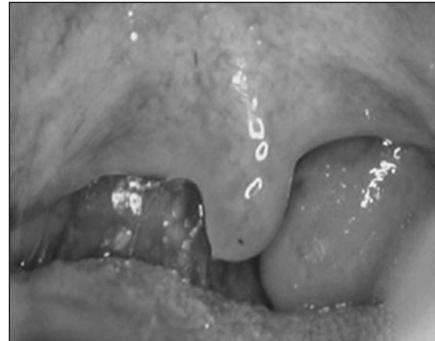

Figura 2. Aparición de un pólipo coanal en la orofaringe.

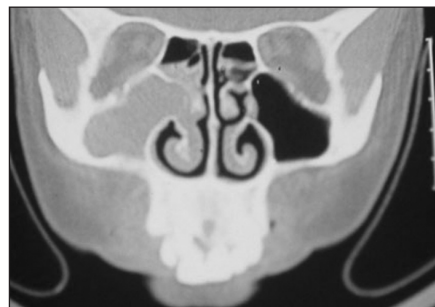


Figura 3. Corte coronal de tomografía computarizada sinusal. Se aprecia opacificación completa del seno maxilar derecho.

MATERIAL Y MÉTODO

Este trabajo se basa en la revisión de la experiencia del servicio de otorrinolaringología de nuestro centro en el período entre enero de 1990 y enero de 2007.

Se analizó retrospectivamente a 51 pacientes afectos de un pólipo nasal benigno coanal unilateral. Se revisaron los siguientes datos: edad, sexo, síntoma principal de consulta, antecedentes patológicos nasosinuales de interés, seno paranasal afectado, zona de implantación en el seno maxilar, fosa implicada, orificio de emergencia del pedículo del pólipo, concordancia-discordancia entre el estudio por imagen, la clínica y la exploración endoscópica, el tratamiento quirúrgico efectuado y la técnica quirúrgica empleada, la incidencia de recidivas, el tiempo transcurrido desde el tratamiento quirúrgico hasta el diagnóstico de una eventual recidiva, el tratamiento efectuado en la recidiva y el estado actual.

Respecto al síntoma principal se apreciaron en nuestros pacientes 5 formas de presentación clínica: obstrucción nasal, rinorrea, epistaxis, roncopatía nocturna, hallazgo incidental.

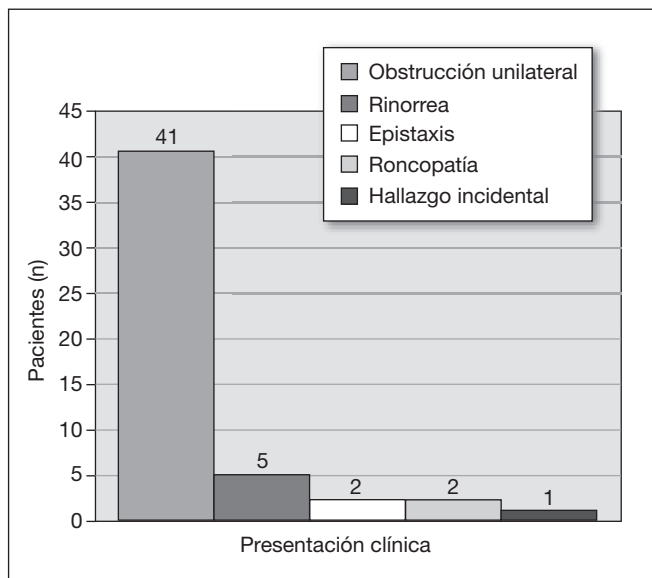


Figura 4. Distribución de las manifestaciones clínicas iniciales.

En el apartado de antecedentes nasosinusales de interés destacaron 3 grandes categorías: poliposis nasosinusal bilateral inflamatoria, rinitis (sin filiar su clasificación), rinosinusitis crónica no poliposa.

En el análisis de los pólipos antrocoanales presentados se revisó la emergencia de su pedículo a través del ostium natural del seno o por un orificio accesorio de Giraldeés. Se define el ostium natural del seno como la solución de continuidad que se encuentra ubicada en el ángulo anterosuperior de la pared interna nasosinusal, cubierta medialmente por la parte cóncava de la apófisis unciforme, de forma elíptica y que no resulta visible con una óptica de 0°. Se acepta como orificio accesorio cualquier otra comunicación con el seno maxilar que no cumpla estas características, es decir, básicamente los orificios de drenaje que se ubican algo más posteriores e inferiores.

Se intentó determinar si el estudio radiológico era concordante con el diagnóstico de certeza de la enfermedad. La orientación diagnóstica en nuestro centro se basa en el hallazgo endoscópico de una masa polipoide unilateral que proviene del meato medio, etmoides o esfenoides y que se dirige hacia la coana. Su aspecto morfológico es firme, móvil, no ulcerado y no friable. En todos los casos se efectuó una TC donde se apreció dicha masa con una ocupación del seno afecto, sin alteraciones óseas. Por último, ante dudas diagnósticas, ya sea por imágenes endoscópicas o radiológicas no concluyentes, o en pacientes de edad avanzada, se efectuó una biopsia con la finalidad de confirmar que había tejido inflamatorio.

Respecto al tipo de tratamiento quirúrgico, se realizaron 3 opciones terapéuticas: antrostomía tipo Caldwell-Luc, abordaje combinado externo (tipo antrostomía limitada a través de la fosa canina asociado a cirugía endonasal) y, por último, cirugía endoscópica nasosinusal, que constituye el tratamiento de elección para esta enfermedad en nuestro centro. Esta última consiste en una meatotomía media más polipectomía con extirpación tanto del segmento antral

como del segmento nasal, etmoidectomía anterior y/o posterior más polipectomía en casos de pólipo etmoido-coanal y esfenoidotomía con polipectomía si se trataba de un pólipo esfenocoanal.

RESULTADOS

Se analizó a 51 pacientes, con un rango de edad de 7-76 años. La media de edad al diagnóstico fue de 32,6 años, mientras que la mediana fue de 25 años. El 57% eran varones (22/51) y el 43%, mujeres (29/51).

En el 80% de los casos (41/51) el síntoma principal fue obstrucción nasal unilateral; el 10% (5/51) acudió por rinorrea; el 4% (2/51), por epistaxis; otro 4% (2/51) consultó por roncopatía y en el 2% restante (1/51) fue un hallazgo incidental en una exploración radiológica (TC) motivada por otra causa (fig. 4).

Respecto a los antecedentes nasosinusales, 4 (7,8%) pacientes habían presentado rinosinusitis crónica no poliposa, 2 (3,9%) presentaban rinitis y otro (1,9%) tenía una poliposis nasosinusal bilateral inflamatoria; 4 (7,8%) pacientes habían presentado un pólipo coanal unilateral benigno diagnosticado y tratado fuera de nuestro centro.

El 88% (46/52) de las lesiones se originaban en el seno maxilar; el 10% (5/52), en el seno etmoidal, y el 2% (1/52), en el seno esfenoidal. Un mismo paciente presentó 2 pólipos coanales simultáneamente; uno, antrocoanal, y otro, etmoido-coanal. Analizamos 52 pólipos coanales unilaterales de los que 46 (88%) fueron diagnosticados de pólipo antrocoanal; 5 (10%), de pólipo etmoido-coanal, y 1 (2%), de pólipo esfenocoanal.

En los 46 pólipos antrocoanales el pedículo de salida se apreció a través del orificio natural del seno maxilar en 7 (15,2%) casos, mientras que por un orificio accesorio se verificó en 39 (84,8%) casos. Su zona de implantación intrasinusal en la localización maxilar se pudo documentar correctamente en 18 pacientes. Siete nacían de la pared anteromedial del seno, 4 de la pared posterior del seno y 4 del techo, 2 se originaban en la pared inferior y en 1 caso, en la pared lateral del seno maxilar.

La imagen por TC fue concordante con el diagnóstico de pólipo coanal en 49 (96,1%) pacientes. Únicamente en 2 (3,9%) casos la imagen era indicativa de otra afección nasosinusal que, no obstante, se descartó tras la exploración endoscópica nasal y/o biopsia lesional.

Los 51 pacientes fueron sometidos a tratamiento quirúrgico, con una sola excepción, debido a la morbilidad asociada que imposibilitaba acto quirúrgico alguno a causa de un grave riesgo anestésico. No se presentaron complicaciones durante la cirugía ni en el postoperatorio en ningún caso. El tipo de tratamiento quirúrgico utilizado fue el abordaje endoscópico endonasal en 46 (92,2%) casos, un abordaje tipo Caldwell-Luc en 2 (3,9%) pacientes, y un abordaje combinado antral y endonasal bajo control endoscópico en otros 2 (3,9%) enfermos.

La recidiva de la enfermedad se presentó en 2 (3,9%) pacientes. En ambos casos el pólipo se originaba en la pared anteromedial del seno maxilar. Los 2 casos habían sido tra-

tados previamente con cirugía endoscópica. El primer paciente presentó la recidiva a los 77 meses de la cirugía. Fue tratado con un nuevo abordaje endoscópico y dado de alta tras 2 años de seguimiento y libre de enfermedad. El segundo enfermo tuvo la primera recidiva a los 22 meses de la cirugía, y se realizó una nueva cirugía endoscópica. En controles posteriores se detectó la aparición de enfermedad a los 47 meses de la segunda cirugía. Se utilizó, por tercera y última vez, un abordaje endoscópico y la paciente no presentó recidiva de su pólipo.

Los 50 pacientes tratados tuvieron remisión completa de su enfermedad tras un control medio de 2 años y un seguimiento mínimo de 1 año.

DISCUSIÓN

El pólipo unilateral benigno es una enfermedad que afecta principalmente a sujetos jóvenes y niños. Larsen et al¹³ realizaron un estudio prospectivo acerca de la incidencia de los pólipos coanales unilaterales, apreciaron que la media de edad del diagnóstico era de 27 años. Nuestra media de edad fue de 32 años y la mediana de 25 años.

No parece que haya predominio de sexos en la aparición del pólipo coanal¹⁴, aunque algunas revisiones encuentran una mayor frecuencia en el sexo masculino^{7,8}. En nuestra serie el 57% (29/51) eran varones y el 43% (22/51), mujeres (relación varón/mujer de 1,3:1).

Su etiología sigue siendo desconocida, se ha intentado esgrimir diferentes teorías etiopatogénicas e inflamatorias sin poder demostrar claramente su participación en este proceso patológico^{9,15}.

El 85% (43/51) no tenía antecedentes de afección inflamatoria nasosinusal, tan sólo el 8% (4/51) había tenido rinosinusitis crónica, el 5% (3/51) presentaba rinitis, mientras que el 2% (1/51) tenía poliposis nasosinusal inflamatoria bilateral.

En nuestra serie, 39 casos de los 46 pólipos antrocoanales (84,8%) emergían en la fosa nasal a través de un orificio accesorio, mientras que por el orificio natural tan sólo se evidenció en 7 (15,2%) casos. Stammberger et al¹⁶ destacan que los pólipos antrocoanales abandonan el seno maxilar hacia la fosa por un orificio accesorio en un 70% de los casos.

Habitualmente se presenta como una masa polipoide unilateral en un paciente con síntomas de obstrucción unilateral. En la exploración por TC nasosinusal se constata opacificación del seno maxilar, eventualmente etmoidal o esfenoidal, con una masa hipointensa que se desplaza hacia la fosa nasal a través del meato medio, o superior si es un pólipo esfenocoanal, sin afectación del marco óseo nasosinusal¹⁷. Consideramos estos hallazgos patognomónicos de esta enfermedad, junto con una biopsia positiva para afección inflamatoria. Analizando la concordancia clínico-radiológica destaca que la imagen por TC fue concordante con la enfermedad en 49 (96%) pacientes, únicamente en 2 (4%) casos la imagen era indicativa de otra enfermedad nasosinusal, toda vez que la exploración endoscópica y/o el estudio histológico mediante biopsia indicó el diagnóstico en el 100% de los casos. Por esta razón

no creemos necesarias otras pruebas diagnósticas en el manejo de esta enfermedad.

El diagnóstico diferencial de esta masa nasal unilateral se debe realizar con otras entidades como: mucocele o mucopiocele, quiste de retención, hipertrofia adenoidea, hipertrofia turbinal, quiste de Tornwaldt, angiofibroma, neuroblastoma olfatorio, hemangioma, linfoma, granulomatosis de Wegener, rhabdomyosarcoma o papiloma invertido⁹. Por esta razón, ante una masa nasal unilateral, se debe filiar su origen nasosinusal, descartar una etiología vascular y entonces llevar a cabo una biopsia para el estudio histológico.

Su lugar de origen en el seno es variable, generalmente es en la pared anteromedial, la zona posterior del seno y el ángulo maxiloetmoidal o en el techo del seno maxilar⁷. Únicamente se pudo determinar con precisión el origen sinusal en 18 casos; 7 nacieron de la pared anteromedial, 4 de la pared posterior y 4 del techo, 2 de la pared inferior y sólo en 1 paciente se originó en la pared lateral.

Los 2 pacientes tratados con un abordaje antral representaron casos muy antiguos de la serie, y ambos tuvieron recidivas quirúrgicas tratadas en otro centro.

Otros 2 casos, tratados mediante la combinación de antrostomía y control endoscópico nasosinusal, fueron de los inicios de nuestra experiencia con cirugía endoscópica nasosinusal. El resto de los pacientes fueron tratados mediante cirugía endoscópica nasosinusal con exéresis de la porción nasal y sinusal del pólipo.

El tratamiento clásico de esta enfermedad hasta la década de los ochenta era la exéresis por abordaje gingivolabial, tipo cirugía radical del seno maxilar o Caldwell-Luc¹⁸. Posteriormente, al tratarse de una enfermedad benigna de predominio en la juventud, se intentó buscar abordajes más limitados, como la polipectomía simple. La técnica de Caldwell-Luc es un abordaje que conlleva un riesgo manifiesto en el niño para el correcto desarrollo dental y la adecuada expansión y neumatización del maxilar, además de otros problemas menores como hipoanestesia variable o algias malares, así como un tiempo de recuperación más prolongado^{12,19}. Por otro lado, la polipectomía simple arrojaba una alta tasa de recidivas debido a la limitada e incompleta exéresis de la parte antral del pólipo^{20,21}.

Actualmente el tratamiento de elección es la cirugía endoscópica nasosinusal. La extracción de la porción antral en su totalidad puede conllevar cierta dificultad, especialmente si su pedículo se sitúa en la zona anteromedial del seno maxilar. Ello ha motivado la incorporación de técnicas mediante antrostomía vía fosa canina para mejorar el control visual y extracción de la región alveolar del segmento antral del pólipo^{4,11,12,19}. Estas técnicas se han ido abandonando progresivamente debido a la introducción de instrumental adaptado para alcanzar este territorio por vía endonasal.

En nuestro centro realizamos cirugía endoscópica nasosinusal con ópticas de 0°, 30°, 45° y 70°; las dos últimas son de gran importancia para localizar la porción anteromedial e inferior de seno tras efectuar la meatotomía media, sin necesidad de realizar antrostomía u otras maniobras adicionales.

En nuestra serie 2 (3,8%) pacientes presentaron recidiva de su enfermedad. En ambos casos la base de implantación del pólipo se ubicaba en la pared anteromedial del seno, región de difícil acceso quirúrgico, ya que precisa de material con una amplia curvatura, no siempre disponible. Los 2 pacientes fueron tratados, de nuevo, con cirugía endoscópica nasosinusal.

Los 5 pacientes que presentaron un pólipo etmoidocoanal fueron tratados de manera similar, con etmoidectomía anterior y/o posterior y polipectomía. El único enfermo afecto de un pólipo esfenocoanal se benefició de una esfenoideotomía asociada igualmente a una polipectomía. Ninguno de ellos tuvo recidiva.

Como conclusión, el pólipo coanal es una enfermedad benigna de predominio en jóvenes. Su diagnóstico se basa en la exploración endoscópica y la TC nasosinusal junto a una biopsia concluyente de benignidad. El pólipo antrocoanal nace de forma más frecuente en la pared anteromedial del seno maxilar y emerge hacia la fosa nasal por un orificio accesorio de Giraldés. Actualmente el tratamiento con cirugía endoscópica nasosinusal es una opción segura y eficaz. Ello permite controlar la enfermedad sin necesidad de maniobras adicionales y con una incidencia de recidivas muy baja.

BIBLIOGRAFÍA

1. Towbin RDJ, Bove K. Antrochoanal polyps. *Am J Rhinol.* 1979;132:27-31.
2. Ileri FKA, Uslu S. Clinical presentation of a sphenchoanal polyp. *Eur Arch Otorhinolaryngol.* 1998;255:138-9.
3. Lessa MM, Voegels RL, Pádua F, Wiikmann C, Romano FR, Butugan O. Sphenchoanal polyp: diagnose and treatment. *Rhinology.* 2002;40:215-6.
4. Lee TJ, Huang SF. Endoscopic sinus surgery for antrochoanal polyps in children. *Otolaryngol Head Neck Surg.* 2006;135:688-92.
5. Myatt HM, Cabrera M. Bilateral antrochoanal polyps in a child: A case report. *J Laryngol Otol.* 1996;110:272-4.
6. Basu SK, Bandyopadhyay SN, Bora H. Bilateral antrochoanal polyps. *J Laryngol Otol.* 2001;122:179-82.
7. Aydin O, Keskin G, Ustündag E, Işeri M, Ozkarakas, H. Choanal polyps: An evaluation of 53 cases. *Am J Rhinol.* 2007;21:164-8.
8. Cook PR, Davis WE, McDonald R, McKinsey JP. Antrochoanal polyposis: A review of 33 cases. *Ear Nose Throat J.* 1993;72:403-10.
9. Maldonado M, Martínez A, Alobid I, Mullol J. The antrochoanal polyp. *Rhinology.* 2004;43:178-82.
10. Lopatin A, Bykova V, Piskunov G. Choanal polyps: One entity, one surgical approach? *Rhinology.* 1997;35:79-83.
11. El-Guindy A, Mansour MH. The role of transcanine surgery in antrochoanal polyps. *J Laryngol Otol.* 1994;108:1055-7.
12. Hong SK, Min YG, Kim CN, Byun SW. Endoscopic removal of the antral portion of antrochoanal polyp by powered instrumentation. *Laryngoscope.* 2001;111:1774-8.
13. Larsen K, Tos M. The estimated incidence of symptomatic nasal polyps. *Acta OtoLaryngol.* 2002;122:179-82.
14. Orvidas LJ, Beatty CW, Weaver AL. Antrochoanal polyps in children. *Am J Rhinol.* 2001;15:321-5.
15. Maldonado M. Poliposis antrocoanal. En: Mullol J, Montserrat JR, editores. Rinitis, rinosinusitis, poliposis nasosinusal (2). Ponencia oficial de la SEORL y PCF; 2005. p. 775-90.
16. Stammberger H, Hawke M. Essentials of functional endoscopic sinus surgery. 2ª ed. Mosby; 1993. p. 103-5.
17. Pruna X, Ibañez JM, Serres X, Garriga V, Barber I, Vera J. Antrochoanal polyps in children: CT findings and differential diagnosis. *Eur Radiol.* 2000;10:849-51.
18. Ryan RE Jr, Neel HB 3rd. Antral-choanal polyps. *J Otolaryngol.* 1979;8:344-6.
19. Busaba NY, Kieff D. Endoscopic sinus surgery for inflammatory maxillary sinus disease. *Laryngoscope.* 2002;112:1378-83.
20. Schramm VL Jr, Efron MZ. Nasal polyps in children. *Laryngoscope.* 1980;90:1488-95.
21. Aktaş D, Yetişer S, Gerek M, Kurnaz A, Can C, Kahramanyol M. Antrochoanal polyps: analysis of 16 cases. *Rhinology.* 1998;36:81-5.