NOTA CLÍNICA

Síndrome hereditario de hiperferritinemia y cataratas en una familia española con la mutación A40G (París) en el gen de la L-ferritina *(FTL)* asociada a la mutación H63D en el gen *HFE*

Localizador web
Artículo 186.321

Alejandro del Castillo Rueda[a] y Miguel L. Fernández Ruano[b]

[a]*Unidad de Ferropatología y Radicalosis. Servicio de Medicina Interna.* [b]*Unidad de Ferropatología y Radicalosis. Servicio de Bioquímica Clínica. Hospital General Universitario Gregorio Marañón. Madrid. España.*

FUNDAMENTO Y OBJETIVO: **El aumento de ferritina sérica asociado a cataratas, sin otros datos de sobrecarga de hierro, se conoce desde 1995 como síndrome hereditario de hiperferritinemia y cataratas (SHHC). Se han descrito más de 100 familias en todo el mundo con este síndrome y más de 30 mutaciones en el gen de la L-ferritina *(FTL).* Presentamos una familia española, natural de Madrid, con fenotipo de la enfermedad y genotipo con la mutación A40G, denominada París, portadora además de la mutación H63D del gen *HFE*.**
PACIENTES Y MÉTODO: **Se estudió al probando y sus familiares de primer grado, a quienes se realizaron hemograma, bioquímica, estudio del metabolismo del hierro y de las mutaciones del gen *HFE*, así como resonancia magnética hepática e informe oftalmológico. Posteriormente se efectuó un estudio molecular mediante secuenciación de la región que codifica el IRE *(iron responsive element)* del gen *FTL*.**
RESULTADOS: **El probando es un varón con cataratas prematuras e hiperferritinemia, heterocigoto para las mutaciones H63D y A40G de los genes *HFE* y *FTL*, respectivamente. La madre tiene los mismos fenotipo (hiperferritinemia y cirugía de cataratas precoces) y genotipo (alelos H63D y A40G en heterocigosis). La hermana, por el contrario, no tiene cataratas, pero sí hiperferritinemia, es homocigota para H63D y heterocigota para A40G. El padre es heterocigoto para H63D, pero carece de la mutación A40G y del fenotipo del SHHC.**
CONCLUSIONES: **El SHHC debe incluirse en el diagnóstico diferencial de hiperferritinemias que no se acompañan de sobrecarga de hierro. A su vez, ante una catarata prematura se debe descartar la presencia de hiperferritinemia. El único tratamiento es el oftalmológico, y se deben evitar las flebotomías debidas a un falso diagnóstico de hemocromatosis cuando hay mutaciones del gen *HFE*, por su mala tolerancia al provocar anemia grave.**

Palabras clave: Hiperferritinemia. Cataratas. Síndrome hereditario de hiperferritinemia y cataratas. Hemocromatosis. L-ferritina. Gen *FTL*. Gen *HFE*.

Hereditary hyperferritinemia cataracts syndrome in a Spanish family caused by the A40G mutation (Paris) in the L-ferritin *(FTL)* gene associated with the mutation H63D in the *HFE* gene

BACKGROUND AND OBJECTIVE: **The cataract-associated increase in serum ferritin without any other data of iron overload is known since 1995 as hyperferritinemia-cataract syndrome (HHCS). More than 100 families have been described all around the world with this syndrome and more than 30 mutations in the L-ferritin *(FTL)* gene. We introduce a family from Madrid (Spain), with the disease phenotype and a genotype with the A40G mutation, named Paris, and besides carrier of the H63D mutation of the *HFE* gene.**
PATIENTS AND METHOD: **The proband and his first grade relatives were studied by determining the hemogram, biochemistry, iron metabolism and *HFE* gene mutations study, as well as by hepatic magnetic resonance imaging and oftalmologic study. Afterwards a molecular study of the coding region for the IRE (iron responsive element) of the *FTL* gene was done by sequencing.**
RESULTS: **The proband is a male with early cataracts and hyperferritinemia, heterozygous for the H63D and A40G mutations of the *HFE* and *FTL* genes, respectively. The mother has the same phenotype (hyperferritinemia and surgery for early cataracts) and genotype (H63D and A40G alleles in heterozygosis). On the other hand, the sister has no cataracts but has hyperferritinemia, is homozygous for H63D and heterozygous for A40G. The father is heterozygous for H63D, but lacks the A40G mutation and the HHCS phenotype.**
CONCLUSIONS: **The HHCS must be included in the differential diagnosis of the hyperferritinemias without iron overload. In turn, hyperferritinemia must be ruled out in an early cataract. The only treatment is ophthalmological, and phlebotomies must be avoided in a false hemochromatosis diagnostic when *HFE* gene mutations are associated, because of the poor tolerance for causing severe anemia.**

Key words: Hyperferritinemia. Cataracts. Hereditary hyperferritinemia-cataracts syndrome. Hemochromatosis. L-ferritin. *FTL* gene. *HFE* gene.

Correspondencia: Dr. A. del Castillo Rueda.
Unidad de Ferropatología y Radicalosis. Servicio de Medicina Interna.
Dr. Esquerdo, 46. 28007 Madrid. España.
Correo electrónico: adelcastillo.hgugm@salud.madrid.org

Recibido el 28-11-2007; aceptado para su publicación el 10-4-2007.

El síndrome hereditario de hiperferritinemia y cataratas (SHHC) (OMIM –base de datos de genes y enfermedades genéticas– número 600886) es un trastorno autosómico dominante, debido a mutaciones en la región 5' no codificante del gen de la cadena ligera de la ferritina (*FTL*), que se localiza en el cromosoma 19 (19q13.3-q13.4). Como consecuencia, se altera la morfología de la región IRE *(iron responsive element)*, que pierde su capacidad normal de regular la síntesis de cadenas ligeras por acción de las IRP *(iron responsive proteins)*. Esto hace que se sinteticen en exceso cadenas ligeras de ferritina, las cuales forman complejos que se acumulan en el cristalino[1].

La asociación de cataratas e hiperferritinemia se conoce desde agosto de 1995, cuando Girelli et al[2] describieron el síndrome en 2 familias en Verona (Italia). Posteriormente, en diciembre del mismo año, publicaron el estudio molecular y describieron la mutación Verona (G41C)[3], que más tarde, en 2001, Cremonesi et al[4] demostraron que era en realidad una doble mutación (A40G + G41C). En octubre de 1995 Bonneau et al[5] publicaron el caso de una familia francesa afectada de SHHC; en diciembre del mismo año Beaumont et al[6] identificaron en esa misma familia la primera mutación que afecta a la interacción IRP-IRE y la regulación mediada por el hierro de la síntesis de ferritina, y señalaron que el exceso de producción de ferritina tisular es responsable del cuadro clínico. Hoy día se propone como sinónimo de SHHC la denominación de síndrome de Bonneau-Beaumont y su inclusión en la lista de enfermedades raras[7], y la mutación descrita por ellos (A40G) se conoce como mutación París[8].

Se estima que, cuando menos, la prevalencia del SHHC es de 1/200.000[9] y se han identificado más de 30 mutaciones que afectan a más de 100 familias en Europa (Francia, Italia, el Reino Unido, los Paises Bajos, Bélgica y España), Norteamérica (EE.UU. y Canadá), Australia y, recientemente, la India[1,10-13]. Desde 1999 se han descrito en España 6 familias: 3 naturales de Aragón[11,14], 2 naturales de Madrid[15,16] y una natural del País Vasco[17].

La mutación más frecuente es la C33T, que aparece en 4 casos, siendo el resto A37T y A40G, esta última en la familia vasca[17]. En el mundo, la mutación más frecuentemente descrita hasta el momento es A40G (tabla 1)[18-20], con distribución universal, asociación ocasional a mutaciones *HFE* y aparición a veces esporádica[20]. Por otra parte, la elevada frecuencia en nuestra población de la mutación H63D en el gen *HFE* –hasta el 30% de heterocigotos y el 6% de homocigotos– puede llevarnos a una sospecha infundada de sobrecarga de hierro al coincidir con cifras elevadas de ferritina, aunque con un índice de saturación de transferrina (IST) en el intervalo de la normalidad[21]. Esta situación, sin genotipo diagnóstico de hemocromatosis ni evidencia de sobrecarga de hierro, puede conducir al inicio de sangrías que provoquen anemia ferropénica yatrogénica[22].

En este trabajo presentamos una nueva familia natural de Madrid con la mutación descrita ya en familias de 3 continentes (Europa, América y Australia) y conocida como mutación París (A40G), asociada, como en otros casos, a mutaciones del gen *HFE*[11].

Pacientes y método

El probando es un varón de 20 años enviado a la Unidad de Ferropatología de nuestro centro para estudio ante un hallazgo ocasional de hiperferritinemia (1.331 μg/l) en una revisión analítica de empresa. Se aplicó inicialmente el protocolo de la unidad para el estudio de la sobrecarga de hierro y, al referir el paciente los antecedentes personales y familiares, se decidió completar el estudio con los familiares de primer grado, para en una segunda fase realizar el estudio genético de sospecha de SHHC con estudio molecular de la región IRE del gen *FTL* a todos los miembros de la familia. El protocolo de estudio de sobrecarga de hierro incluye la realización de historia clínica y exploración clínica completa, además de hemograma, coagulación y bioquímica completa con perfiles renal, hepático y lipídico, así como estudio del metabolismo férrico (IST, transferrina, receptores de transferrina y ferritina), a fin de descartar otras enfermedades de depósito hepático, metabólicas e infecciones por virus hepatotropos. Finalmente se realizó una resonancia magnética hepática (RMH) para valorar la sobrecarga de hierro, además de un estudio molecular de las mutaciones del gen *HFE*. En el caso de esta familia se consultó asimismo al Servicio de oftalmología para valoración específica.

Estudio bioquímico

Los estudios bioquímicos realizados a los pacientes consistieron en la medida de la concentración de ferritina sérica y el cálculo del IST. Este último se calculó a partir de las concentraciones de hierro y transferrina en suero mediante la fórmula: IST = Fe/(Tfr × 1,27), donde Fe es la concentración de hierro en suero (μg/dl), y Tfr, la concentración de transferrina en suero (mg/dl). La concentración de hierro sérico se midió mediante un método colorimétrico en un equipo Hitachi Modular (Hitachi High-Technologies Corporation) con reactivos de Roche Diagnostics (Roche Diagnostics GmbH). La concentración de transferrina se midió por nefelometría en un equipo Nephelometer Analyzer II con reactivos de Dade Behring (Dade Behring Marburg GmbH). La ferritinemia se determinó mediante un inmunoanálisis quimioluminiscente con micropartículas en un autoanalizador Architect i2000 (Abbott Diagnostics) con reactivos de Abbott Diagnostics (Abbott Diagnostics).

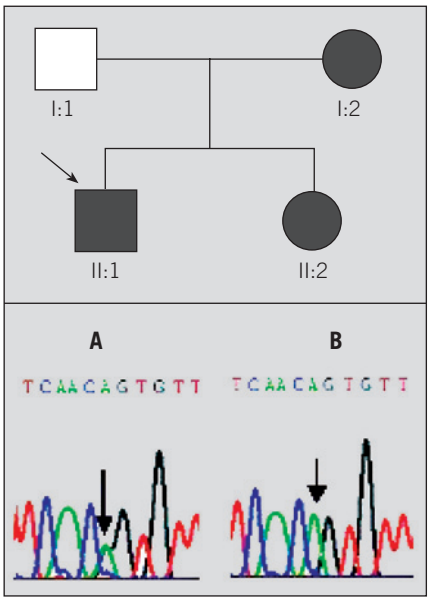

Fig. 1. Árbol genealógico y secuencia de la mutación A40G. Secuencia A: probando, hermana y madre; secuencia B: padre.

TABLA 1

Mutación A40G del gen *FTL* asociada a síndrome hereditario de hiperferritinemia y cataratas (mutación París) y casos publicados hasta 2006

Autores	Año de publicación	Localización de centro de trabajo
Beamount et al	1995	París, Francia
Aguilar-Martínez et al	1996	Montpellier, Francia
Arnold et al	1997	Cambridge, Reino Unido
Barton et al	1998	Birmingham, EE.UU.
Ciciliano et al	1999	Turín, Italia
Pérez de Nanclares et al	2001	Bilbao, España
Girelli et al	2001	Verona, Italia
Cremonesi et al	2001	Verona, Italia
McLeod et al[18]	2002	Geelong, Australia
Ferrante et al[19]	2005	Gasthuisberg, Bélgica

Datos obtenidos a partir del trabajo de Cazzola[20], a los que hemos añadido las 2 últimas publicaciones de McLeod et al[18] y Ferrante et al[19].

Estudio molecular

La extracción de ADN se llevó a cabo con un sistema High Pure PCR Template Preparation Kit (Roche Diagnostics GmbH). La presencia de las mutaciones H63D y C282Y del gen *HFE* se investigó por separado mediante amplificación por reacción en cadena de la polimerasa (PCR) y posterior análisis de fragmentos de restricción. La PCR se realizó en un termociclador GeneAmp PCR System 9700 (Applied Biosystems) con reactivos de Roche Diagnostics. Se trabajó con una concentración de 200 μmol/l de cada deoxirribonucleótido, 200 nmol/l de cada cebador, 20 mU/μl de Taq polimerasa y 3-4 ng/μl de muestra de ADN. Los cebadores empleados fueron sintetizados por TIB MOLBIOL Syntheselabor GmbH, con las siguientes secuencias: 5'-ACATGGTTA-AGGCCTGTTGC-3' (sentido) y 5'- GCCACATCTGGC TTGAAATT-3' (antisentido) para la mutación H63D, y 5'- TGGCAAGGGTAAACAGATCC-3' (sentido) y 5'-CAGCCCATCCCCTAACAAA-3' (antisentido) para la C282Y[23,24]. La reacción de amplificación se desarrolló con una etapa inicial de desnaturalización de 2 min a 94 ºC, seguida de 30 ciclos de 30 s a 94 ºC, 30 s a 58 ºC, 1 min a 72 ºC y una etapa final de 7 min a 72 ºC. Tras la PCR se realizó una digestión a 37 ºC durante 3 h con *Fba* I (TaKaRa Bio Inc.; concentración final de 0,27 U/μl) para H63D, y con *Afa* I (TaKaRa Bio Inc.; concentración final de 0,23 U/μl) para C282Y, tras lo cual se visualizó el resultado mediante electroforesis en gel de poliacrilamida.

La detección de mutaciones en el segmento del gen *FTL* que codifica la región IRE en 5' se llevó a cabo mediante amplificación por PCR de dicho segmento y posterior secuenciación. La PCR se efectuó en las mismas condiciones que para el estudio de mutaciones de *HFE*, pero usando cebadores con la secuencia 5'-TCCTTGCCACCGCAGATTG-3' (sentido) y 5'-TTGGCAAGAAGGAGCTAAC-3' (antisentido)[3]. La secuenciación se llevó a cabo en un equipo ABI Prism 3100 y con reactivos de Applied Biosystems (fig. 1).

Resultados

Los resultados aparecen resumidos en la tabla 2 y figura 1.

Probando

Varón de 20 años de edad, natural de Madrid, de profesión informático, enviado a nuestra unidad para estudio ante la sospecha de hemocromatosis por hiperferritinemia. Diagnosticado de cataratas 4 años atrás, se hallaba en control y seguimiento por el servicio de oftalmología. Presentaba ferritina de 1.331 μg/l, IST del 48%, genotipo de FTL A40G/– y genotipo de HFE H63D/–; la mutación C282Y era negativa.

TABLA 2

Características clínicas y exploraciones complementarias de los 4 miembros de la familia estudiada

	Probando	Hermana	Madre	Padre
Edad al diagnóstico (años)	20	16	44	44
Sexo	Varón	Mujer	Mujer	Varón
Cataratas	Sí	No	Sí (operadas)	No se conoce
Hierro (VN: 59-158 μg/dl)	100	106	41	122
Índice de saturación de transferrina (VN: 20-45%)	48%	40%	12%	46%
Ferritina (VN: 26-370 μg/l)	1.331	919	786	118
Receptores solubles de transferrina (VN: 0,83-1,76 mg/l)	1,32	0,92	1,90	1,03
Hemoglobina (VN: 13-17,5 g/dl)	17,3	15,0	13,8	16,1
Hematocrito (VN: 40-54%)	48,5%	41,8%	40,1%	47,1%
Mutaciones gen *HFE*	H63D/–	H63D/H63D	H63D/–	H63D/–
Mutaciones gen *FTL*	A40G/–	A40G/–	A40G/–	–/–
Resonancia magnética hepática (VN: Fe < 36 mmol/g)	5	Sin sobrecarga	Sin sobrecarga	No realizada

VN: valores normales.

En la RMH no se detectó sobrecarga de hierro hepático (5 mmol/g). El informe de Oftalmología confirmó el diagnóstico de cataratas congénitas en ambos ojos (cataratas de aspecto pulverulento en corticales anterior y posterior, con afectación del eje visual), que justifican deslumbramiento, aunque de momento no se indica tratamiento quirúrgico mientras pueda controlarlo con medidas como gafas de sol.

Hermana afectada

Mujer de 16 años de edad, natural de Madrid, diagnosticada de síndrome de cilio inmóvil, dextrocardia y situs inverso, que presentaba: IST del 40%, ferritina de 919 μg/l, genotipo *FTL,* A40G/–, y genotipo *HFE*, H63D/H63D. En la RMH no se observaban signos de sobrecarga férrica. En el informe oftalmológico se constataba una exploración normal.

Madre afectada

Mujer de 44 años, natural de Madrid, diagnosticada de nódulo tiroideo, catarata nuclear bilateral a los 35 años y operada 5 años después (facoemulsificación y lente intraocular en ambos ojos). Presentaba: IST del 12%, ferritina de 786 μg/l, genotipo *HFE,* H63D/–, y genotipo *FTL,* A40G/–. La RMH no detectó sobrecarga de hierro.

Padre sano

Varón de 44 años de edad, natural de Madrid, sin antecedentes conocidos de interés, que presentaba: IST del 46%, ferritina de 118 μg/l, genotipo *HFE,* H63D/–, y genotipo *FTL, –/–*. No se realizaron RMH ni otros estudios.

Discusión

El SHHC se debe a una producción excesiva e incontrolada de cadenas L de ferritina. El gen *FTL* codifica la síntesis de estas cadenas y se localiza en el cromosoma 19q13,3-q13,4. En la región 5' no codificante del ARN mensajero se localiza el elemento que responde al hierro (IRE), el cual es clave en la regulación de la síntesis de cadenas L y está constituido por una secuencia de 42 pares de bases. El IRE tiene forma de tallo, con un asa circular en su extremo y un abultamiento en la zona central. Las mutaciones en el IRE reducen en grado variable su capacidad de unión con las IRP (proteínas citoplásmicas reguladoras del hierro), lo que produce una pérdida de la regulación de la síntesis de las cadenas L, que se incrementa independientemente del contenido férrico del organismo[10,12].

La mutación que aquí describimos se publicó por primera vez en 1995 en una familia francesa, y más tarde se ha definido como la mutación más frecuentemente encontrada, aunque en España sólo aparece en una de las 6 familias descritas hasta 2006. Además, en nuestra familia se asocia la mutación H63D del gen *HFE*, lo que también se ha descrito en un caso americano con antepasados europeos[25].

El aumento de ferritina es un hallazgo frecuente, ya que se comporta como un reactante de fase aguda que se eleva en el curso de enfermedades inflamatorias y neoplásicas y en diversas hepatopatías. Sin embargo, la función fisiológica de la ferritina es almacenar el hierro en el espacio intracelular. La molécula de ferritina está constituida por la agregación en proporción variable de 2 tipos de cadenas, H y L, lo que da como resultado diversas isoformas, pasando al plasma sólo mínimas cantidades de ferritina, que son un reflejo fiable de la ferritina intracelular y de los depósitos orgánicos de hierro, en ausencia de un aumento reactivo de la misma[10].

La hiperferritinemia de los pacientes con SHHC se debe a que el exceso de cadenas L se excreta al plasma y forma agregados moleculares de ferritina con gran exceso de estas cadenas, que no pueden transportar hierro. Estas moléculas se depositan ubicuamente en órganos y tejidos, pero sólo en el cristalino son capaces de originar cataratas, ya que su concentración alcanza valores entre 10 y 15 veces superiores a los normales y –ya sea porque directamente floculen o porque reduzcan la solubilidad de otras proteínas en el cristalino, además de la lentitud intrínseca de su degradación– originan cataratas generalmente prematuras, aunque no congénitas[12].

La penetrancia de este síndrome es muy variable tanto en la hiperferritinemia como en la edad de formación de cataratas, que pueden estar presentes en la primera infancia o no aparecer hasta pasada la quinta década[10]. Las zonas más sensibles a la interacción entre IRE e IRP son el asa apical y, en menor grado, el bulbo lateral, por lo que se ha planteado que las mutaciones que afectan a estas zonas inducen cambios conformacionales que deterioran más intensamente dicha interacción[11]. Sin embargo, hay grandes variaciones patocrónicas y de intensidad de la hiperferritinemia en portadores de la misma mutación, por lo que hay que aceptar que existen otros factores que influyen en la penetrancia[11,12]; uno de ellos podría ser la coexistencia de mutaciones de otros genes relacionados con el metabolismo del hierro[25].

La coexistencia con las mutaciones del gen *HFE* de la hemocromatosis no significa ninguna interactuación ni modifica el fenotipo de la enfermedad, aunque el diagnóstico inicial de hemocromatosis puede provocar el inicio de sangrías terapéuticas iatrogénicas que provoquen anemias ferropénicas graves, por lo que es muy importante un diagnóstico adecuado. En la familia natural de Madrid que presentamos, la hermana afectada del probando era la única con genotipo en homocigosis de H63D (el resto de la familia es heterocigota para la misma mutación), que sólo excepcionalmente causa fenotipo de hemocromatosis tipo I, en tales casos asociada a otras enfermedades como síndrome dismetabólico o alcoholismo; por tanto, son virtualmente inexistentes los casos con genotipo H63D en heterocigosis[26]. Así pues, el SHHC no determina en esta familia sobrecarga de hierro, ni siquiera cuando se asocia a mutaciones del gen *HFE* de la hemocromatosis.

En resumen, presentamos una nueva familia con SHHC, natural de Madrid (España), determinado por una mutación en el gen *FTL* denominada París, y asociada a la mutación H63D en el gen *HFE*, que no causa sobrecarga de hierro, pero que plantea su diagnóstico diferencial con el fin de evitar un tratamiento inadecuado.

REFERENCIAS BIBLIOGRÁFICAS

1. Ferrari F, Foglieni B, Arosio P, Camaschella C, Daraio F, Levi S, et al. Microelectronic DNA chip for hereditary hyperferritinemia cataract syndrome, a model for large-scale analysis of disorders of iron metabolism. Human Mutat. 2006;27: 201-8.
2. Girelli D, Olivieri O, De Franceschi L, Corrocher R, Bergamaschi G, Cazzola M. A linkage between hereditary hyperferritinaemia not related to iron overload and autosomal dominant congenital cataract. Br J Haemat. 1995;90:931-4.
3. Girelli D, Corrocher R, Bisceglia L, Olivieri O, De Franceschi L, Zelante L, et al. Molecular basis for the recently described hereditary hyperferritinemia-cataract syndrome: a mutation in the iron-responsive element of ferritin L-subunit gene (the «Verona mutation»). Blood. 1995;86:4050-3.
4. Cremonesi L, Fumagalli A, Soriani N, Ferrari M, Levi S, Belloli S, et al. Double-gradient denaturing gradient gel electrophoresis assay for identification of L-ferritin iron-responsive element mutations responsible for hereditary hyperferritinemia-cataract syndrome: Identification of the new mutation C14G. Clin Chem. 2001;47:491-7.
5. Bonneau D, Winter-Fuseau I, Loiseau M-N, Amati P, Berthier M, Oriot D, et al. Bilateral cataract and high serum ferritin: a new dominant genetic disorder? J Med Genet. 1995;32:778-9.
6. Beaumont C, Leneuve P, Devaux I, Scoazec J-Y, Berthier M, Loiseau MN, et al. Mutation in the iron responsive element of the L ferritin mRNA in a family with dominant hyperferritinaemia and cataract. Nature Genet. 1995;11:444-6.
7. Enfermedades raras y medicamentos huérfanos. Cataratas-hiperferritinemia. Síndrome de Bonneau-Beaumont. Disponible en: http://www.orpha.net//consor/cgi-bin/OC_Exp.php?Lng=ES&Expert=163
8. Cazzola M, Bergamaschi G, Tonon L, Arbustini E, Grasso M, Vercesi E, et al. Hereditary hyperferritinemia-cataract syndrome: relationship between phenotypes and specific mutations in the iron-responsive element of ferritin light-chain mRNA. Blood. 1997;90:814-21.
9. Craig JE, Clark JB, McLeod JL, Kirkland MA, Grant G, Elder JE, et al. Hereditary hyperferritinemia-cataract syndrome: prevalence, lens morphology, spectrum of mutations, and clinical presentations. Arch Ophthalmol. 2003;121:1753-61.

10. Ladero JM. Hiperferritinemia hereditaria y sobrecarga férrica: no son sinónimos. Med Clin (Barc). 2006;127:53-4.
11. García-Erce JA, Cortés T, Cremonesi L, Cazzola M, Pérez-Lungmus G, Giralt M. Hiperferritinemia familiar y cataratas congénitas asociadas a mutación del gen HFE. Dos nuevas familias españolas y una nueva mutación (A37T: «Zaragoza»). Med Clin (Barc). 2006;127:55-8.
12. Papanikolaou G, Chandrinou H, Bouzas E, Contopoulos-Ioannidis D, Kalotychou V, Prentzas K, et al. Hereditary hyperferritinemia cataract syndrome in three unrelated families of Western Greek origin caused by the C39>G mutation of L-ferritin IRE. Blood Cells Mol Dis. 2006;36:33-40.
13. Vanita V, Hejtmancik JF, Hennies HC, Guleria K, Nurnberg P, Singh D, et al. Sutural cataract associated with a mutation in the ferritin light chain gene (FTL) in a family of Indian origin. Mol Vis. 2006;12:93-9.
14. García-Erce JA, Salvador-Osuna C, Cortés T, Pérez-Lungmus G. Síndrome de cataratas e hiperferritinemia congénitas. Med Clin (Barc). 1999; 112:398.
15. Cervera-Bravo A, Sebastián-Planas M, Alarabe-Alarabe A, Díez-Sáenz A, Avilés-egea MJ, Balas-Pérez A. Hiperferritinemia aislada en un lactante sano: síndrome hereditario de hiperferritinemia y cataratas. An Esp Pediatr. 2000;52:267-70.
16. Ladero JM, Balas A, García-Sánchez F, Vicario JL, Díaz-Rubio M. Síndrome hereditario de hiperferritinemia y cataratas. Descripción de una nueva familia en España. Rev Esp Enferm Dig. 2004;96:507-11.
17. Pérez de Nanclares G, Castaño L, Martul P, Rica I, Vela A, Sanjurjo P, et al. Molecular analysis of hereditary hyperferritinemia-cataract syndrome in a large Basque family. J Pediatr Endocrinol Metab. 2001;14:295-300.
18. McLeod JL, Craig J, Gumley S, Roberts S, Kirkland MA. Mutation spectrum in Australian pedigrees with hereditary hyperferritinaemia-cataract syndrome reveals novel and de novo mutations. Br J Haematol. 2002;118:1179-82.
19. Ferrante M, Geubel AP, Fevery J, Marogy G, Horsmans Y, Nevens F. Hereditary hyperferritinemia-cataracts syndrome: a challenging diagnosis for the hepatogastroenterologist. Eur J Gastroenterol Hepatol. 2005;17:1247-53.
20. Cazzola M. Role of ferritin and ferroportin genes in unexplained hyperferritinaemia. Best Pract Res Clin Haematol. 2005;18:251-63.
21. Diego C, Murga MJ, Martínez-Castro P. Frequency of the *HFE* H63D, S65C and C282Y mutations in patients with iron overload and controls from Toledo, Spain. Genet Testing. 2004;8: 263-7.
22. Del Castillo Rueda A, De Portugal Álvarez. Trastornos del metabolismo del hierro y el cobre. En: Perezagua Clamagirand C, editor. Tratado de medicina interna II. Barcelona: Ariel; 2006. p. 2626-40.
23. Feder JN, Gnirke A, Thomas W, Tsuchihashi Z, Ruddy DA, Basava A, et al. A novel MHC class I-like gene is mutated in patients with hereditary haemochromatosis. Nat Genet. 1996;13:399-408.
24. Sommerville MJ, Sprysak KA, Hicks M, Elyas BG, Vicen-Wyhony L. An HFE intronic variant promotes misdiagnosis of hereditary hemochromatosis. Am J Hum Genet. 1999;65:924-6.
25. Barton JC, Beutler E, Gelbart T. Coinheritance of alleles associated with hemochromatosis and hereditary hyperferritinemia-cataract syndrome. Blood. 1998;92:4480.
26. Brissot P, De Bels F. Current approaches to the management of hemochromatosis. Hematology. 2006;2006:36-41.