Documento descargado de http://www.elsevier.es el 20/05/2013. Copia para uso personal, se prohíbe la transmisión de este documento por cualquier medio o formato.

Acta Otorrinolaringol Esp 2004; 55: 195-197

NOTA CLÍNICA-QUIRÚRGICA

ANGIOFIBROMA NASAL EN MUJER DE 60 AÑOS. CASO CLÍNICO Y REVISIÓN DE LA LITERATURA

M. Marcos García, V. Pino Rivero, G. Pardo Romero, G. Trinidad Ruíz, J. Mª Pando Pinto, A. Blasco Huelva

Servicio de Otorrinolaringología. Complejo Hospitalario Infanta Cristina. Badajoz.

RESUMEN

Presentamos un caso muy raro y atípico de angiofibroma nasal en una mujer de 60 años que manifestaba epístaxis de repetición y obstrucción nasal. El tumor asentaba a nivel del cornete inferior derecho y se solicitaron como pruebas complementarias un T.A.C de fosas y senos paranasales, una R.M.N. y una Angiografía. Tras intentar sin éxito una Embolización arterial previa, la paciente fue sometida a una Cirugía Endoscópica Nasal Funcional (C.E.N.F.) con extirpación de la lesión de fosa nasal derecha. El informe anatomopatológico confirmó la histología del angiofibroma y la evolución clínica fue satisfactoria. Los angiofibromas en mujeres y más aún en adultos son excepcionales como constatamos al realizar una revisión bibliográfica de esta patología.

PALABRAS CLAVE: Angiofibroma. Epístaxis. Angiografía. Embolización. C.E.N.F.

ABSTRACT

NASAL ANGIOFIBROMA IN A 60 YEAR-OLD FEMALE. A CLINICAL CASE AND LITERATURE REVIEW

We are reporting an atypical and very rare clinical case of nasal angiofibroma in a 60 year-old female who presented with recurrent epistaxis and nasal blockage. The tumour was located on the right inferior turbinate C.T scans., M.R.I. and Angiography were required as complementary studies. After trying without success a previous arterial embolization, the patient underwent surgery by Functional Endoscopic Nasal Surgery (F.E.N.S.) with removal of the mass in the right nasal fossa. The anatomopathologic result confirmed the histology of angiofibroma and the clinical evolution was satisfactory. Angiofibromas in women and in general in adults are exceptional as we have verified through a literature review.

KEY WORDS: Angiofibroma. Epistaxis. Angiography. Embolization. F.E.N.S.

Correspondencia: Mónica Marcos García. Servicio de O.R.L. Hospital Infanta Cristina. Avda. de Elvas s/n. 06080 Badajoz.
Fecha de recepción: 28-2-2003
Fecha de aceptación: 28-8-2003

Documento descargado de http://www.elsevier.es el 20/05/2013. Copia para uso personal, se prohíbe la transmisión de este documento por cualquier medio o formato.

INTRODUCCIÓN

Los angiofibromas sangrantes son tumores histológicamente benignos típicos de la adolescencia masculina. Presentamos el caso clínico de una mujer de 60 años con epístaxis de repetición debida a la presencia de una masa polipoidea muy vascularizada que resultó ser, tras su exéresis y estudio anatomopatológico, un angiofibroma. La histología fue revisada y el diagnóstico se mantuvo.

Tras realizar una revisión bibliográfica de estas tumoraciones rinofaríngeas comprobamos que son excepcionales en el sexo femenino y más aún después de la tercera o cuarta décadas de la vida. Nuestra paciente fue intervenida mediante C.E.N.S. y no fue posible técnicamente realizar una embolización previa con seguridad preoperatoria. La evolución postquirúrgica tuvo lugar sin complicaciones y la estancia hospitalaria fue de 3 días. Los controles endoscópicos postquirúrgicos fueron normales.

CASO CLÍNICO

Mujer de 60 años con epístaxis de repetición por fosa nasal derecha desde hacía más de 3 meses, motivo por el cual acudió en varias ocasiones al Servicio de Urgencias de nuestro Hospital. A pesar de los taponamientos anteriores practicados, la paciente refería epístaxis y obstrucción nasal prácticamente a diario por lo que fue derivada a Consultas Externas de O.R.L. para su estudio. No existían antecedentes familiares conocidos y entre los personales sólo destacaba su hábito tabáquico y su alergia a la estreptomicina.

No se apreció punto sangrante anterior y en la endoscopia nasal con óptica de 0º y fibroscopia constatamos la presencia de una tumoración de aspecto polipoideo adherida a la cara medial del cornete inferior derecho, que se extendía desde el tercio medio del mismo hasta su cola dejando libre la coana. La otoscopia fue normal al igual que la exploración faringolaríngea. No presentaba adenopatías palpables.

Además del estudio analítico solicitamos, como pruebas complementarias, un T.A.C. de fosas y senos paranasales, una R.M.N. y una angiografía. La tomografía axial (Figura 1) mostraba imagen de densidad de partes blandas a nivel de la fosa nasal derecha (F.N.D.) con pobre definición en el cornete inferior. También existía un quiste de retención en seno maxilar izquierdo. La resonancia fue informada como masa expansiva con afectación de fosas nasal derecha y posible destrucción de los cornetes ipsilaterales (Figura 2). La angiografía demostró un intenso relleno de la lesión a partir de la arteria maxilar interna derecha (Figura 3).

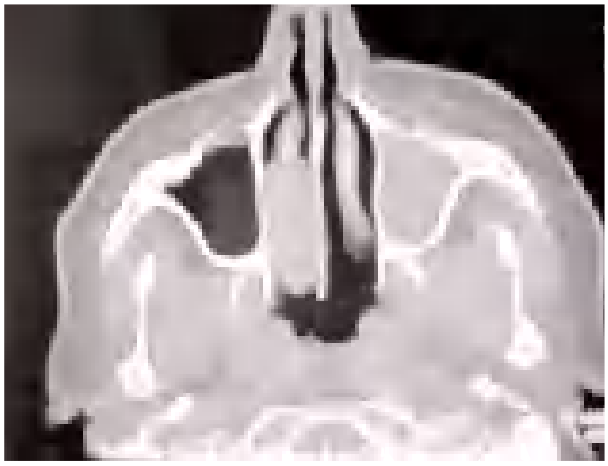

Figura 1. Corte axial de T.A.C. que muestra ocupación (masa tumoral) de F.N.D. y ocupación de seno maxilar izquierdo (quiste de retención).

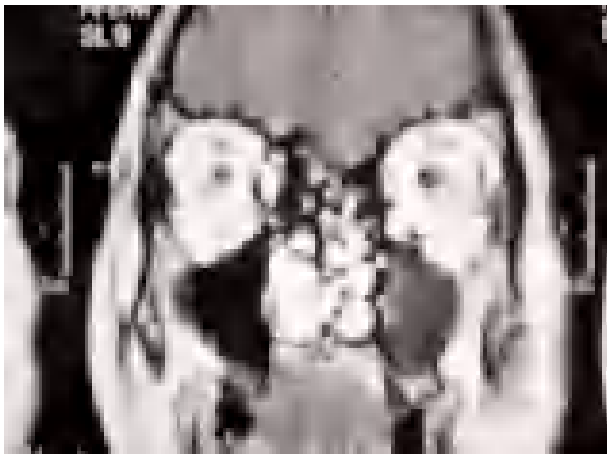

Figura 2. R.M.N. (corte coronal) de fosas nasales que muestra masa expansiva en F.N.D. (flecha) y mala definición del cornete inferior derecho.

El diagnóstico de presunción inicial fue de tumor vascular de fosa nasal derecha. Solicitamos al Servicio de Radiología Vascular una embolización arterial previa a la cirugía; ésta no fue posible al no poder ubicar el catéter en una posición segura por posible malformación vascular. Como tratamiento quirúrgico realizamos una C.E.N.F. con extirpación (incluyó turbinectomía) de la citada tumoración de F.N.D. Previamente se practicó disección cervical derecha con colocación de *vesseloop* a nivel de la carótida externa. No fue necesario ligarla ya que la intervención endoscópica (turbinectomía) se desarrolló sin complicaciones hemorrágicas significativas. La estancia hospitalaria de la mujer fue de 3 días y sin incidencias tras la retirada del taponamiento nasal.

Documento descargado de http://www.elsevier.es el 20/05/2013. Copia para uso personal, se prohíbe la transmisión de este documento por cualquier medio o formato.

Figura 3. Angiograma que muestra intenso relleno de la lesión a expensas de la maxilar interna derecha

El informe anatomopatológico (AP) revisado constató la presencia de una masa lisa de consistencia cartilaginosa con áreas de calcificación internas y focos hemorrágicos aislados intersticiales. También se apreciaron asas vasculares y neovascularización en un estroma de tejido conjuntivo y fibras musculares. Los controles endoscópicos posteriores en Consultas Externas fueron normales.

DISCUSIÓN

Numerosas teorías han intentado explicar la etiología de los angiofibromas nasales. Investigaciones recientes consideran a éstos como malformaciones vasculares pero muchos aspectos aún no están suficientemente aclarados[1]. Se trata de tumoraciones típicas y casi exclusivas de la adolescencia masculina, de tal manera que los casos excepcionales hallados en mujeres[2-5] son cuestionados porque muchas veces varía el diagnóstico al realizar una revisión histológica. Otros autores abogan por la realización de un cariotipo a toda paciente con este diagnóstico. El caso clínico que presentamos ha sido revisado por el Servicio de Anatomía Patológica de nuestro Hospital; además se trataba de una mujer de 60 años y de localización atípica, un descubrimiento aún más raro.

Para el diagnóstico son indispensables en nuestra opinión una buena historia clínica, endoscopia nasal y pruebas o exploraciones complementarias de las que la angiografía es fundamental al proporcionarnos imágenes de evidente vascularización del tumor[6,7]. El tratamiento que llevamos a cabo fue quirúrgico y es altamente recomendable la embolización preoperatoria de la lesión[7]. En nuestro caso no fue posible debido a dificultades técnicas en la ubicación segura del catéter a nivel de la maxilar interna del lado derecho. La Cirugía Endoscópica[8] es recomendable para angiofibromas limitados a las fosas nasales frente a la etmoido-maxilectomía clásica pero no está exenta de complicaciones, especialmente la posiblidad de hemorragia intensa que haga fracasar la intervención. Por esa posibilidad y tras el fracaso de la embolización previa, optamos por practicar una disección cervical previa a la C.E.N.F. pasando un *vesseloop* a nivel de las ramas terminales de la carótida externa derecha. No fue necesario ligar ninguna de estas ramas.

Los pacientes deben ser controlados posteriormente mediante endoscopia o fibroscopia nasal para comprobar la ausencia de persistencia o recurrencia tumoral. A pesar de la existencia de otros tratamientos no quirúrgicos nosotros defendemos el papel primario y electivo de la cirugía al igual que otros autores[9, 10].

Además de los tumores malignos, el diagnóstico diferencial debe hacerse con los pólipos angiomatosos, hemangiopericitomas, hemangiomas, angiomiolipomas, leiomiomas, paragangliomas, displasia fibrosa, fibromas, tumores neuroectodérmicos, papiloma invertido, ameloblastoma, cordomas y condroblastomas, entre otras patologías de fosas y senos paranasales.

REFERENCIAS

1.- Schick B, Plinkert PK, Prescher A. Aetiology of Angiofibromas: Reflection on their Specific Vascular Component. Laryngorhinootologie 2002; 81: 280-4.

2.- Baragaño Río L, Frágola Arnau C, Gil-Carcedo García LM et al. Manual del Residente de O.R.L. y Patología Cérvico-Facial. Tomo II. Tumores de la Rinofaringe. Ed. GlaxoSmithKline. Madrid 2002. Pág 1299-1306.

3.- Barrios JM, García J, Moreno E. Nasal angiofibroma in a 60 year-old female patient. An Otorrinolaringol Ibero Am 1983; 10: 327-31.

4.- Nasretdinov TKh, Moldavskii MI, Aganova KK. Angiofibroma of nasal cavity in a woman. Vestn Otorinolaringol 1985; 73-4.

5.- Chaikovskii VK. Angiofibroma of the nose in a 14-day-old infant girl. Zh Ushn Nos Gorl Bolezn 1967; 27: 103-4.

6.- Chandler J. Nasopharyngeal Angiofibromas: Staging and Management. Ann Otol Rhinol 1984; 93: 322-29.

7.- Jamal MN. Imaging and management of angiofibroma. Eur Arch Otorhinolaryngol 1994; 25: 241-5.

8.- Han D, Chen X, Wang J. Endoscopic nasal surgery in treatment of nasopharyngeal angiofibroma. Zhonghua Er Bi Yan Hou Ke Za Zhi 1998; 33: 358-60.

9.- Witt TR, Shah JP, Sternberg SS. Juvenile nasopharyngeal angiofibroma. A 30 year clinical review. Am J Surg 1983; 146: 521-5.

10.- Mohamed AA. Angiofibroma of nasal fossae: Apropos of 12 cases observed in Mali. Med Trop 1994; 54: 247-8.