Técnicas de manejo de la vía aérea en el paciente crítico: vía aérea quirúrgica

María Otero Palleiro[a] y Cristina Barbagelata López[b]

[a]Especialista en Medicina Familiar y Comunitaria. Servicio de Urgencias. Complejo Hospitalario Universitario Juan Canalejo. La Coruña.
[b]Especialista en Medicina Interna. Servicio de Urgencias. Complejo Hospitalario Universitario Juan Canalejo. La Coruña. España.

Hay veces en que fracasan las técnicas manuales e instrumentales de manejo de la vía aérea y es imposible la intubación endotraqueal del paciente; aunque es una eventualidad poco frecuente, nos obliga al conocimiento de las técnicas quirúrgicas de acceso a la vía aérea como último recurso en el algoritmo asistencial del ámbito de la urgencia[1].

Cricotiroidotomía

Es una técnica sencilla y rápida en manos expertas, pero con complicaciones muy graves:

– Está indicada cuando es imposible la intubación endotraqueal por obstrucción de la vía aérea (cuerpos extraños impactados, edema de glotis, rotura laríngea, hemorragia orofaríngea profusa) o por traumatismo maxilofacial grave, y en deformidades de la vía aérea superior.

– Está contraindicada en niños menores de 12 años.

– Para realizarla necesitamos un bisturí, un tubo endotraqueal o de traqueostomía, un dilatador, esparadrapo y una fuente de oxígeno (fig. 1).

– Técnica (fig. 2). Con el paciente en decúbito supino, se determina el punto de incisión en la mitad inferior de la membrana cricotiroidea localizada debajo del cartílago tiroides y encima del cricoides. Se limpia la zona con antiséptico, se fija el cartílago tiroides con la mano libre, y se realiza una incisión sobre la piel y se corta la membrana cricotiroidea. Con ayuda de unas tijeras se aumenta el tamaño de la incisión. Por último, se introduce la cánula de traqueostomía en dirección caudal, se infla el balón de la cánula, se comprueba la ventilación y se fija[3].

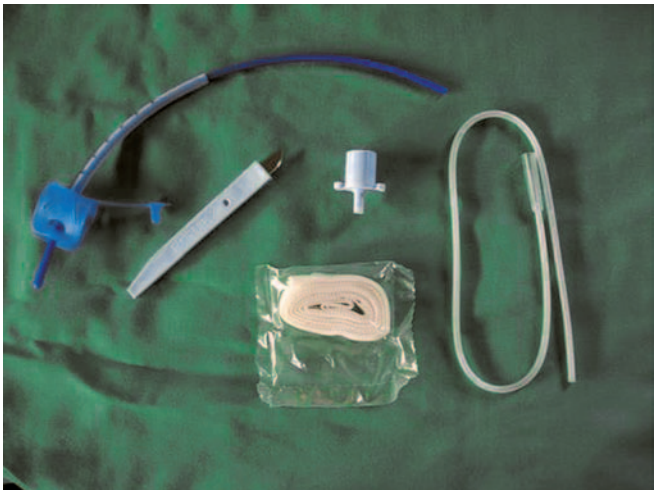

Figura 1. Material necesario para la cricotiroidotomía.

Figura 2. Técnica de cricotiroidotomía.

Punción cricotiroidea

– Es una medida transitoria, más rápida de realizar, requiere menores conocimientos técnicos y un mínimo de equipamiento específico[2]. Permite una ventilación adecuada pero sólo durante 30-45 min, debido a la retención de CO_2 y a la dificultad de mantener la aguja en posición correcta[3].

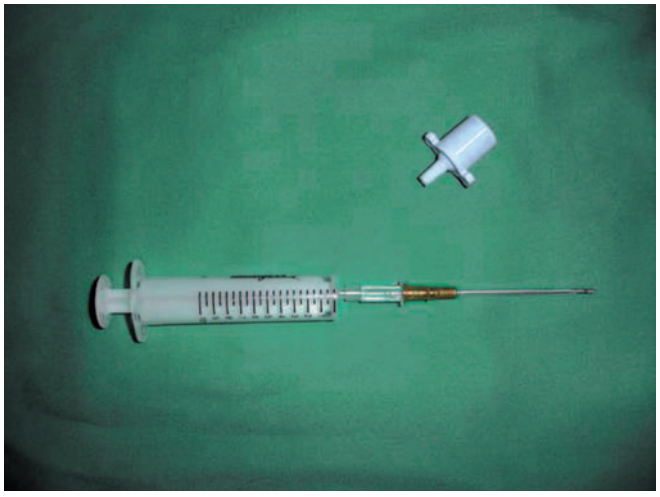

Figura 3. Material necesario para la punción cricotiroidea.

Figura 4. Técnica de punción cricotiroidea.

– Indicada cuando fracasa la intubación endotraqueal o cuando hay contraindicaciones para la cricotiroidotomía. Es el procedimiento quirúrgico de elección en niños menores de 12 años.

– Contraindicada en casos de obstrucción completa de la vía aérea superior, ya que aumenta el riesgo de neumotórax al impedir la salida de aire del pulmón.

– En el mercado hay diversos *sets* preparados para la realización de la punción cricotiroidea, que contienen los siguientes elementos: aguja o catéter con camisa de material plástico, jeringa de 10 ml y adaptador con conexión en T (fig. 3); también se necesita antiséptico, esparadrapo y fuente de oxígeno.

– Técnica. Con el paciente en decúbito supino, se localiza el punto de punción entre el relieve inferior del cartílago tiroides y el superior del cricoides. Se limpia la zona con solución antiséptica y se estabiliza el cartílago tiroides con la mano izquierda (fig. 4). Con la otra mano se introduce el catéter conectado a una jeringa de 10 ml con 2-3 ml de suero, se realiza una punción en la línea media en sentido caudal a través de la membrana de unión de ambos cartílagos. Se dirige la aguja a la zona caudal con una angulación de 45° y se comprueba la entrada de aire por un burbujeo, se retira la aguja y se introduce totalmente el catéter. Se fija el catéter y se conecta mediante el adaptador a la pieza en "T", y ésta se conecta a una fuente de oxígeno. Para proporcionar una ventilación intermitente se ocluye la boca libre de la pieza durante 1 s, y se destapa durante 4-5 s, cíclicamente[3].

– Complicaciones: penetración de la pared posterior traqueal, perforación esofágica, hematoma, celulitis, enfisema subcutáneo, hipoxia e hipercapnia.

Bibliografía

1 Rabanal JM, Solar A, Quesada A. Sistemas convencionales en el manejo de la vía aérea. Intubación endotraqueal. En: Quesada A, Rabanal JM, editores. Procedimientos técnicos en urgencias y emergencias. 1.ª ed. Madrid: Ergon; 2003. p. 11-23.

2. Ruano M, Tormo C. Manual de soporte vital avanzado. 3.ª ed. Madrid: Masson; 2004.

3. Castro Trillo JA, García Fernández JA. Protocolo de intubación endotraqueal. En: Protocolos de Asistencia Prehospitalaria al Paciente Politraumatizado. Urxencias Sanitarias 061. 1.ª ed. Santiago de Compostela: Ed: Urgencias Sanitarias de Galicia-061; 2001.