Localizador web
Artículo 171.474

## Síndrome del robo de la arteria esplénica en el trasplante ortotópico hepático

**Sr. Editor:** Los síndromes de robo arterial en el trasplante hepático se definen por la hipoperfusión hepática debida a la desviación del flujo sanguíneo por otra rama arterial diferente de la arteria hepática, pero originada del mismo tronco arterial, es decir, por la arteria esplénica o gastroduodenal[1,2]. Aunque es una etiología infrecuente de hipoperfusión del injerto, su diagnóstico es fundamental, pues tiene un tratamiento específico y diferente que las demás etiologías. Presentamos un caso de esta rara complicación del trasplante hepático.

Varón de 48 años, con trasplante hepático por una cirrosis alcohólica, que a los 11 meses del trasplante consultó en urgencias por debilidad y coluria de una semana de evolución, acompañadas de sensación dispéptica y náuseas. A la exploración presentaba ictericia mucocutánea, y el resto de la exploración fue anodina. En la analítica destacaba una elevación de transaminasas (GPT, 645 U/l y GOT, 312 U/l) y bilirrubina total (6 mg/dl), con función renal normal. La ecografía Doppler abdominal mostró una exploración hepática normal, con permeabilidad portal y de la arteria hepática, pero detectó una lesión sólida y heterogénea de 6 × 4 cm, bien definida, en el polo inferior renal izquierdo. Se realizó una arteriografía del tronco celíaco, que mostró una artería hepática permeable pero con flujo disminuido y un aumento del calibre de la arteria esplénica, acompañados de una perfusión precoz de la arteria esplénica y un retraso de la perfusión de la arteria hepática. Se realizó una tomografía computarizada (TC) abdominopelviana, que confirmó la tumoración en el polo inferior renal izquierdo y esplenomegalia. Se realizó una biopsia hepática, que informó de colostasis, y una renal, que informó de carcinoma. Con el diagnóstico de hipernefroma y síndrome de robo de la arteria esplénica, se intervino mediante nefrectomía izquierda radical y esplenectomía. Durante el postoperatorio presentó un cuadro de insuficiencia renal leve, que cedió con tratamiento conservador, y un cuadro febril sin foco infeccioso confirmado, que cedió con tratamiento antibiótico empírico. Tras el alta, el paciente permaneció estable, hasta que a los 13 meses tuvo un infarto de miocardio inferoposterior que precisó la colocación de un *stent* por cateterismo. Durante el ingreso se evidenció una alteración de la bioquímica hepática sin clínica acompañante, con predominio de colostasis, que fue seguida de forma ambulatoria. Se realizó una colangiografía transparietohepática, que informó de estenosis leve a nivel de la anastomosis biliar, con buen paso de contraste a duodeno, por lo que no se realizó ningún otro gesto terapéutico. Actualmente, a los 24 meses de la cirugía, el paciente no presenta recidiva del hipernefroma y no se han objetivado problemas de hipoperfusión hepática.

No son bien conocidos los mecanismos que producen la aparición de estos síndromes de robo arterial, pero se ha identificado algunos factores predisponentes. Así, la estenosis de la arteria hepática favorece el desvío del flujo sanguíneo hacia la arteria esplénica o gastroduodenal[3]. Esto es importante, pues en los casos de alteraciones arteriales debe tratarse primero esa afección, pues al corregirlas suele ceder el robo vascular. También es más frecuente en los pacientes que antes del trasplante ya tenían hiperesplenismo marcado, pues esto facilita el desvío del flujo sanguíneo al bazo[1]. En nuestro caso no había alteración en la arteria hepática, pero el paciente sí presentaba un hiperesplenismo previo importante.

El diagnóstico no está muy estandarizado y, aunque hay diferentes criterios, el más aceptado es mediante arteriografía, que es obligatoria para detectar un ensanchamiento de la arteria esplénica (≥ 4 mm o el 150% del diámetro de la arteria hepática), junto con hallazgos dinámicos indicativos de hipoperfusión del injerto[4]. Hay que descartar estenosis o trombosis de la arteria hepática del injerto, así como razones inmunitarias, tóxicas o infecciosas que justifiquen la disfunción del injerto. Algunos autores indican que no es una afección rara, sino que no se piensa en ella y con frecuencia no se diagnostica. Así, indican que su incidencia está sobre el 5% de los trasplantes hepáticos[1,5], si bien otros consideran esta incidencia un sobrediagnóstico[4].

En cuanto a los síntomas, destaca que también pueden oscilar desde un fallo agudo hepático hasta ser un proceso totalmente asintomático[1]. La mayoría de los pacientes suelen presentar elevación de las enzimas hepáticas, reducción de la función hepática y signos de colostasis[1], como nuestro paciente.

El tratamiento es controvertido. Su objetivo es reducir el flujo en la arteria esplénica para incrementar el de la arteria hepática. Se puede conseguirlo mediante una esplenectomía, con ligadura de la arteria esplénica o embolizándola vía radiológica[1]. Sin embargo, la mayoría de estos procedimientos tienen morbilidad e incluso mortalidad en estos pacientes trasplantados[6]. La embolización, que de entrada es lo menos agresivo, tiene el inconveniente de que en más del 50% de los casos presenta complicaciones infecciosas locales o sistémicas que obligan a una esplenectomía[1]. Sin embargo, estudios recientes parecen indicar que con los nuevos avances técnicos la radiología intervencionista puede ser realmente útil, si bien precisa confirmación[7,8]. Si el cuadro no produce una afección hepática significativa, la actuación más aceptada es esperar, pues se ha descrito buenos resultados[1]. En los casos graves puede llevar a un retrasplante[1]. En nuestro caso, y aprovechando la cirugía renal, se optó por una esplenectomía, que solucionó el problema.

Los autores que describen altas incidencias de esta enfermedad[1,5] aconsejan que en pacientes de riesgo (con hiperesplenismo) se realicen procedimientos de prevención durante el trasplante, bien colocando un *banding* en la arteria esplénica, bien realizando la anastomosis de la arteria hepática del donante directamente a la aorta[1]. Sin embargo, muchos autores no comparten esta actitud[4].

Ante un cuadro que indique isquemia hepática, se debe valorar la posibilidad de un síndrome de robo esplénico, pues tiene un tratamiento específico y diferente que el resto de los cuadros isquémicos.

*Antonio Ríos, Pablo Ramírez, José Antonio Pons y Pascual Parrilla*

Unidad de Trasplantes. Departamento de Cirugía. Hospital Virgen de la Arrixaca. El Palmar. Murcia. España.

1. Nüssler NC, Settmacher U, Haase R, Stange B, Heise M, Neubaus P. Diagnosis and treatment of arterial steal syndromes in liver transplant recipients. Liver Transpl. 2003;9:596-602.
2. Nishida S, Kadono J, DeFaria W, Levi DM, Moon JI, Tzakis AG, et al. Gastroduodenal artery steal syndrome during liver transplantation: intraoperative diagnosis with Doppler ultrasound and management. Transpl Int. 2005;18:350-3.
3. Geissler I, Lamesch P, Witzigmann H, Jost U, Haus J, Fangmann J. Splenohepatic arterial steal syndrome in liver transplantation: Clinical features and management. Transplant Int. 2002;15:139-41.
4. Farges O, Belghiti J. Editorial on «Diagnosis and treatment of arterial steal syndromes in liver transplantation recipients». Liver Transplant. 2003;9: 603-4.
5. De Carlis L, Sansalone CV, Rondinara GF, Belli LS, Rimoldi P, Romani F, et al. Splenic artery steal syndrome after orthotopic liver transplantation: Diagnosis and treatment. Transplant Proc. 1993; 25:2594-6.
6. Sainz-Barriga M, Baccarani U, Risaliti A, Gasparini D, Sponza M, Adani GL, et al. Successful minimally invasive management of late portal vein thrombosis after splenectomy due to splenic artery steal syndrome following liver transplantation: a case report. Transplant Proc. 2004;36:558-9.
7. Madoff DC, Denys A, Wallace MJ, Murthy R, Gupta S, Pillsbury EP, et al. Splenic arterial interventions: anatomy, indications, technical considerations, and potential complications. Radiographics. 2005;25 Suppl 1:S191-211.
8. Firat A, Boyvat F, Moray G, Aytekin C, Karakayali H, Haberal M. Comparison of two different percutaneous splenic artery interventions in the treatment of hypersplenism: preliminary report. Transplant Proc. 2005;37:1094-8.

Localizador web
Artículo 156.721

## Ausencia de descenso nocturno de la presión arterial: relación con la trombogénesis, la inflamación y la presión de pulso

**Sr. Editor:** En condiciones normales, la presión arterial media nocturna medida mediante monitorización ambulatoria de la presión arterial (MAPA) desciende entre un 10 y un 20% respecto a los valores diurnos (patrón *dipper*). Sin embargo, en ocasiones este descenso es inferior al 10%, y entonces se denomina patrón *no-dipper*. En algunos estudios se ha mostrado una asociación entre la ausencia de descenso nocturno de la presión arterial y la morbimortalidad cardiovascular[1-3]. Sin embargo, otros autores no lo han corroborado[4-6]. De igual modo tampoco se ha aclarado el mecanismo por el cual la ausencia de descenso nocturno de la presión arterial comportaría un riesgo vascular añadido. Por ello, investigamos si había alguna relación entre la ausencia de descenso nocturno de la presión arterial y los mecanismos proinflamatorios y procoagulantes que acompañan al proceso aterosclerótico, al igual que con la presión de pulso, predictor independiente de enfermedad cardiovascular[7-9].

Se incluyó en el estudio a 155 pacientes con hipertensión arterial esencial entre noviembre de 2004 y febrero de 2006, y se excluyó a los que habían presentado durante al menos los 2 meses anteriores algún proceso infeccioso/inflamatorio. Se realizó el seguimiento de la presión arterial durante 24 h mediante el monitor Spacelabs 90207, y se tomó mediciones cada 20 min durante el período diurno y cada 45 min durante el nocturno. El período nocturno se determinó a partir del momento en que los pacientes referían acostarse. Las determinaciones de los marcadores inflamatorios y hemostáticos se determinaron el mismo día en el que se colocó la MAPA entre las 8.30 h y las 9.00 h tras ayuno nocturno. Los métodos de determinación para el fibrinógeno plasmático (Instrumentation Laboratory, Lexington, Estados Unidos, mg/dl), dímero D (Instrumentation Laboratory, Lexington, Estados Unidos), proteína C reactiva ultrasensible (PCR*us*) (Roche Diagnostics, Basel, Suiza), homocisteína (Dade Behring, Marburg, Alemania) y velocidad de sedimentación globular (VSG) (SIRE Analytical Systems, Udine, Italia) fueron respectivamente el método Clauss, el método

TABLA 1

**Principales parámetros analizados**

| | *Dippers* (n = 60) | *No-dippers* (n = 95) | p |
|---|---|---|---|
| Fibrinógeno, mg/dl | 384 (82,0) | 426 (94) | 0,010 |
| Dímero D, ng/ml | 159 (82) | 347 (559) | 0,034 |
| VSG, mm/h | 15 (11,3) | 20 (18,1) | 0,035 |
| PCR*us*, mg/dl | 2,9 (2,5) | 4,7 (5,1) | 0,009 |
| Homocisteína, μmol/l | 12,9 (3,8) | 14,2 (4,8) | 0,108 |
| PPm diurna, mmHg | 52,3 (14,5) | 54,1 (14,05) | 0,440 |
| PPm nocturna, mmHg | 47,3 (13,3) | 55 (14,5) | 0,001 |

Valores: media (desviación estándar).
PPm: presión de pulso media; PCR*us*: proteína C reactiva ultrasensible; VSG: velocidad de sedimentación globular.

EIA, la inmunoturbidimetría, la inmunonefelometría, la quimioluminiscencia y la fotometría capilar cuantitativa. Según la ficha técnica, sus coeficientes de variación intraanálisis fueron del 2,84, el 1,31, el 1,5, el 2,6 y el 1,8%, respectivamente; mientras que los coeficientes de variación interanálisis fueron del 5,26, el 6,01, el 2,7, el 5,3 y el 2%, respectivamente. Para el resto de variables bioquímicas se utilizó un autoanalizador Roche Diagnostics COBAS Integra®. La presión de pulso se determinó como la diferencia entre la presión arterial sistólica (PAS) y la diastólica (PAD). El análisis estadístico se llevó a cabo con el programa SPSS versión 11.1.

El 62,6% de los pacientes presentó un patrón *no-dipper* y el 37,4%, *dipper*. Respecto a las variables demográficas, como edad, duración de la hipertensión, sexo, porcentaje de fumadores, porcentaje de diabéticos e índice de masa corporal, no hubo diferencias estadísticamente significativas entre ambos grupos; excepto para la edad (61 [14] frente a 55 [13] años; p 0,007) y el porcentaje de diabéticos (el 19 frente al 14%; p 0,014) ligeramente superiores en los *no-dipper*. Al comparar tanto los parámetros analíticos (glucosa, creatinina, colesterol total, colesterol unido a lipoproteínas de baja densidad, colesterol unido a lipoproteínas de alta densidad y triglicéridos) como los fármacos antihipertensivos, antiagregantes e hipolipemiantes tampoco hubo diferencias, salvo en la glucemia, superior en los *no-dipper* (113 [41,3] frente a 100 [17,5] mg/dl; p 0,007). Los valores diurnos de la MAPA fueron superiores en el grupo *dipper* (PAS, 132 [17,5] frente a 130 [15,8] mmHg; p 0,453/PAD, 79,8 [9,6] frente a 75,5 [9,2] mmHg; p 0,007); mientras que durante el período nocturno fueron superiores en el *no-dipper* (PAS, 126 [18,1] frente a 111 [15,5] mmHg; p 0,000/PAD, 71,2 [10,9] frente a 64,2 [7,9] mmHg; p 0,000). Asimismo, se observó una elevación de la presión de pulso en el grupo *no-dipper*, que fue especialmente significativa durante el período nocturno (55 [14,5] frente a 47,3 [13,3] mmHg; p 0,001). Se repitió la MAPA de modo aleatorio a 63 pacientes, y se observó un grado de concordancia del 78%. Por último, los valores de fibrinógeno (426 [94] frente a 384 [82] mg/dl), dímero D (347 [559] frente a 159 [82] ng/dl), VSG (15 [11,3] frente a 20 [18,1] mm/h), PCR*us* (2,9 [2,5] frente a 4,7 [5,1] mg/dl) y los valores de homocisteína plasmática (12,9 [3,8] frente a 14,2 [4,8] μmol/l) fueron significativamente superiores en el grupo *no-dipper*; salvo en los valores de homocisteína (p 0,108) (tabla 1).

En conclusión, en el presente estudio se observa que los pacientes con ausencia de descenso nocturno de la presión arterial presentan una elevación tanto de la presión de pulso como de los marcadores protrombóticos e inflamatorios. Se concluye que la existencia de un patrón *no-dipper* confiere al paciente un riesgo vascular añadido y se establece como mecanismo más probable la existencia de un proceso inflamatorio y procoagulante secundarios a la disfunción endotelial en el contexto de un proceso aterosclerótico avanzado. Por último, está por descubrir en estudios futuros si la reversión de este patrón disminuye el riesgo cardiovascular. Mientras tanto, parece razonable utilizar un enfoque cronoterapéutico en el tratamiento de estos pacientes y administrar la medicación antihipertensiva al acostarse con el fin de mejorar el control matutino de la presión, un factor de riesgo independiente de episodios cardiovasculares[10].

*Christian Teijo Núñez,*
*Esther Fernández Pérez,*
*Susana Álvarez Álvarez*
*y Manuel Muñoz Rodríguez*

Medicina Interna. Hospital de León. León. España.

1. Ohkubo T, Hozawa A, Yamaguchi J, Kikuya M, Ohmori K, Michimata M, et al. Prognostic significance of the nocturnal decline in blood pressure in individuals with and without high 24-h blood pressure: the Ohasama study. J Hypertens. 2002;20:2183-9.
2. Verdecchia P, Porcellati C, Schillaci G, Borgioni C, Ciucci A, Battistelli M, et al. Ambulatory blood pressure. An independent predictor of prognosis in essential hypertension. Hypertension. 1994; 24:793-801.
3. Staessen JA, Thijs L, Fagard R, O'Brien ET, Clement D, De Leeuw PW, et al. Predicting cardiovascular risk using conventional vs ambulatory blood pressure in older patients with systolic hypertension. Systolic Hypertension in Europe Trial Investigators. JAMA. 1999;282:539-46.
4. Rizzo V, Maio FD, Campbell SV, Tallarico D, Petretto F, Lorido A, et al. Left ventricular function, cardiac dysrhythmias, atrial activation, and volumes in nondipper hypertensive individuals with left ventricular hypertrophy. Am Heart J. 2000;139:529-36.
5. Bjorklund K, Lind L, Andren B, Lithell H. The majority of nondipping men do not have increased cardiovascular risk: a population-based study. J Hypertens. 2002;20:1501-6.
6. Cicconetti P, Morelli S, De Serra C, Ciotti V, Chiarotti F, De Marle MG, et al. Left ventricular mass in dippers and nondippers with newly diagnosed hypertension. Angiology. 2003;54:661-9.
7. Ross R. Atherosclerosis: an inflammatory disease. N Engl J Med. 1999;340:115-26.
8. Avolio A. Pulse pressure and inflammatory markers. J Hypertens. 2004;22:247-9.
9. Franklin SS, Khan SA, Wong ND, Larson MG, Levy D. Is pulse pressure useful in predicting risk for coronary heart disease? The Framingham heart study. Circulation. 1999;100:354-60.
10. Hermida RC, Ayala DE, Calvo C, López JE. Aspirin administered at bedtime, but not on awakening, has an effect on ambulatory blood pressure in hypertensive patients. J Am Coll Cardiol. 2005;46:975-83.

# CARTAS AL EDITOR

Localizador web
Artículo 157.107

## Angina de pecho secundaria al tratamiento tocolítico con ritodrina

**Sr. Editor:** La ritodrina es un fármaco agonista adrenérgico $\beta_2$ que se utiliza como relajante uterino en el parto prematuro. Se han descrito efectos secundarios maternos tales como taquicardia, eritema, náuseas, vómitos, cefaleas, somnolencia y aumento de las necesidades de insulina en pacientes diabéticas. Rara vez causa isquemia miocárdica tardía y edema pulmonar[1-3]. Describimos el caso de una paciente que presentó angina de pecho precoz de causa no hemodinámica atribuida a un mecanismo idiosincrásico.

Mujer de 27 años, gestante de 33 semanas, sin antecedentes de interés ni tratamiento farmacológico concomitante. Hacía 4 años había tenido un embarazo sin incidencias y un parto eutócico a término. Ingresó por presentar contracciones uterinas dolorosas y se le diagnosticó de amenaza de parto prematuro. Se prescribieron betametasona a dosis de 12 mg para inducción de la maduración pulmonar y 20 mg de nifedipino cada 6 h. Siete horas después, por aumento de la dinámica uterina, se inició perfusión de ritrodina a dosis de 0,15 mg/min. A los pocos minutos la paciente presentó dolor retrosternal opresivo, intenso, no irradiado, acompañado de sensación disneica. Se interrumpió la administración de ritrodina. La frecuencia cardíaca era de 100 lat/min, la presión arterial de 105/79 mmHg y la saturación arterial de oxígeno al aire del 100%. La función renal, hepática, la glucemia y el ionograma fueron normales. La hemoglobina era de 107 g/l. En el electrocardiograma se observó descenso del segmento ST de 1,5 mm e inversión de la onda T en las derivaciones de V2 a V4 y en DI y aVL. El dolor cedió con cloruro mórfico y tratamiento empírico con nitroglicerina por vía intravenosa. Se decidió realizar una coronariografía para descartar posible afectación orgánica asociada. Tras realizar protección radiológica abdominal, la angiografía mostró arterias coronarias normales, sin obstrucciones fijas ni dinámicas. Tampoco se observaron imágenes de disección coronaria o puente intramiocárdico. Los marcadores de lesión miocárdica fueron negativos. Tras la retirada del fármaco, los cambios electrocardiográficos persistieron durante más de 3 h.

Aunque en teoría la ritodrina tiene un efecto agonista selectivo sobre los receptores adrenérgicos $\beta_2$, puede también estimular los receptores $\beta_1$ y causar efectos inotrópicos y cronotrópicos cardiovasculares dependientes de la dosis[2]. Hosepund et al[4] observaron aumento de la frecuencia cardíaca, de la fracción de eyección y del gasto cardíaco durante la perfusión intravenosa de ritrodina a dosis terapéuticas. Asimismo, se han descrito aumento de la presión arterial sistólica y descenso de la presión arterial diastólica e inducción de extrasístoles supraventriculares y ventriculares[1]. Gonen et al[5] describieron el caso de una paciente que presentó una crisis hipertensiva grave al décimo día de la administración de ritodrina, que se resolvió tras retirar el fármaco y administrar diazepam. La aparición de edema pulmonar es una complicación rara que puede ser mortal. Suele aparecer tardíamente, incluso después de haber interrumpido el tratamiento, y se ha relacionado con una sobrecarga hídrica, embarazos gemelares y la administración concomitante de corticoides[3,6]. Los pacientes con miocardiopatía o cardiopatía valvular previa tienen un riesgo más elevado de presentar esta complicación[6].

Las alteraciones electrocardiográficas suelen cursar sin síntomas y aparecer tardíamente, entre 4 y 12 h después de iniciar el tratamiento. Consisten en depresión del segmento ST y aplanamiento o inversión de la onda T transitorios. Generalmente aparecen a frecuencias de 120-152 lat/min[2,7,8]. Puesto que estos cambios electrocardiográficos suelen cursar sin síntomas, algunos autores incluso han cuestionado la validez de retirar el tratamiento sólo por los cambios eléctricos[7]. Kagabu et al[9] describieron el caso de una paciente tratada por vía oral que al décimo día presentó elevación del seg-

mento ST y de la creatinfosfocinasa, que se atribuyó a una interacción de la ritodrina con la atropina, que se había utilizado como agente preanestésico. La paciente mejoró al retirar el fármaco. A diferencia de las descripciones en la bibliografía, esta paciente presentó angina asociada a descenso del segmento ST a los pocos minutos de iniciar el tratamiento a dosis terapéuticas. Los signos de isquemia en el electrocardiograma persistieron durante varias horas, a pesar de que la paciente no presentaba dolor, probablemente debido a que se alivió con la administración de morfina. Cabe destacar que la frecuencia cardíaca estaba poco acelerada para justificar que la angina fuera de causa hemodinámica. Se ha planteado que la presencia de anemia, hiperglucemia e hipopotasemia puede favorecer la isquemia miocárdica[2,7,8]. Sin embargo, en el caso aquí presentado la glucemia y los valores de potasio plasmático normales. Únicamente existía cierto grado de anemia probablemente dilucional. Por ello es posible que el mecanismo de la isquemia fuera idiosincrásico. La indicación de la coronariografía se realizó para descartar alteraciones estructurales coronarias (p. ej., disección coronaria), debido a que no existían factores precipitantes asociados[10].

En definitiva, la ritodrina utilizada como agente tocolítico puede ocasionar angina de pecho que puede aparecer precozmente. Los signos de isquemia miocárdica son reversibles tras la retirada del fármaco, aunque pueden persistir durante varias horas. Es recomendable descartar, antes de prescribir el tratamiento, la presencia de cardiopatía subyacente y realizar el seguimiento del electrocardiograma durante su administración.

*Vicens Martí*[a], *Montserrat Cardona*[a], *Inés Bombí*[b] *y José M. Domínguez de Rozas*[a]

[a]Servicio de Cardiología. Hospital de la Santa Creu i Sant Pau. Barcelona.
[b]Servicio de Ginecología. Hospital Sant Joan de Déu. Barcelona. España.

1. Bieniarz J, Motew M, Scommegna A. Uterine and cardiovascular effects of ritodrine in premature labor. Obstet Gynecol. 1972;40:65-73.
2. Ying YK, Tejani NA. Angina pectoris as a complication of ritodrine hydrochloride therapy in premature labor. Obstet Gynecol. 1982;60:385-8.
3. Elliott HR, Abdulla U, Hayes PJ. Pulmonary oedema associated with ritodrine infusion and betamethasone administration in premature labour. Br Med J. 1978;2:799-800.
4. Hosenpud JD, Morton MJ, O'Grady JP. Cardiac stimulation during ritodrine hydrochloride tocolytic therapy. Obstet Gynecol. 1983;62:52-8.
5. Gonen R, Samberg I, Sharf M. Hypertensive crisis associated with ritodrine infusion and betamethasone administration in premature labor. Eur J Obstet Gynecol Reprod Biol. 1982;13:129-32.
6. Reichman J, Goldman JA. Pulmonary edema after ritodrine infusion for premature labor in a patient with mitral valve disease. Acta Obstet Gynecol Scand. 1981;60:87-8.
7. Hendricks SK, Keroes J, Katz M. Electrocardiographic changes associated with ritodrine-induced maternal tachycardia and hypokalemia. Am J Obstet Gynecol. 1986;154:921-3.
8. Faidley CK, Dix PM, Morgan MA, Schechter E. Electrocardiographic abnormalities during ritodrine administration. South Med J. 1990;83:503-6.
9. Kagabu M, Murai S, Ogasawara T. Acute coronary syndrome associated with oral administration of ritodrine hydrochloride during pregnancy: a case report. J Obstet Gynaecol Res. 2001;27:337-40.
10. Roig S, Gómez JA, Fiol M, Guindo J, Pérez J, Carrillo A, et al. Spontaneous coronary artery dissection causing acute coronary syndrome: an early diagnosis implies a good prognosis. Am J Emerg Med. 2003;21:549-51.

Localizador web
Artículo 157.745

## Expresión molecular de un carcinoma broncogénico epidermoide T1 con un comportamiento clínico agresivo

**Sr. Editor:** En los últimos años, al igual que sucede en otras enfermedades, hay multitud de artículos que demuestran la importancia de los marcadores moleculares (MM) en el carcinoma broncogénico (CB), especialmente en el no microcítico (CBNM). En este sentido, los principales avances se han producido en la utilidad de estos MM tanto en el diagnóstico precoz (mutaciones del KRAS o el RB) como en el pronóstico y en el empleo como posibles dianas terapéuticas (anticuerpos frente a EGFR o VEGF).

En nuestro hospital se está desarrollando un estudio de la expresión de MM mediante matrices de tejido en CBNM resecado y su relación con variables clínicas entre las que se incluye el pronóstico. El tumor resecado se incluyó en un estudio de MM con micromatrices tisulares[1], mediante inmunohistoquímica, siguiendo la metodología de otros estudios recientes con matrices de tejido[2].

El caso clínico que presentamos tiene la particularidad de que a pesar de ser un tumor de pequeño tamaño y con un estadio clínico precoz presenta un comportamiento muy agresivo y un pronóstico fatal a corto plazo, lo que podría justificarse por la gran cantidad de MM con significado pronóstico adverso que expresa.

Varón de 41 años, fumador de 40 cigarrillos al día desde los 15 años. Acudió a urgencias en septiembre de 2002 por cefalea y pérdida de peso. La exploración física, sistemático de sangre y bioquímica eran normales. La tomografía computarizada (TC) craneal mostró una lesión de 2 cm en el lóbulo parietal izquierdo y la radiografía de tórax, un nódulo pulmonar de 2,5 cm de diámetro en el lóbulo inferior izquierdo. Se solicitó una TC toracoabdominal que mostró un nódulo de 2,7 cm de diámetro y una adenopatía hiliar homolateral. La resonancia magnética (RM) cerebral confirmó una única lesión en el lóbulo parietal. La gammagrafía ósea y la espirometría fueron normales.

Se realizó una punción-aspiración con aguja fina guiada por TC, con el diagnóstico de carcinoma epidermoide. Se realizó una tomografía con emisión de positrones (PET)-FDG que mostraba hipercaptación en el segmento lateral de LII y adenopatías hiliares e hipometabolismo en el lóbulo parietal izquierdo. Se efectuó una mediastinoscopia y mediastinotomía paraesternal izquierda sin evidencia de afección ganglionar.

Se interpretó el caso como carcinoma epidermoide, estadio clínico $cT_1N_1M_1$, con metástasis cerebral única sincrónica. Inicialmente se trató con radiocirugía y radioterapia holocraneal con resultados satisfactorios y posteriormente se sometió al paciente a toracotomía. Se realizó una lobectomía inferior izquierda, y en la pieza quirúrgica la estirpe fue de carcinoma epidermoide pobremente diferenciado con afección de adenopatías en las regiones 9 y 10. El estadio quirúrgico fue $pT_1N_2M_1$.

Se inició tratamiento quimioterápico con etopósido y cisplatino. En enero de 2003 el paciente comenzó con dolores óseos generalizados y la gammagrafía ósea mostraba captaciones anormales en el sacro y la segunda vértebra lumbar. El paciente falleció finalmente en abril de 2003.

Los resultados del estudio con matrices de tejido en el tumor resecado se resumen en la tabla 1.

El tratamiento quirúrgico del CBNM estadio IV se reserva para pacientes con metástasis cerebral única sincrónica. En el protocolo de nuestro hospital, para plantear la cirugía combinada hay que descartar la existencia de otras metástasis en el sistema nervioso central mediante RM, en otra localización mediante PET y en los ganglios, con la mediastinoscopia.

El tumor de nuestro paciente era de pequeño tamaño, sin embargo, su comportamiento fue muy agresivo. Hay datos contradictorios que relacionan el tamaño tumoral con el estadio, si bien la mayoría afirma que tumores pequeños corresponden con estadios clínicos más precoces[3,4].

Hay muchos estudios, especialmente en los últimos años, que muestran la importancia de los MM en el diagnóstico precoz, el pronóstico y el tratamiento del CB[5].

Nuestro paciente fue incluido en un estudio de matrices tisulares sobre la expresión de proteínas de distintas vías celulares (ciclo celular, apoptosis, factores de crecimiento, moléculas de adhesión) en CBNM resecado. El tumor de nuestro paciente expresaba un gran número de proteínas que han demostrado tener un significado pronóstico negativo en CBNM: ciclina A1[6], ciclina B1[7], ciclina D1[8], ciclina E[9], CDK2[6], Ki 67[10] y p53.

En resumen, el comportamiento biológico tan agresivo del tumor de nuestro paciente, a pesar de su pequeño tamaño, con metástasis cerebral y ósea y supervivencia de 7 meses desde el diagnóstico, podría en parte explicarse por la gran cantidad de proteínas, expresadas en el tumor resecado, que han sido relacionadas con un peor pronóstico en CBNM resecado.

*Ricardo García Luján*[a], *Ángel López Encuentra*[a], *Fernando López Ríos*[b] *y Esther Conde Gallego*[b]

[a]Servicio de Neumología.
[b]Servicio de Anatomía Patológica.
Hospital Universitario 12 de Octubre.
Madrid. España.

TABLA 1

**Resumen de marcadores moleculares en tumor resecado**

| Proteínas expresadas | Proteínas no expresadas |
|---|---|
| Ciclina A1 | Ciclina dependiente de cinasa 6 (CDK6) |
| Ciclina B1 | p16 |
| Ciclina D1 | p21 |
| Ciclina E | p27 |
| Ciclina cinasa dependiente 2 (CDK2) | MDM2 |
| Ki 67 | Bcl-2 |
| FAS | Caspasa-3 |
| Proteína del retinoblastoma (Rb) | Survivina |
| p53 | NF-kappaB |
| E-cadherina | Proteína cinasa activada p (AKTp) |
| | Receptor del factor de crecimiento epidérmico (EGFR) |
| | HER-2 |
| | Ciclooxigenasa 2 (COX2) |
| | p63 |
| | Factor de transcripción tiroideo 1 (TTF1) |

1. Conde E, García Luján R, López Encuentra A, Sánchez L, Sánchez Céspedes M, López-Ríos F. Protein expression profiles in non-small cell lung cancer. A tissue microarray-based study of 142 cases. Lung Cancer. 2005;49 Suppl 2:290.
2. Ullmann R, Morbini P, Halbwedl I, Bongiovanni M, Gogg-Kammerer M, Papotti M. Protein expression profiles in adenocarcinomas and squamous cell carcinomas of the lung generated using tissue microarrays. Journal of Pathology. 2004;203:798-807.
3. Wisnivesky JP, Yankelevitz D, Henschke CI. Stage of lung cancer in relation to its size: part 2. Evidence. Chest. 2005;127:1136-9.
4. Fong KM, Sekido Y, Gazdar AF, Minna JD. Lung cancer. 9: Molecular biology of lung cancer: clinical implications. Thorax. 2003;58:892-900.
5. Dobashi Y, Shoji M, Jiang SX, Kobayashi M, Kawakubo Y, Kameya T. Active cyclin A-CDK2 complex, a possible critical factor for cell proliferation in human primary lung carcinomas. American Journal of Pathology. 1998;153:963-72.
6. Soria JC, Jang SJ, Khuri FR, Hassan K, Liu D, Hong WK, et al. Overexpression of cyclin B1 in early-stage non-small cell lung cancer and its clinical implication. Cancer Research. 2000;60: 4000-4.
7. Keum JS, Kong G, Yang SC, Shin DH, Park SS, Lee JH, et al. Cyclin D1 overexpression is an indicator of poor prognosis in resectable non-small cell lung cancer. British Journal of Cancer. 1999;81:127-32.
8. Hayashi H, Ogawa N, Ishiwa N, Yazawa T, Inayama Y, Ito T, et al. High cyclin E and low p27/Kip1 expressions are potentially poor prognostic factors in lung adenocarcinoma patients. Lung Cancer. 2001;34:59-65.
9. Martin B, Paesmans M, Mascaux C, Berghmans T, Lothaire P, Meert AP, et al. Ki-67 expression and patients survival in lung cancer: systematic review of the literature with meta-analysis. British Journal of Cancer. 2004;91:2018-25.
10. D'Amico TA, Aloia TA, Moore MB, Herndon JE, Brooks KR, Lau CL, et al. Molecular biologic substaging of stage I lung cancer according to gender and histology. Annals of Thoracic Surgery. 2000;69:882-6.

## Miositis nodular aislada y citomegalovirus

**Sr. Editor:** El citomegalovirus (CMV) es un virus ADN del grupo de los herpesvirus beta con distribución mundial. La primoinfección tiene lugar en la infancia o la adolescencia como una forma de mononucleosis de curso benigno, después de la cual el individuo queda inmune de por vida. Sin embargo, en ocasiones hay reactivaciones en el adulto, por causas aparentes o no. En colectivos de higiene elevada, la primoinfección puede darse en adultos. En pacientes inmunodeprimidos (trasplantes, sida), el CMV puede originar infecciones especialmente graves, como neumonía, retinitis, infecciones del sistema nervioso central y otras. El caso que presentamos es el de un adulto inmunocompetente con una lesión muscular nodular aislada y una serología positiva para CMV.

Varón de 59 años que consultó al servicio de medicina interna por la aparición de una masa en la cara interior del muslo izquierdo, de 2 semanas de evolución. El paciente había tenido un cuadro de febrícula, molestias faríngeas y ligero malestar general, que no

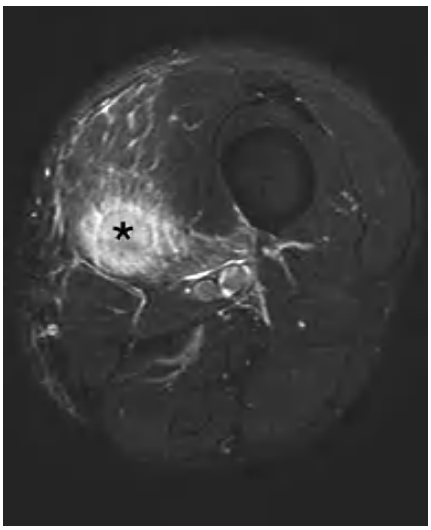


*Fig. 1. Imagen axial SE potenciada en T2 con supresión grasa donde se observa una lesión nodular de señal moderada-alta (*), con extenso patrón de edema en el músculo vasto interno.*

le impedía hacer una vida normal. A los pocos días se añadió una astenia intensa y unos días después apareció dolor en el muslo izquierdo, con impotencia funcional y una tumoración a la palpación. La exploración por aparatos era anodina, no se palpaban adenopatías ni esplenomegalia y presentaba una masa de unos 3 cm de diámetro en el muslo izquierdo, adherida a planos profundos y de consistencia dura pero no pétrea. La analítica general mostraba: leucocitosis, 12,31 × $10^9$/l (normal, 4,8-10,8), con linfocitosis, 8,24 × $10^9$/l (normal, 0,9-5,2). El resto del hemograma y la bioquímica era normal. Realizamos una resonancia magnética, que mostró una masa dependiente del cuádriceps (fig. 1). Las serologías para los virus de la inmunodeficiencia humana, herpes simple y Epstein-Barr, salmonela y brucela fueron negativas, pero resultaron positivas para CMV tanto la IgM, con un índice de 1,9 (normal, < 0,75), como la IgG, 27 U/ml (normal, < 15). El paciente declinó someterse a una biopsia de la lesión. Con el diagnóstico de probable miositis nodular aislada por CMV, el paciente fue sometido a reposo relativo y tratamiento sintomático, y los síntomas remitieron progresivamente. Repetida a las 2 semanas la IgM, se había negativizado y la IgG se había multiplicado por 7 hasta alcanzar las 184 U/ml. Repetimos la resonancia magnética a los 6 meses, y mostró resolución de las imágenes.

Las masas de partes blandas pueden producirse por diferentes procesos de índole variada, tales como procesos tumorales benignos (lipomas, leiomiomas, y otros) o malignos (liposarcomas, leiomiosarcomas), abscesos, hernias musculares, masas adenopáticas y otros. Entre las entidades menos frecuentes se encuentra la miositis nodular. La miositis nodular aislada es una rara entidad relacionada principalmente con enfermedades sistémicas (miopatía inflamatoria idiopática[1], lupus eritematoso sistémico, sarcoidosis[2-4]) e infecciones bacterianas (*Staphilococcus aureus, Clostridium,* bacilos gramnegativos aerobios y anaerobios, y otros) y virales (grupo herpes) e infestaciones parasitarias *(Trichinella spiralis, Taenia solium).* Otro grupo dentro de las miositis nodulares lo constituyen las fascitis o miositis proliferativas, proceso benigno seudosarcomatoso, de aparición exclusiva en adultos y crecimiento rápido, caracterizado por proliferación de fibroblastos, histiocitos y granulocitos[5-7]. La importancia de conocerlo radica en el diagnóstico diferencial, especialmente con las neoplasias de partes blandas. La primera descripción de miositis nodular producida por CMV data de 1987, definida anatomopatológicamente, como un infiltrado linfocitario intersticial[8]. Otras afecciones musculares descritas y producidas por CMV son polimiositis[1,9,10], dermatomiositis[10], rabdomiólisis con mioglobinuria y miocarditis. También se ha descrito un cuadro de miositis tras la primoinfección concomitante de VIH y CMV. La mayor inquietud ante un paciente adulto con una tumoración en un músculo es la posibilidad de que se trate de un miosarcoma. Además, aunque el hemograma y la serología favorecían el diagnóstico de infección viral, es conocida la relación entre sarcoma de tejidos blandos y virus. La resonancia magnética tiene un gran valor diagnóstico pero, en nuestro caso, no pudo descartar ninguna de las dos opciones. Por otra parte, la localización más frecuente de los sarcomas de partes blandas es las extremidades inferiores. También se ha descrito como evento paraneoplásico meses antes de desarrollarse un linfoma de Hodgkin.

Consideramos que por la clínica, la analítica, la resonancia magnética y, sobre todo, la evolución, nuestro paciente tuvo una miositis nodular aislada por CMV, sin ninguna relación con un proceso maligno y en situación inmunocompetente. Sugerimos que en el diagnóstico etiológico de los nódulos musculares se incluya la miositis por CMV.


*Manuel Rubio Rivas*[a], *Manuel Rubio Caballero*[a], *Mabel Gil García*[b] *y Luis Pérez Ruiz*[c]

[a]Servicio de Medicina Interna.
[b]Instituto de Diagnóstico por la Imagen (IDI).
[c]Servicio de Cirugía General.
Hospital Universitario Arnau de Vilanova.
Lleida. España.



1. Cumming WJ, Weiser R, Teoh R. Localised nodular myositis: a clinical and pathological variant of polymyositis. Q J Med. 1977;46:531-46.
2. Guo M, Lemos L, Baliga M. Nodular sarcoid myositis of skeletal muscle diagnosed by fine leedle aspiration biopsy. A case report. Acta Cytol. 1999;43:1171-6.
3. Montejo Baranda M, Martínez Gutiérrez E, Arrinda Yeregui JM. Nodular myositis as the initial manifestation of sarcoidosis. Med Clin (Barc). 1983;81:739-40.
4. Zisman DA, Shorr AF, Lynch JP. Sarcoidosis involving the musculoskeletal system. Semin Respir Crit Care Med. 2002;23:555-70.
5. Cheng EB, Enzinger FM. Proliferative fasciitis. Cancer. 1975;36:1450-8.
6. Blinov VM. Proliferating myositis. Arkh Patol. 1978;40:61-6.
7. Jelen M, Wozniak Z. Cytological findings in nodular fasciitis. Zentralbl Allg Pathol. 1988;134: 505-9.
8. Charneau J, Simard C, Joubaud F. Interstitial lymphocytic myositis in cytomegalovirus infection. Presse Med. 1987;16:2229.
9. Maeda M, Maeda A, Wakiguchi H. Polymiosits associated with primary cytomegalovirus infection. Scand J Infect Dis. 2000;32:212-4.
10. Marie I, Hachulla E, Cherin P. Opportunistic infections in polymyositis and dermatomyositis. Arthritis Rheum. 2005;53:155-65.