Localizador web
Artículo 106.827

Lipoma endobronquial. Consideraciones terapéuticas

Naia Uribe-Etxebarria, Mónica Lorenzo, Unai Jiménez, Isidoro Calvo, Juan Carlos Rumbero, Rafael Rojo y Joaquín Pac
Servicio de Cirugía Torácica del Hospital de Cruces. Barakaldo. Bizkaia. España.

Resumen

El lipoma endobronquial es un tumor benigno extremadamente raro. La presentación clínica más habitual se debe a la obstrucción de la vía aérea. El hallazgo en la tomografía computarizada (TC) de una masa homogénea de densidad grasa y que no capta contraste se considera diagnóstico de este tipo de tumores. El diagnóstico definitivo es aportado por la broncoscopia y la biopsia. El tratamiento de elección es la resección por vía endoscópica, aunque hay casos en los que es necesaria una resección por vía abierta. Presentamos un caso de lipoma endobronquial que afectaba al bronquio principal izquierdo y que continuaba por la carina de división bronquial. En un primer momento se intentó un tratamiento endoscópico, pero finalmente fue necesario realizar una resección por vía abierta mediante lobectomía superior izquierda, reglada con resección carinal más broncoplastia, lo cual evitó la neumonectomía izquierda.

Palabras clave: *Lipoma. Neoplasia de los bronquios. Lobectomía pulmonar.*

ENDOBRONCHIAL LIPOMA. THERAPEUTIC CONSIDERATIONS

Endobronchial lipoma is a very rare benign tumor. The most frequent clinical presentation is caused by airway obstruction. A computed tomography finding of a homogeneous mass with fat density not enhanced by intravenous contrast material is considered diagnostic of this kind of tumor. The definitive diagnosis is given by bronchoscopy and biopsy. The treatment of choice is endoscopic resection, although open resection is sometimes required. We present a case of endobronchial lipoma that involved the left main bronchus and extended through the bronchial carina. Endoscopic treatment was initially attempted. However, open resection through superior lobectomy with carinal resection and a bronchoplastic procedure were required to avoid left pneumonectomy.

Key words: *Lipoma. Bronchial neoplasm. Pulmonary lobectomy.*

Introducción

Los lipomas endobronquiales son tumores pulmonares benignos y poco frecuentes. Su localización más habitual son las primeras divisiones del árbol traqueobronquial[1]. Son factores de riesgo el hábito tabáquico y la obesidad. Suelen presentar una clínica de obstrucción endobronquial y fenómenos derivados, como las neumonías de repetición. El diagnóstico se puede realizar mediante la clínica y la tomografía computarizada (TC)[2-4], en la que se puede observar algún signo indirecto de obstrucción (neumonías de repetición, atelectasia) y a veces tumoraciones de densidad grasa, aunque el diagnóstico definitivo se hace mediante biopsia por vía endoscópica[2,5]. El tratamiento de elección es endoscópico[1,2,5-7] aunque existen casos en los que el tumor se hace extrabronquial, e invade el pulmón adyacente, que requieren técnicas quirúrgicas más agresivas.

Presentamos el caso de un lipoma endobronquial que para poder ser extirpado requirió la realización de una lobectomía superior izquierda con broncoplastia.

Caso clínico

Varón de 45 años, 116 kg de peso y fumador de 20 paquetes/año, sin otro antecedente personal de interés. Presenta cuadros catarrales frecuentes tratados con antibióticos y broncodilatadores, sin que se logre una remisión de la clínica. El último año el paciente presenta 2-3 neumonías de repetición en el pulmón izquierdo. En la exploración física se encuentra una leve disminución del murmullo vesicular en el hemitórax izquierdo. El hemograma y la bioquímica básica no evidenciaron alteraciones.

La exploración funcional respiratoria puso de manifiesto un patrón obstructivo (capacidad vital forzada [FVC]: 2,96 l [un 65% del valor teórico; volumen espirado en el primer segundo [FEV_1]: 2,03 l [un 58%; FEV_1/FVC: 68%, con una mejoría del 13% tras la prueba de broncodilatación).

Correspondencia: Dra. Naia Uribe-Etxebarría.
Servicio de Cirugía Torácica. Hospital de Cruces.
Plaza de Cruces, s/n. 48903 Barakaldo. Bizkaia. España.
Correo electrónico: residentes.cirtoracica@hcru.osakidetza.net

Manuscrito recibido el 13-2-2005 y aceptado el 7-4-2005.

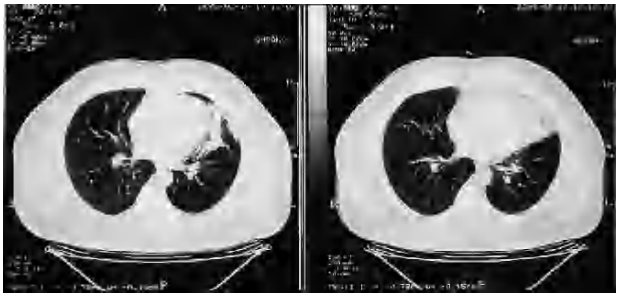

Fig. 1. Tomografía computarizada torácica que muestra imágenes compatibles con bronquiectasias en el lóbulo superior izquierdo y en la língula, con pérdida de volumen.

La radiografía de tórax fue normal. La TC mostró imágenes compatibles con bronquiectasias en el lóbulo superior izquierdo y en la língula, con pérdida de volumen (fig. 1).

En la broncoscopia flexible se observó una lesión redondeada, de superficie lisa, encapsulada, ligeramente vascularizada y sin infiltración de paredes próximas, situada en el tercio distal del bronquio principal izquierdo, al que ocluía por completo. La biopsia se informó como epitelio cilíndrico ciliado seudoestratificado de tipo respiratorio junto al cual aparecen fragmentos de tejido adiposo maduro bien diferenciado, compatible con lipoma.

Con el diagnóstico de lipoma endobronquial se decide realizar tratamiento endoscópico mediante fotorresección con láser. Es necesaria la intubación selectiva del bronquio principal izquierdo debido a la localización del tumor en el tercio distal de dicho bronquio, pero durante la intervención el paciente comienza a sufrir desaturaciones importantes por lo que no es posible realizar el tratamiento endoscópico. Se decide la resección del tumor por vía abierta; se efectúa una toracotomía izquierda, y se observa una atelectasia de la língula. Tras la disección del hilio pulmonar y la exposición del bronquio principal izquierdo, se realiza una broncotomía en la *pars* membranosa del tercio distal del bronquio principal izquierdo (fig. 2), y se encuentra una tumoración endobronquial que continúa hacia la carina de división lobar. Se disecan las arterias lobares superiores y la vena lobar superior. En el transcurso de la disección de la vena lobar se descubre que la tumoración sobrepasa la pared del bronquio lobar superior izquierdo debido a un crecimiento exoluminal del tumor, lo que obliga a una lobectomía superior izquierda reglada. Una vez seccionado el bronquio del lóbulo superior izquierdo aparece la base de implantación en el inicio de éste. En la carina de división lobar se lleva a cabo una resección en cuña y una posterior broncoplastia del bronquio lobar inferior al bronquio principal izquierdo. En el estudio anatomopatológico se encontró un tumor multilobulado submucoso endobronquial, en continuidad con el cartílago bronquial, con unas dimensiones de 2,5 × 2 × 1,8 cm y formado por tejido adiposo maduro. No se evidenció infiltración del parénquima pulmonar.

El postoperatorio transcurrió sin incidencias, por lo que el paciente fue dado de alta al cabo de catorce días.

Discusión

El lipoma endobronquial es un tumor benigno extremadamente raro con una incidencia de 0,1-0,5% de todos los tumores broncopulmonares[1]. La mayoría de los lipomas pulmonares son de origen bronquial, derivados de la grasa submucosa presente en los anillos cartilaginosos[6]. Son habitualmente tumores pedunculados con tallo estrecho y cubiertos por mucosa respiratoria normal[5,7]. Se suelen localizar en las primeras tres divisiones del árbol traqueobronquial y predominan en el lado derecho[1]. Histológicamente, están formados por capas de adipocitos separadas unas de otras por tabiques conectivos[5]. El hábito tabáquico y la obesidad son factores de riesgo para desarrollar este tipo de tumores. En nuestro caso el paciente presentaba estos dos factores de riesgo.

Fig. 2. Hallazgo de la tumoración endobronquial tras la broncotomía en la pars membranosa del tercio distal del bronquio principal izquierdo.

La clínica del lipoma endobronquial es principalmente la causada por la obstrucción de la vía respiratoria[3]. La tos es el síntoma más frecuente (81%). Otros síntomas son la hemoptisis, la disnea y los cuadros seudoasmáticos. El 25% son asintomáticos[1].

El 80% de los lipomas endobronquiales muestra alteraciones en la radiografía convencional de tórax. El hallazgo en la TC de una masa homogénea de densidad grasa y que no capta contraste se considera diagnóstico de este tipo de tumores[2-4]. El diagnóstico definitivo es aportado por la broncoscopia y la biopsia[2,5].

El tratamiento de elección es endoscópico, mediante láser o crioterapia[1,2,5-7]. Hay casos en los que es preferible la resección pulmonar, como son la dificultad para confirmar el diagnóstico, la destrucción periférica del parénquima pulmonar, el crecimiento extrabronquial o la dificultad técnica endoscópica[1]. En nuestro caso fue necesaria la realización de una lobectomía superior izquierda debido a que el tumor sobrepasaba la pared del bronquio lobar superior izquierdo creando un componente extraluminal de la tumoración.

Lo ideal es que el diagnóstico sea temprano, de modo que se intervenga en estadios tempranos y, por tanto, se pueda realizar tratamiento endoscópico, evitando así la cirugía abierta más agresiva.

Bibliografía

1. Muraoka M, Oka T, Akamine S, Nagayasu T, Iseki M, Suyama N, et al. Endobronchial lipoma. Review of 64 cases reported in Japan. Chest. 2003;123:293-6.
2. Huisman C, Van Kralinger KW, Postmus PE, Sutedja TG. Endobronchial lipoma: a series of three cases and the role of electrocautery. Respiration. 2000;67:689-92.
3. Stey CA, Vogt P, Russi EW. Endobronchial lipomatous hamartoma: a rare cause of bronchial occlusion. Chest. 1998;113:254-5.
4. Raymond GS, Barrie JR. Endobronchial lipoma:helical CT diagnosis. Am J Roentgenol.1999;173:1716.
5. García Yuste M, Matilla González JM, Heras Gómez F, Ramos Seisdedos G. Tumores pulmonares distintos del cáncer de pulmón. En: Caminero Luna JA, Fernández Fau L, editores. Manual de neumología y cirugía torácica. Madrid: Editores Médicos;1998. p. 1549-74.
6. Shrager JB, Kaiser LR. Benign lung tumors. En: Pearson G, Cooper JD, Deslauriers J, Ginsberg RJ, Hiebert CA, Patterson GA, et al, editors. Thoracic surgery. London: Churchill Livingstone; 2002. p. 757-8.
7. Piñero A, Giménez A, Lax FG, Parrilla P. Hemoptysis caused by an endobronchial lipoma. J Thorac Cardiovas Surg. 1996;111:1104-5.