Paciente con disnea progresiva de un mes de evolución

I. F. Aomar Millán, D. Vinuesa García, L. Pérez Fernández, A. Ruiz Sancho y B. Gil Extremera
Medicina Interna. Hospital Clínico San Cecilio. Granada.

Caso clínico

Se trata de un varón de 71 años, fumador de 20 cigarrillos/día, que consultó por un cuadro de disnea de esfuerzo que había progresado hasta hacerse de reposo en el último mes, acompañada de edematización progresiva de miembros inferiores y ortopnea a unos 30 grados de un mes de evolución. Todo este proceso se desencadenó tras una infección de vías respiratorias altas.

A la exploración física destacaba el aspecto caquéctico del paciente; a la auscultación cardíaca destacaba un soplo sistólico aórtico (III/VI) y diastólico mitral (II/VI), una hepatomegalia de 4-5 cm bajo el reborde costal y edema con fovea hasta rodilla en extremidades inferiores.

Al examen analítico destacaba una gasometría con moderada hipoxemia y alcalosis respiratoria, poniéndose de manifiesto mediante estudios de función pulmonar una importante obstrucción bronquial generalizada.

La radiografía simple de tórax (figs. 1 y 2) mostraba un derrame pleural derecho, así como una cardiomegalia global y una dilatación aórtica de aspecto aneurismático.

En la ecocardiografía se evidenció un ventrículo izquierdo muy dilatado (aunque con función sistólica normal), así como una insuficiencia aórtica con importante flujo de regurgitación grave y dilatación aneurismática de la aorta ascendente con troncos supraaórticos dilatados.

Al no poder precisarse la longitud de la dilatación aneurismática de la aorta se realizaron tomografía axial computarizada (TAC) toracoabdominal con contraste intravenoso y angiorresonancia magnética nuclear (angio-RMN) abdominal (fig. 3) que revelaron dilatación de la aorta toracoabdominal hasta la altura de la bifurcación de las arterias renales.

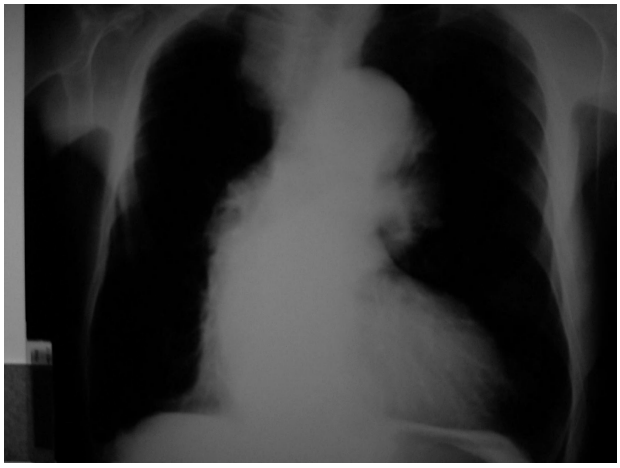

Fig. 1. Cardiomegalia global y ensanchamiento mediastínico.

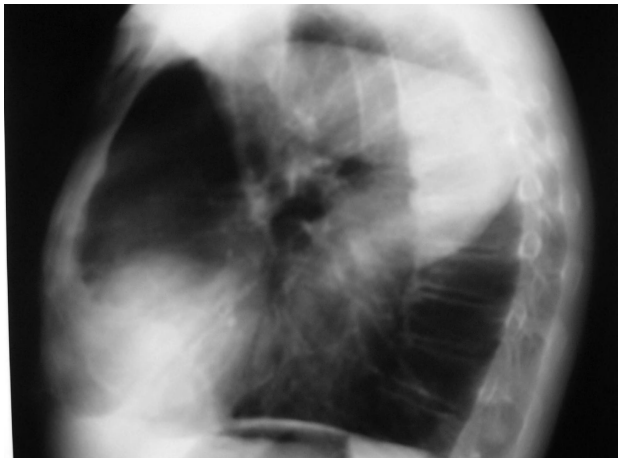

Fig. 2. Elongación aórtica y leve derrame pleural derecho.

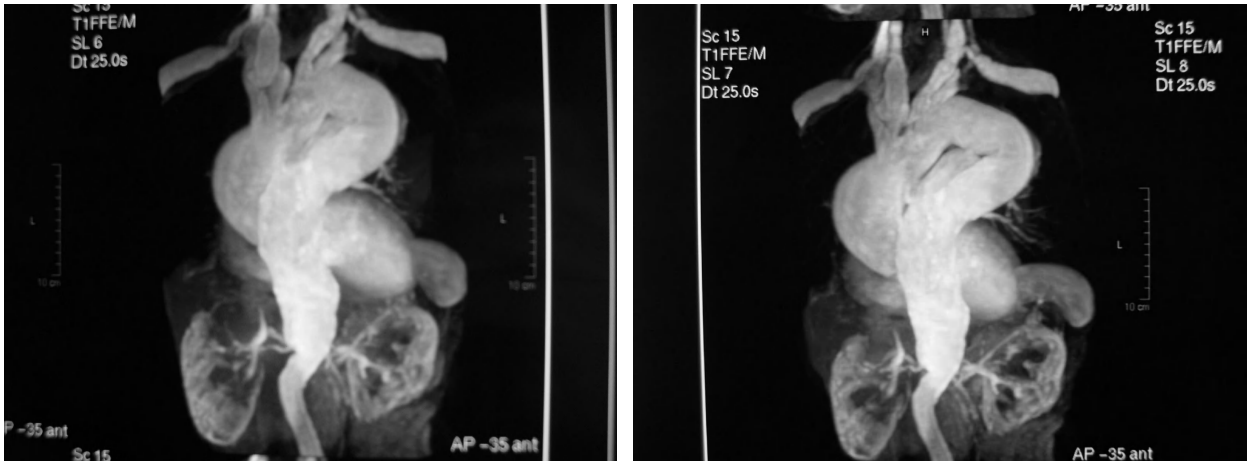

Fig. 3. Angio-RMN que muestra dilatación aórtica hasta bifurcación de ambas arterias renales.

Evolución

Se instauró tratamiento con diuréticos, inhibidores de la enzima convertidora de angiotensina (IECA), antiagregantes y broncodilatadores con evolución favorable del paciente, desapareciendo los edemas y la disnea de reposo. Con el diagnóstico de arteriomegalia o dolicomegarteria se contacta con el Servicio de Cirugía Cardiovascular, quedando el paciente pendiente de cirugía de reconstrucción aórtica.

Discusión

El término arteriomegalia fue propuesto por Lea Thomas en 1971 para definir la condición de arterias difusamente alargadas, sin que ello implique necesariamente la formación de aneurisma. Actualmente el término arteriomegalia es usado erróneamente para indicar enfermedad aneurismática difusa o aneurismosis, siendo estas dos patologías distintas. En definitiva, a grandes rasgos hay que considerar tres patologías arteriales: el aneurisma (dilatación permanente y localizada de una arteria), la arteriomegalia y la aneurismosis [1,2].

La etiología de este proceso es aún desconocida, habiéndose propuesto múltiples teorías, así como la asociación a múltiples patologías como Ehler-Danlos, enfermedad arteriosclerótica difusa, etc. [3]

En cuanto al sexo, es algo más frecuente en hombres y con cierta predisposición familiar, por lo que se recomienda hacer un *screening,* en principio mediante ultrasonografía, a los familiares de pacientes con aneurisma de aorta abdominal, aneurismosis o arteriomegalia [5].

Desde el punto de vista ultraestructural esta enfermedad se caracteriza por una alteración en el componente elástico de la pared vascular, estando alteradas las proteínas estructurales de las arterias (elastina y colágeno), por lo que mediante microscopía electrónica habitualmente se observa material elástico amorfo, así como un gran número de vesículas pinocíticas próximas a la membrana basal de los miocitos de la pared vascular, lo que indica gran creación de nuevo material elástico [5].

La clínica de este proceso generalmente es asintomática en principio, pudiendo manifestarse o presentar clínica según los territorios afectos (insuficiencia cardíaca, insuficiencia renal, etc.), diagnosticándose en la mayor parte de las ocasiones como hallazgo casual en el estudio de otra patología; aun así, para su diagnóstico son fundamentales las técnicas de ultrasonografía y la TAC, por lo que todos los pacientes con evidencia angiográfica de arteriomegalia deberían ser investigados mediante alguna de las técnicas antes mencionadas [6].

El tratamiento de esta patología es generalmente conservador, salvo que existan manifestaciones clínicas derivadas de afectación de territorios que imposibiliten a los pacientes la realización de una vida normal.

BIBLIOGRAFÍA

1. Tomas ML. Arteriomegaly. Br J Surg. 1971;58:690-4.
2. Beal JM. Aneurysmosis. Illinois Medical Journal. 1968;133:157-60.
3. Dieter RS, Murtaugh T, Black J, Russell DC. Coronary arteriomegaly in a patient with Ehler-Danlos syndrome and multiple aneurysms. Angiology. 2003;54:733-6.
4. Lawrence PF, Wallis C, Dobrin P, Bhirangi K, Gugliuzza N, Galt S, et al. Oeripheral aneurysm and arteriomegaly. Is a familiar pattern? J Vasc Surg. 1998;28:599-605.
5. D'Andrea V, Malinovsky L, Cavallotti C, Benedetti F, Malinovska V, et al. Angiomegaly. J. Cardiovasc Surg (Torino). 1997;38: 447-55.
6. Chan O, Thomas ML. The incidence of popliteal aneurysms in patients with arteriomegaly. Clin Radiol. 1990;41:185-9.