Artropatías por cristales, una causa infrecuente de quistes poplíteos

Sr. Editor: En la rodilla pueden asentarse distintos tipos de quistes, de los cuales el más común es el quiste poplíteo o de Baker, que suele originarse por el compromiso de las bursas de los músculos gastronemio y semimembranoso[1]. Además, pueden desarrollarse gangliones o quistes originados en meniscos o ligamentos cruzados deteriorados, que emergen de la articulación a través de puntos débiles de la cápsula articular. Presentamos el caso de un paciente con gota tofácea que consultó por presentar un gran quiste poplíteo.

Paciente varón de 72 años de edad, que consultó por presentar, desde hacía un año, una masa de aproximadamente 20 cm de diámetro en la rodilla derecha que le dificultaba la deambulación. Como antecedentes refería hipertensión arterial, asma y gota desde hacía 15 años. Cuando acudió a la consulta, recibía tratamiento con nifedipino (30 mg/día), budesonida/formoterol en aerosol y alopurinol (300 mg/día), este último de forma irregular.

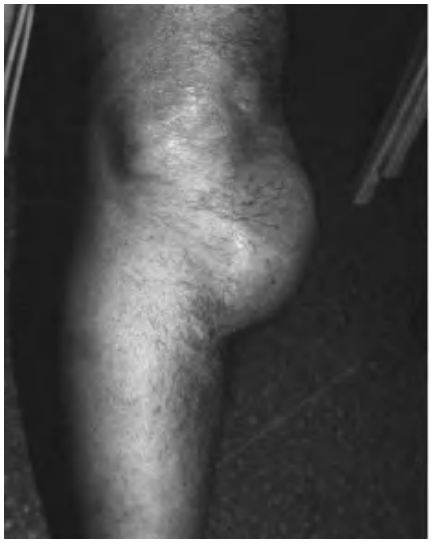

Sus signos vitales eran normales. En el examen osteoarticular presentaba *genu varum*, así como una formación de 20 × 10 cm que contenía líquido a tensión, sin signos de flogosis, y que se extendía desde la cara anterointerna de la rodilla derecha por los planos superficiales de la pierna (fig. 1). Presentaba además múltiples tofos en los codos, los dedos de las manos, ambos *hallux* y el cuarto dedo del pie derecho.

Los exámenes de laboratorio mostraron: uricemia de 9 mg/dl, uremia de 32 mg/dl, creatininemia de 1,1 mg/dl, aclaramiento de creatinina de 72 ml/min, glucemia de 83 mg/dl, eritrosedimentación de 10 mm/h y uricosuria de 564 mg/24 h (valor normal: 250-750 mg/24 h).

Se realizó punción de la masa y se extrajeron 20 ml de líquido sinovial de color amarillo claro y viscoso. Su examen microscópico mostró 5.000 células/µl y la observación con luz polarizada evidenció la presencia de cristales de urato monosódico extracelulares.

La radiografía de la rodilla reveló fenómenos degenerativos, pinzamiento del compartimiento interno, calcificación del fibrocartílago y una gran expansión de los tejidos blandos en la parte anterointerna. En la resonancia magnética se observaron cambios osteoartríticos en la región femorotibial y patelofemoral, así como degeneración avanzada del menisco externo. También se evidenció una lesión quística parcialmente tabicada, en relación con el gemelo interno y los tendones de la pata de ganso, que se extendía desde la interlínea articular posterior hasta el sector anterointerno de la rodilla.

En marzo de 2004 se le extirpó quirúrgicamente la formación y se evidenció un trayecto desde el hueco poplíteo. Al abrirla salieron 120 ml de líquido amarillo claro. El estudio anatomopatológico de la pieza extirpada demostró que se trataba de un quiste artrosinovial con signos inflamatorios agregados y la presencia de cristales de pirofosfato de calcio intratisulares.

Entre los diagnósticos diferenciales de los quistes poplíteos se encuentran los gangliones quísticos procedentes de los meniscos y de los ligamentos cruzados. Estos últimos son muy raros, pequeños y se observan en personas jóvenes. De los otros, sólo los del menisco interno tienen posibilidad de alcanzar excepcionalmente los 8 cm[2,3].

La resonancia magnética mostró que los ligamentos cruzados estaban indemnes, y el estudio histológico halló que la pared de la colección extirpada poseía una capa continua de sinoviocitos propia de los quistes, a diferencia de lo que se observa en los gangliones, que poseen una capa discontinua de células seudosinoviales[4,5].

Las enfermedades crónicas que favorecen más frecuentemente la formación de estos quistes son la artritis reumatoide y la osteoartritis, aunque también se han descrito asociados a artritis sépticas, lesiones meniscales, sinovitis pigmentaria vellonodular, sarcoidosis, linfomas, síndrome de Reiter, etc.[6,7]. En la bibliografía hay pocas comunicaciones de casos de enfermedad por cristales que generen estas colecciones[8-10]; tal vez debido a su carácter intermitente tienen menos posibilidades de producirlas. Sin embargo, en la gota crónica los accesos agudos son más prolongados que los que ocurren en el inicio de la enfermedad, y en el caso presentado su repetición pudo haber facilitado la formación y expansión del quiste al producirse mayor cantidad de líquido sinovial. Tampoco podemos descartar que algunos de estos episodios de artritis pudieran estar causados por los cristales de pirofosfato de calcio. La condrocalcinosis, pues, pudo participar de la formación del quiste mediante la repetición de accesos agudos de seudogota, o manifestarse crónicamente con períodos de inflamación articular prolongada.

En conclusión, creemos que los episodios agudos de artritis por cristales que actuaron sobre la rodilla dañada por la osteoartritis contribuyeron al desarrollo y posterior crecimiento del quiste, por lo que deberían tenerse en cuenta como causa de estas formaciones, especialmente en pacientes de edad avanzada.

Javier A. Cavallasca, Luis Seijo y Gustavo G. Nasswetter

Servicio de Reumatología. Hospital de Clínicas José de San Martín. Buenos Aires. Argentina.

1. Weissman BN, Resnick D, Kaushik S, Sem AW, Yu JS. Imaging. En: Ruddy S, Harris E Jr, Sledge CB, Budd RC, Sergent JS, editors. Kelley's textbook of rheumatology. 6th ed. Philadelphia: WB Saunders; 2001. p. 621-83.
2. Campbell SE, Sanders TG, Morrison WB. MR imaging of meniscal cysts: incidence, location, and clinical significance. AJR Am J Roentgenol. 2001;177:409-13.
3. Janzen DL, Peterfy GC, Forbes JR, Tirman PF, Genant HK. Cystic lesions around the knee joint: MR imaging findings. AJR Am J Roentgenol. 1994; 163:155-61.
4. Vanhoenacker FM, Van de Perre S, De Vuyst D, De Schepper AM. Proceeding of the meeting of the KBVR-SRBR osteoarticular section, Brussels, Jun 21, 2003. Cystic lesions around the knee. JBR-BTR. 2003;86:302-4.
5. Kim RS, Kim KT, Lee JY, Lee KY. Ganglion cysts of the posterior cruciate ligament. Arthroscopy. 2003;6:1-5.
6. Miller TT, Staron RB, Koenigsberg T, Levin TL, Feldman F. MR imaging of Baker cysts: association with internal derangement, effusion, and degenerative arthropathy. Radiology. 1996;201:247-50.
7. Handy JR. Popliteal cysts in adults: a review. Semin Arthritis Rheum. 2001;31:108-18.
8. Peavy PW, Franco DJ. Gout: presentation as a popliteal cyst. Radiology. 1974;111:103-4.
9. Costello PB, Kennedy AC, Green FA. Dissected popliteal cyst: an unusual presentation of acute gout. Am J Med Sci. 1980;279:57-9.
10. Stojanovic I, Tomic S. Rupture of the popliteal cyst in gout. Scand J Rheumatol. 1983;12:15-6.

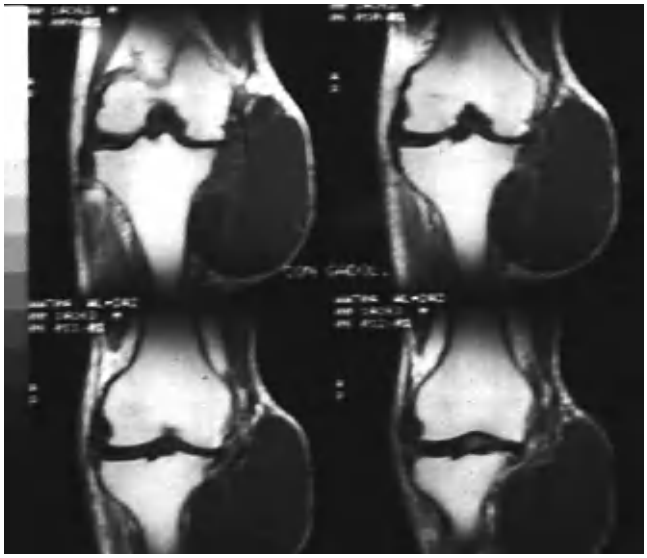

Fig. 1. Tumoración en la cara anterointerna de la pierna derecha y resonancia magnética en corte coronal en secuencia T1 donde se observan cambios artrósicos y una lesión quística parcialmente tabicada.

Recidiva de síndrome de Guillain-Barré postraquianestesia

Sr. Editor: En los últimos años hemos asistido a un aumento de la realización de técnicas de raquianestesia en la cirugía. En el caso de la cirugía ortopédica esta técnica tiene múltiples

ventajas para el paciente y el médico. La tasa de complicaciones en este tipo de actuaciones es muy baja, pero no por ello está exenta de problemas y en algunos casos puede no ser la mejor opción. Queremos presentar aquí uno de esos casos complicados.

Mujer de 68 años con antecedente, 10 años antes, de síndrome de Guillain-Barré, sin desencadenante conocido tras estudio, con recuperación completa, tratado con plasmaféresis. Presentaba además psoriasis e hipertensión arterial en tratamiento con losartán. Se le realizó cirugía protésica de rodilla con anestesia intradural con bupivacaína y morfina. A los 8 días de la intervención quirúrgica comenzó con un cuadro de parestesias con déficit motor, proximal de inicio, en las 4 extremidades, con arreflexia, taquicardia e hipertensión arterial.
La analítica básica fue normal, así como el estudio serológico frente a patógenos implicados en el síndrome de Guillain-Barré (*Mycoplasma*, virus de la hepatitis B y C, *Borrelia burgdorferi* y *Campylobacter*). Los anticuerpos antigangliósido en suero y en el líquido cefalorraquídeo fueron negativos. Los resultados del estudio biológico de éste fueron los siguientes: glucosa de 113 mg/dl, proteínas de 88 mg/dl y ausencia de células. Se practicó un estudio electrofisiológico, que fue indicativo de polirradiculitis inflamatoria aguda. Se inició tratamiento con inmunoglobulinas a la dosis de 0,4 g/kg/día durante 5 días, con buena respuesta y recuperación completa. Se estableció el diagnóstico de síndrome de Guillain-Barré recurrente.

Entre los posibles desencadenantes del síndrome de Guillain-Barré se incluye la cirugía previa. Las recurrencias son infrecuentes, pero el caso que nos ocupa nos hace dudar de la causalidad de la raquianestesia y nos lleva a plantearnos si en este tipo de pacientes se debería optar por otro tipo de anestesia que no implique una actuación sobre una zona ya dañada previamente por un mecanismo desconocido, bien tóxico o inmunológico. Como se ha descrito en otras comunicaciones, la raquianestesia puede estar implicada en el desencadenamiento del síndrome[1], así como en el empeoramiento de uno ya presente[2], por lo que creemos se debería optar por otras técnicas hasta que la experiencia aclare el tema.

Iñaki Otermin Maya[a], Ángel Pereda García[a], Marina López Aldaz[b] y Jaime Gállego Cullere[c]

[a]Servicio de Medicina Interna. Clínica Ubarmin. Servicio Navarro de Salud. Elcano. Navarra.
[b]Servicio de Anestesia. Clínica Ubarmin. Servicio Navarro de Salud. Elcano. Navarra.
[c]Servicio de Neurología. Hospital de Navarra. Servicio Navarro de Salud. Pamplona. Navarra. España.

1. Bamberger PD, Thys DM. Guillain-Barre syndrome in a patient with pancreatic cancer after an epidural-general anesthetic. Anesth Analg. 2005; 100:1197-9.
2. Wiertleswki S, Magot A, Drapier S, Malinovsky JM, Pereon Y. Worsening of neurologic symptoms after epidural anesthesia for labor in Guillain-Barre syndrome. Anesth Analg. 2004;98:825-7.

Localizador web
Artículo 158.320

Hepatitis aguda tras ingestión de té verde

Sr. Editor: El uso de plantas medicinales es una costumbre extendida en nuestra sociedad, la mayoría son de eficacia terapéutica y seguridad indeterminadas y, al no considerarse especialidades farmacéuticas, escapan al control de las autoridades reguladoras. El té verde *(Camellia sinensis)* se recomienda con frecuencia en el tratamiento de la obesidad[1]. Se ha atribuido hepatotoxicidad a su extracto etanólico, sin que se hayan implicado las infusiones en la génesis de la lesión hepática. Presentamos un caso de hepatitis aguda de perfil hepatocelular y reexposición positiva tras la toma de infusiones de un preparado comercial de «té verde».

Mujer de 26 años, con ictericia y astenia desde hacía 2 semanas. Deportista profesional, no refería ingesta de drogas ni suplementos dietéticos desde hacía 11 meses. La analítica hepática realizada un año antes era normal. Presentaba un aumento de transaminasas –alaninoaminotransfera (ALT): 3.314 U/l; aspartatoaminotransferasa (AST): 1.813 U/l– y bilirrubina directa de 6,5 mg/dl. Las serologías de los virus de la hepatitis B, C y A eran negativas. Desde 4 meses antes la paciente tomaba a diario, en su trabajo, 2 infusiones de té verde, que interrumpió al darse de baja laboral. De forma progresiva desapareció la pigmentación, mejoró la analítica y reinició su actividad laboral y el consumo del té. Dos semanas después reaparecieron la ictericia y la astenia; entonces se constataron: bilirrubina conjugada de 19 mg/dl, AST de 1.898 U/l, ALT de 1.750 U/l, gammaglutamiltranspeptidasa de 75 U/l, fosfatasa alcalina de 240 U/l, lactatodeshidrogenasa de 628 U/l y actividad de protrombina del 90%. El hemograma y los valores de alfa-1-antitripsina, ceruloplasmina, inmunoglobulinas, alfafetoproteína, ferritina, hierro, transferrina, cupremia y cupruria eran normales. Los anticuerpos antinucleares, anti-ENA, anti-ADN, antimitocondriales, antimúsculo liso, anti-KLM, antígeno soluble hepático y anti-SP100 y Gp-210 eran negativos. Las serologías de *Salmonella*, *Brucella*, *Leptospira*, *Coxiella burnetii*, virus de Epstein-Barr, citomegalovirus, virus de la varicela zóster y herpes simple también eran negativas. En la ecografía abdominal se observó un hígado y páncreas normales, sin alteraciones en la vesícula ni en las vías biliares. La citólisis e ictericia progresaron en las siguientes 2 semanas, hasta alcanzar 2.340 U/l de AST, 2.289 U/l de ALT y 33 mg/dl de bilirrubina total, sin presentar datos de insuficiencia hepática. Una biopsia hepática fue indicativa de hepatopatía tóxica. A partir de la tercera semana se observó un descenso progresivo de la citólisis e ictericia. Se estableció el diagnóstico de hepatitis tóxica idiosincrática por consumo de té verde. En un control realizado a los 2 meses se observó un perfil hepático normal, que se mantiene 18 meses después.

Establecer el diagnóstico de hepatitis tóxica por uso de productos de herboristería, muchas veces de consumo no reconocido, es complicado. Sus efectos son a menudo crónicos, inespecíficos y clínicamente inaparentes durante tiempo. Incluso cuando se sospecha, es difícil realizar un diagnóstico definitivo sin un análisis quimicotoxicológico del producto. Puesto que no existen marcadores específicos, una exhaustiva historia clínica resultó clave para constatar el uso de la infusión adelgazante de té verde durante 16 semanas antes del primer episodio de ictericia y de la reaparición de ésta al reiniciar su consumo. Estas observaciones, excluidas otras causas, nos permitieron comprobar la existencia de una relación temporal adecuada, reexposición positiva y una expresión clínica compatible con la sospecha de reacción hepatotóxica[2].
El té verde Hacendado consumido por esta paciente está compuesto por un 25% de *Mentha piperita* y un 75% de té verde (obtenido por secado de las hojas de *C. sinensis*). Ambas plantas tienen componentes que pueden comportarse como hepatotoxinas. En las hojas, el extracto, el aceite y las infusiones de *M. piperita* se encuentra el pugelone, reconocida hepatotoxina[3,4]. El té verde contiene polifenoles, que estimulan la actividad de las enzimas hepáticas que promueven la destoxificación de xenobióticos[5]. Cualquiera de las 2 hierbas presentes en la infusión podría explicar una lesión hepática. La información científica disponible nos lleva a atribuirla al té verde. Se han comunicado casos de hepatitis tóxica por el consumo del extracto etanólico de *C. sinensis* (Exolise)[6-8] y de «camilina» o polvo de hojas de té trituradas *(Arcocasulas)*[9]. La hepatotoxicidad de *C. sinensis* se ha centrado en el proceso de extracción del producto, y en el año 2003 el sistema español de farmacovigilancia interrumpió la comercialización del extracto etanólico (Exolise). Sin embargo, se han descrito al menos 2 casos de hepatitis tóxica por la toma de infusiones de té adelgazante: en Francia[10], un caso con perfil hepatocelular y secuencia temporal similares al nuestro por consumo de «té chino» que contenía, entre otras especies, *C. sinensis*, a la que se atribuyó la reacción hepatotóxica, y otro caso[3] relacionado con infusiones de un té compuesto por *Teucrium chamaedrys* y *C. sinensis*, que ante la ausencia de fundamento bibliográfico sobre la toxicidad por *C. sinensis* se imputó a la conocida de *T. camaedrys*.
Con este caso mostramos que la ingesta de infusiones de té verde también puede producir hepatotoxicidad, quizá favorecida por el consumo conjunto de *C. Sinensis* con *M. piperita*. La falta de evidencia científica sobre la eficacia de estos productos, su potencial efecto perjudicial para la salud y la generalización de su uso por la población parecen razones suficientes para profundizar en su conocimiento y proponer un uso más racional de la fitoterapia.

Carmen Martínez-Sierra, Paloma Rendón Unceta y Leopoldo Martín Herrera

Servicio de Aparato Digestivo.
Hospital Puerta del Mar.
Cádiz. España.

1. Recents findings of green tea extract AR25 (Exolise) and its activity for the treatment of obesity. Phytomedicine. 2002;9:3-8.
2. Report of an International Consensus Meeting. Criteria of drugs induced liver disorders. J Hepatol. 1990;11:272-6.
3. Thulasiram HV, Gadad AK, Madyastha MK. Role of C-5 chiral center in R-(+)- pugelone-mediated hepatotoxicity: metabolic disposition and toxicity of 5,5- dimethyl-2-(1-methylethylidene)- cyclohexanone in rats. Drug Metab Dispos. 2000;28: 833-40.
4. Maliajal PP, Wanwimolruk S. Effect of herbal teas on hepatic drug metabolizing enzimes in rats. J Pharm Pharmacol. 2001;53:1323-9.
5. Contribution of hidrogen peroxide to the cytotoxicity of green tea and red wines. Biochem Biophys Res Commun. 2003;304:650-4.
6. Seddik M, Lucidarme D, Creusy C, Filoche B. Is Exolise® hepatotoxic? Gastroenterol Clin Biol. 2001;25:834-5.
7. Pedros C, Cereza G, García N, Laporte JR. Hepatotoxicidad por extracto etanólico seco de *Camellia sinensis*. Med Clin (Barc). 2003;121: 598-9.
8. Vial T, Bernard G, Lewden B, Dumortier J, Descotes J. Acute hepatitis due to Exolise, a *Camellia sinensis*-derived drug. Gastroenterol Clin Biol. 2003;27:1166-7.
9. Gavilan JC, Bermúdez FJ, Salgado F, Peña D. Fitoterapia y Hepatitis. Rev Clin Esp. 1999;199: 693-4.
10. Thiolet C, Mennecier D, Bredin C, Moulin O, Rimlinger H, Nizou B, et al. Cytolyse aiguë après le prise d'un thé chinois. Gastroenterol Clin Biol. 2002;26:939-44.