Hallazgo casual tras esguince de rodilla en varón de 19 años

Sr. Director:

Presentamos el caso de un varón de 19 años que consulta por gonalgia derecha después de haber realizado un mal gesto con rotación de ésta mientras realizaba deporte. No presenta antecedentes medicoquirúrgicos de interés. En la exploración física, el paciente presentaba gran impotencia funcional de la rodilla en extensión, con aumento leve de la temperatura local. Se encontraba afebril. Ante la dificultad exploratoria decidimos remitir al paciente para la realización de pruebas complementarias. En la radiografía de rodilla (fig. 1) se apreciaba imagen quística en el tercio distal del fémur derecho, sin líneas de fractura ni desfragmentación articular. Se inició el tratamiento conservador con vendaje compresivo e inmovilizador de la rodilla y antiinflamatorios, y se citó al paciente para la realización de una tomografía computarizada (TC) (fig. 2). El estudio practicado puso de manifiesto la existencia de una lesión de unos 24 × 10 mm de diámetro situada en la cortical medial del tercio proximal del fémur derecho, de bordes escleróticos y bien definidos, sin poder descartar una zona de rotura posterior de la cortical y sin advertir calcificaciones en su interior ni componentes de las partes blandas alrededor de ésta. Dada la edad del paciente, la topografía y el aspecto tomográfico de la lesión, podría estar en relación con un fibroma no osificante, aunque la posibilidad de la rotura de la cortical posterior no permitió descartar otras posibilidades diagnósticas, ante lo que se debía de practicar una resonancia magnética (RM) para completar estudio. La RM (fig. 3) no sólo confirmó el primer diagnóstico de sospecha de fibroma no osificante, que afectaba a la región metafisaria posterior externa e interna del fémur, sino que descartó por completo cualquier otra lesión ligamentosa y meniscal. El paciente evolucionó correctamente con el tratamiento conservador realizado, y en la actualidad sigue controles periódicos en el centro de salud. La Organización Mundial de la Salud (OMS) lo define como una lesión ósea no neoplásica de etiología oscura, caracterizada por la presencia de tejido fibroso dispuesto en remolinos, conteniendo células gigantes multinucleadas, pigmento hemosiderínico e histiocitos cargados de lípidos. El fibroma no osificante[1,2] (fibroma no osteogénico) y el defecto fibroso cortical (defecto metafisario) son las lesiones fibrosas más frecuentes del hueso y son histológicamente idénticos. Algunos autores prefieren llamarlos fibroxantomas, ambos son asintomáticos y se descubren casualmente por unas radiografías hechas por otro motivo. El fibroma no osificante suele ser una lesión solitaria, aunque puede tener áreas de afección múltiple, que asienta más en el área metafisaria y de localización central. Los bordes exteriores de la lesión son lobulados, semejando un racimo de uvas. La arquitec-

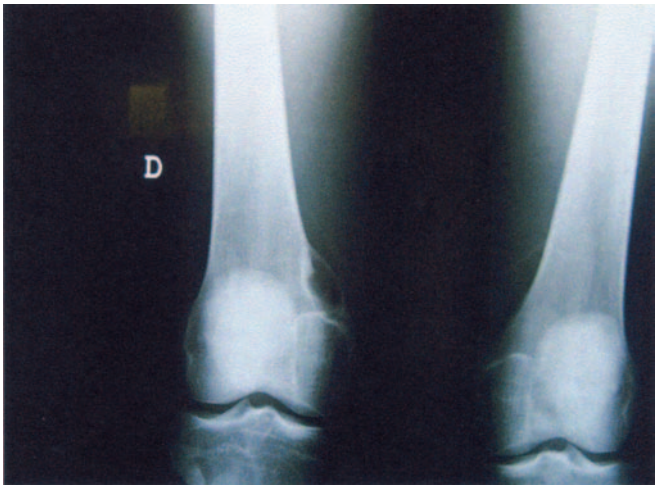

Figura 1. Comparativa de ambas rodillas.

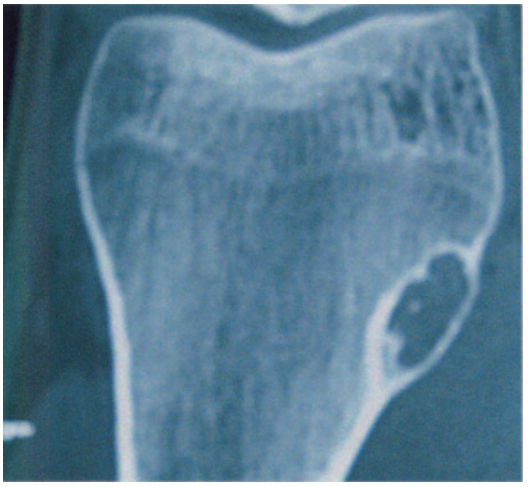

Figura 2. Tomografía computarizada (plano sagital).

Figura 3. Resonancia magnética.

tura interior[3] tiene una apariencia espumosa. Hay normalmente una corteza de hueso reactivo o esclerosis que rodean la lesión; puede haber adelgazamiento cortical y, en algún caso, una ligera expansión, que puede malinterpretarse como un cambio maligno. No hay reacción perióstica a menos que haya una fractura patológica. Sólo da síntomas si se provoca una fractura de estrés o una fractura patológica. La lesión[4,5] se desarrolla típicamente en la niñez y la adolescencia, y es más frecuente en varones (2:1). La radiografía simple generalmente es diagnóstica. El tamaño varía de 0,5 a 7 cm. Generalmente, las radiografías simples son suficientes para el diagnóstico, y las técnicas de imagen adicionales[6,7] no son necesarias. Una tomografía computarizada[6,8]; sin embargo, puede mostrar mejor el adelgazamiento cortical y la implicación medular, y delinear precozmente una fractura patológica. Una lesión que no está causando síntomas no necesita tratamiento. Una lesión muy grande puede debilitar teóricamente el hueso y puede necesitar tratamiento profiláctico. Se ha propuesto que un fibroma no osificante que involucra más de 50% del ancho del hueso en las radiografías simples en 2 proyecciones o de más de 33 mm de longitud puede causar fractura y debe tratarse. Si la lesión requiere tratamiento, el curetaje intralesional local con injerto óseo es suficiente.

J.M. Adriá-Micó[a], P. Ibor-Alós[b] y M. Marín-Marín[a]

[a]Médico de Familia. Centro de Salud Picassent. Valencia.
[b]Médico de Familia. Centro de Salud Paiporta. Valencia. España.

Bibliografía

1. Resnick D, Kyriakos M, Greenway GD. Tumors and tumor like lesions of bone: imaging and pathology of specific lesions. En: Diagnosis of bone and joint disorders. 3rd ed. Filadelfia: Saunders; 1995. p. 3628-938.
2. Smith SE, Kransdorf MJ. Primary musculoskeletal neoplasms of fibrous origin. Semin Musculoskel Radiol. 2000;4:73-88.
3. Yanagawa T, Watanabe H, Shinozaki T, Ahmed AR, Shirakura K, Takagishi K. The natural history of disappearing bone tumors and tumor-like conditions. Clin Radiol. 2001;56:877-86.
4. Berger PE, Kuhn JP. Computed tomografía of tumors of the musculosqueletyc system in children. Radiology. 1978;127:171-5.
5. Álvarez López A, Casanova Morote C, García Lorenzo Y, Rodríguez Rodríguez E. Tumores y lesiones seudotumorales óseas en el niño. Estudio de diez años. Rev Cubana Ortop Traumatol. 2001;15:79-83.
6. Stoller DW, Johnston JO, Steinkirchner TM. Bone and soft tissue tumors. En: Stoller DW, editor. Magnetic resonance imaging in orthopaedics and sports medicine. 2.ª ed. Filadelfia: Lippincott-Roven; 1997. p. 1231-9.
7. Jee WH, Choe BY, Kang HS. Nonossifying fibroma: characteristics at MR imaging with pathologic correlation. Radiology. 1998;209:197-202.
8. Madewell JE, Ragsdale BD, Sweet DE. Radiologic and pathologic analysis of solitary bone lesions. Part I: Internal margins. Radiol Clin North Am. 1981;19:715-48.

Acropapulosis eruptiva infantil por virus de Epstein-Barr

Sr. Director:

Presentamos el caso de un niño de 14 meses de edad con antecedentes personales de dermatitis atópica, pero sin antecedentes familiares de interés, que acude a consulta de dermatología por presentar una erupción localizada en cara de extensión de los miembros superiores e inferiores, de 2 semanas de evolución, que en ocasiones le causaba prurito, aunque destacaba su excelente estado general. No refería antecedentes previos a la erupción de infecciones del tracto respiratorio superior u ORL.

Figura 1. Pápulas eritematosas, algunas vesiculosas características del síndrome de Giannoti-Crosti.

En la exploración clínica se apreciaban lesiones papuloeritematosas, algunas con un discreto componente edematoso, que se localizaban en la cara de extensión de ambas extremidades, el dorso de ambas manos y el dorso de ambos pies, que se habían extendido confluyendo en placas en el tórax y el abdomen (fig. 1). El resto de la exploración por órganos y aparatos no mostró alteraciones significativas; uno presentó sin adenopatías ni visceromegalias palpables.

En la analítica sanguínea destacaba una linfocitosis del 67% sin leucocitosis ni modificación de los valores de transaminasas. La serología viral frente al virus de la hepatitis B (VHB), virus de la hepatitis C (VHC), virus respiratorio sincitial, citomegalovirus, parainfluenza 1, 2 y 3, adenovirus y parvovirus B19 ofreció resultados dentro de la normalidad, salvo IgM positiva para el virus de Epstein-Barr.

El cuadro se resolvió en 3 semanas con la aplicación de una loción antipruriginosa de calamina a demanda en los momentos de mayor picor y explicación a su familia del curso clínico, dada la preocupación que le causaba a sus progenitores.

La acropapulosis eruptiva infantil, también conocida como síndrome de Gianotti-Crosti, consiste en un exantema papuloso o papulovesiculoso caracterizado por una distribución acral, un curso relativamente breve y la ausencia de complicaciones graves. Desde el punto de vista etiopatogénico, el síndrome de Gianotti-Crosti puede ser secundario al VHB, el VHA, el virus de Epstein-Barr (considerado por muchos autores como la causa más frecuente en la actualidad), el citomegalovirus, el virus *Coxsakie* A16, el herpesvirus, el adenovirus, el virus respiratorio sincitial y el virus de la parotiditis, entre otros. En la actualidad, también existen casos

secundarios a procesos de vacunación e infecciones bacterianas como las causadas por *Mycoplasma pneumoniae*[1,2].

Por norma general, la erupción se produce en niños entre los 2 y 6 años de edad. Es raro su diagnóstico en el primer año de vida y después de la pubertad. Existe un cierto predominio estacional, dándose la mayor incidencia en primavera y en otoño. Las epidemias de hepatitis B pueden constituir la causa en algunos niños, especialmente en países del área mediterránea y en Japón, aunque no es la más frecuente.

Clínicamente, cursa de forma clásica con lesiones monomorfas papulosas o papulovesiculosas del tamaño de una lenteja distribuidas en la cara, las nalgas y las superficies extensoras de las extremidades, aunque en algunos casos, y si existe un fondo atópico, como es el caso que nos ocupa, las lesiones pueden generalizarse y tomar un cierto aspecto eccematoso. En ocasiones, las pápulas coalescen formando placas que se sitúan en los codos y las rodillas. Las mucosas no tienden a afectarse. El prurito, cuando existe, no es intenso. Los ganglios linfáticos inguinales y axilares están discretamente inflamados y de consistencia elástica. Cuando está causado por el VHB, aparece una hepatomegalia blanda como signo de hepatitis aguda anictérica en la que se tienen valores elevados de transaminasa glutámico-oxalacética, transaminasa glutámico-pirúvica, lactato deshidrogenasa, aldolasa, fosfatasa alcalina y positividad del antígeno de superficie. Por el contrario, cuando es causado por otros virus, las anomalías bioquímicas son leves o ausentes, aunque puede aparecer una ligera monocitosis[3].

Las lesiones cutáneas duran 3-4 semanas y más raramente pueden prolongarse hasta 8. En el caso del síndrome de Gianotti-Crosti por VHB, las alteraciones enzimáticas persisten 1-3 meses y desaparecen gradualmente sin generar complicaciones.

No se dispone de tratamiento tópico específico. Pueden emplearse localmente lociones antipruriginosas basadas en principios como es mentol y es alcanfor. En los casos de signos de afección hepática, ésta debe controlarse, si bien el pronóstico es benigno en cualquiera de sus formas[4].

E. López-Martín[a] y R. Ruiz-Villaverde[b]

[a]Residente de MFYC. Complejo Hospitalario de Jaén. Jaén.
[b]Unidad de Dermatología. Complejo Hospitalario de Jaén. Jaén. España.

Bibliografía

1. Schwerk N, Schwerk C, Vogler L, Schuster V. Gianotti-Crosti syndrome in an infant following immunization. Klin Padiatr. 2005;217:297-9.
2. Manoharan S, Muir J, Williamson R. Gianotti-Crosti syndrome in an adult following recent Mycoplasma pneumoniae infection. Australas J Dermatol. 2005;46:106-9.
3. De la Torre C. Gianotti-Crosti syndrome following milkers' nodules. Cutis. 2004;74:316-8.
4. Yoshida M, Tsuda N, Morihata T, Sugino H, Iizuka T. Five patients with localized facial eruptions associated with Gianotti-Crosti syndrome caused by primary Epstein-Barr virus infection. J Pediatr. 2004;145:843-4.

Infarto óseo

Sr. Director:

Presentamos el caso de una mujer de 63 años sin hábitos tóxicos, con alergia al ácido clavulánico, hiperglucemia basal y dislipemia que trata con dieta y ejercicio, incontinencia urinaria de esfuerzo pendiente de intervención quirúrgica, cefalea diaria crónica diagnosticada hace 2 años (actualmente controlada), síndrome ansioso-depresivo con rasgos distímicos, artrosis de rodilla izquierda y discopatía lumbar L_2-L_3, con espondiloartrosis dorsal y lumbar. Trabaja de limpiadora en hostelería. Está en tratamiento con paroxetina 20 mg/día y ketorolaco, 10 mg/8 h si precisa.

Consulta por un cuadro doloroso en el hombro izquierdo desde hace aproximadamente 1 año, inicialmente con algunos movimientos (en abducción del hombro), y que actualmente le imposibilita realizar su trabajo. En la exploración se aprecia la limitación de la movilidad en flexión, abducción y rotación externa del hombro izquierdos por un cuadro doloroso. Se realizan una radiografía de hombro y una ecografía articular. En la radiografía (fig. 1) se aprecia una imagen densa e irregular en la cabeza y el cuello humeral izquierdos, sugestiva de infarto óseo. La ecografía del hombro no muestra alteraciones. Se envía a rehabilitación con el diagnóstico de tendinitis de manguito rotador de hombro izquierdo, y se realizan 2 infiltraciones de hombro con corticoides depot y mepivacaína al 2%. Se solicita una resonancia magnética (RM) del hombro para valoración del manguito rotador del hombro y estudio de la lesión ósea humeral, que se informa como una lesión humeral epifisometafisaria con borde bien definido hipointenso y serpinginoso, compatible con infarto óseo crónico; el resto de las estructuras del hombro no presenta alteraciones en la RM. La gammagrafía ósea evidencia una lesión osteoblástica en la unidad metafisodiafisaria proximal del húmero izquierdo, sin signos gammagráficos que traduzcan malignidad, y puede ser compatible con una lesión tumoral benigna, aunque se recomienda realizar la caracterización patológica. En la biopsia ósea, se identifican fragmentos de cartílago articular, con leves cambios degenerativos en la matriz y mínimos fragmentos trabeculares de hueso cortical, sin signos inflamatorios ni necrosis (aunque el patólogo comenta que es posible que la muestra no sea representativa de la lesión). La paciente sigue controles periódicos de pruebas de imagen y presenta estabilización del cuadro doloroso.

El infarto óseo aparece como consecuencia de una isquemia ósea, en pacientes de edad media o avanzada. Las formas de presentación son el hallazgo casual, o bien se presenta con dolor óseo, sobre todo en las etapas iniciales. Puede ser idiopático o asociarse con enfermedades generales como las enfermedades del mesénquima. En el infarto óseo se encuentra tejido óseo necrótico, rodeado al comienzo por tejido reactivo periférico, que luego pasa a un proceso de reabsorción y reposición óseas[1].

Los infartos óseos son lesiones medulares calcificadas con un patrón específico (patrón mixto osteopenia-osteosclerosis, con esta última situada fundamentalmente en los márgenes, de aspecto rizado)[2], generalmente asintomáticas, y pueden ser levemente captantes en la gamagrafía (la gammagrafía es muy sensible, pero muy poco específica para establecer el diagnóstico de infarto óseo)[3,4]. La radiología se caracteriza por la ubicación metafisiodiafisiaria, la mineralización periférica y el borde calcificado.

Frente a un paciente con una lesión ósea de causa no clara, siempre se debe valorar en conjunto el cuadro clínico (en especial el examen físico) y practicar radiografía local y de tórax, tomografía computarizada (TC) y RM, así como anatomía patológica (biopsia), para su estudio y su diagnóstico[5].

El diagnóstico diferencial debe hacerse con el osteosarcoma[6], que es un tumor central y se precisa una biopsia para descartarlo; el osteosarcoma parostal[6], que a pesar de ser escleroso y de su presentación superficial en el hueso, ocasionalmente es informado erróneamente refiriéndose a lesiones intraóseas[1,5,6]; el osteoblastoma, un tumor osteoblástico que puede presentar esclerosis, pero siempre es doloroso[4,6]; neoplasias, como las metástasis o el linfoma; osteomielitis crónica, en la que hay procesos de destrucción, eliminación y reconstrucción que originan distintos tipos de hallazgos radiológicos, como osteoporosis, secuestros, involucros, osteólisis, engrosamiento o reacción perióstica y deformidad[1], y por último, con la displasia fibrosa, que se presenta en la

Figura 1. Infarto óseo del húmero izquierdo.

radiología simple con deformidad y expansión ósea, y tiende a ser poliostótica[5,6].

El infarto óseo se puede observar y controlar, pero cuando empieza a doler se debe sospechar la posibilidad de una sarcomatización hacia fibrohistiocitoma maligno que, si se comprueba, nos obliga a resecar la zona[1,5].

A. Roca-Casas[a], M. Caldentey-Tous[b] y M. Llull-Ferretjans[c]

[a]Médico de Familia. Centro de Salud Trencadors. Ib-Salut. Llucmajor. Illes Balears.

[b]Médico de Familia. Centro de Salud Coll d'en Rebassa. Ib-Salut. Palma de Mallorca. Illes Balears.

[c]Pediatra. Centro de Salud Esporles. Ib-Salut. Palma de Mallorca. Illes Balears. España.

Bibliografía

1. Sepúlveda M. Lesiones pseudotumorales no neoplásicas. Instituto Traumatológico. 2003 [fecha de acceso 28 Sept 2005]. Disponible en: http://www.medwave.cl/cursos/Tumores/Agosto2003/4.act
2. De Miguel E. [fecha de acceso 28 Sep 2005]. Diagnóstico radiológico de enfermedades reumáticas. Instituto UPSA del Dolor; 2003.
3. Carril JM, Banzo JI. Gammagrafía ósea. En: Riancho Moral JA, González Macías J, editores. Manual práctico de osteoporosis y enfermedades del metabolismo mineral. 1.ª ed. Madrid: Ed. Jarpyo; 2004. p. 93-8. Disponible en: http://departamentos.unican.es/med&psiq/MI/%B7Presentaci%F3n%20e%20Indice.pdf
4. Mirra M, Joseph MD. Bone tumors diagnosis and treatment. Lea Febiger; 1990.
5. Sepúlveda M. Conductas diagnósticas y terapéuticas en lesiones pseudotumorales no clásicas. Instituto Traumatológico; 2003 [fecha de acceso 28 Sept 2005]. Disponible en: http://www.medwave.cl/cursos/Tumores/Agosto2003/6.act
6. Navia JE, Carrascal E, Rosenberg A. Ventana oncológica 8. Rev Col Or Tra. 2004;18:97-101. [fecha de acceso 28 Sep 2005]. Disponible en: http://www.sccot.org.co/BancoConocimiento/O/Orto_v18n3Sept_VentOncol/Orto_v18n3Sept_VentOncol.pdf

Luxación traumática del semilunar

Sr. Director:

Remitimos el caso de una mujer de 43 años de edad sin antecedentes patológicos de interés, que consultó en nuestro servicio tras una caída fortuita con traumatismo en la muñeca derecha. En la exploración presentaba un edema en la zona ventral y dorsal, con gran limitación para el movimiento por el dolor y parestesias en zona distal del segundo y tercer dedos de la mano. Se le practicaron radiografías anteroposterior y lateral de la muñeca (figs. 1 y 2).

En ambas imágenes se aprecia una anormal disposición del hueso semilunar. En la radiografía en proyección anteroposterior dicho hueso adopta una forma triangular, y en la lateral aparece proyectado hacia delante con la concavidad hacia la cara palmar.

Se trata de una luxación palmar del hueso semilunar, y es la luxación del carpo más frecuente de todas[1]. Se produce por la caída sobre la palma de la mano en extensión moderada o por un movimiento brusco de extensión[1,2].

La clínica se caracteriza por un dolor intenso localizado en el carpo, y con frecuencia el nervio mediano se ve comprimido, y aparecen parestesias, hiperestesia, dolor agudo e incluso parálisis en los primeros 3 dedos[1].

La muñeca muestra un aumento de tamaño en su diámetro anteroposterior y los dedos de la mano están acortados[1]. Los dedos aparecen bloqueados en semiflexión, ya que el semilunar luxado comprime los tendones flexores del carpo[1].

No existe deformidad en el dorso de tenedor y las apófisis estiloides radial y cubital están intactas, lo que permite distinguir la luxación de la fractura de Colles[1].

Figura 1.

Figura 2.

Figura 3.

Figura 4.

Las complicaciones de la lesión son la luxación inveterada, como consecuencia de una luxación no diagnosticada y no tratada, artrosis radiocarpiana tardía, como consecuencia de la lesión del cartílago articular por el traumatismo o por inestabilidad de los huesos de la primera fila, y la necrosis vascular del semilunar con limitación funcional y pérdida de fuerza[1,2].

Realizado precozmente, el tratamiento con reducción manual suele ser fácil. Como en este caso, se realiza bajo anestesia general por alguno de los siguientes procedimientos:

– Procedimiento de Böhler: tracción lenta sobre los dedos de la mano, con el antebrazo en pronación y contracción del antebrazo[1].

– Procedimiento de Watson-Jones: presión del semilunar luxado con el pulgar de una mano y tracción de la mano del lesionado con la otra, flexionando ligeramente[1].

Tras la reducción se coloca yeso antebraquial hasta las articulaciones metacarpofalángicas, con la muñeca en flexión de 45º durante 1 semana. Luego se coloca un vendaje enyesado durante 2 semanas más en posición neutra[1] (figs. 3 y 4).

La reducción cruenta está indicada en luxaciones de más de 3 semanas, aunque sobre todo en las luxaciones relativamente recientes en que fracasa la reducción incruenta, y se realiza por vía anterior o posterior[1]. Por vía dorsal, se restaura la anatomía ósea con agujas de Kirschner, y por vía palmar, las partes blandas[2].

E. Páramo-Rodríguez[a] y E. López-Ramón[b]

[a]Médico Servicio Urgencias. Hospital General Básico de Motril. Granada.

[b]Diplomado Universitario de Enfermería. Servicio Urgencias Hospital General Básico de Motril. Granada. España.

Bibliografía

1. García-Sancho Martín L. Fracturas y luxaciones del carpo. En: Durán Sacristán H, Arcelus Imaz I, editores. Tratatado de patología y clínica quirúrgicas. Vol. 3. Madrid: McGraw-Hill Interamericana; 1988. p. 3566-8.
2. Koval KJ, Zuckerman JD. Muñeca. En: Koval KJ, Zuckerman JD, editores. Fracturas y luxaciones. Madrid: Marbán; 2003. p. 170-1.