Endoftalmitis endógena por *Serratia marcescens* en el curso de una sepsis neonatal temprana

Sr. Editor:

Las infecciones bacterianas invasivas del ojo en el recién nacido van desde la queratitis perforada hasta la panoftalmitis[1-3]. El agente causante con más frecuencia de endoftalmitis endógena en el período neonatal es la *Pseudomonas aeruginosa*, especialmente en los prematuros. La infección por este germen se asocia con tasas altas de mortalidad y pobre pronóstico de visión en los supervivientes.

Se han hecho muchos estudios acerca de la flora normal de la conjuntiva del recién nacido, y de la oftalmía neonatal, pero existen muy pocos informes de endoftalmitis en la literatura médica.

Si bien esta es una condición infrecuente, se debe sospechar en recién nacidos prematuros con diagnóstico de sepsis y leucocoria como hallazgo clínico.

Presentamos el caso de una recién nacida femenina de 37[3-7] semanas de edad gestacional, con peso de 2.800 g, historia de pérdida de bienestar fetal dada por bradicardia sostenida, líquido amniótico teñido de meconio, test de Apgar de 5 al primer minuto y 8 a los 5 min, síndrome de dificultad respiratoria desde el nacimiento, manejado con oxígeno en fracción inspirada máxima de 0,5%, con evolución hacia la mejoría en las primeras 48 h de vida. Al tercer día de edad se deterioró el estado general por hiperglucemia, ictericia, edema palpebral derecho e irritabilidad. Entre las pruebas complementarias realizadas encontramos hemoleucograma normal y proteína C reactiva normal. Al cuarto día se evidencia leucocoria y protrusión del glóbulo ocular derecho. La tomografía de cráneo muestra edema cerebral difuso y aumento del diámetro del globo ocular derecho con protrusión del mismo. No se evidenciaron masas o colecciones retroculares. En la evaluación oftalmológica se detecta leucocoria y proptosis del globo ocular, pero no se evidenció conjuntivitis. Con diagnóstico de endoftalmitis endógena, durante una sepsis neonatal se inicia tratamiento con vancomicina-meropenen. El estudio de líquido cefalorraquídeo reportó pleocitosis, hipoglucorraquia, hiperproteinorraquia, coloración de Gram: bacilos gramnegativos abundantes. Los hemocultivos y el cultivo de líquido cefalorraquídeo descubrieron crecimiento de *S. marcescens*. Se produjo un deterioro progresivo del estado general, estado convulsivo y fallo orgánico multisistémico. Se inició ventilación mecánica y soporte inotrópico sin respuesta. La paciente falleció al quinto día de vida (figs. 1 y 2).

La endoftalmitis bacteriana endógena en el período neonatal, a pesar de ser una entidad poco frecuente, ha ganado importancia clínica e infectológica por su elevada mortalidad y el pobre pronóstico de visión para el ojo afectado[4].

La aparición de leucocoria en un recién nacido séptico nos debe hacer sospechar el diagnóstico de endoftalmitis. Debemos buscar el *reflejo rojo* e interconsultar al oftalmólogo[5]. El 66% de los pacientes que presentan endoftalmitis en el período neonatal son prematuros[6].

Figura 1. *Leucocoria.*

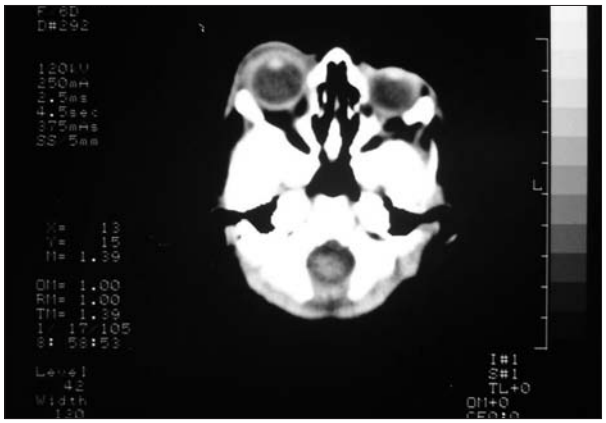

Figura 2. *Tomografía de cráneo que muestra aumento de tamaño globo ocular, proptosis.*

Hasta en el 80% de los casos de etiología bacteriana, el agente causal es la *Pseudomonas aeruginosa* y la aparición del cuadro clínico después de la primera semana de vida en la mayoría de pacientes sugiere fuentes nosocomiales de infección. El curso clínico de la infección en estos pacientes parece ser la colonización de las conjuntivas por contacto directo o por contaminación a partir de las secreciones del tracto respiratorio vía conducto lacrimal, lo cual produciría lesiones de las estructuras anteriores del ojo incluyendo erosiones corneales traumáticas[7].

En menos del 20% de los pacientes con endoftalmitis esta se produce por metástasis sépticas. En estos casos la conjuntivitis no se encuentra presente durante la enfermedad.

En las series publicadas no se comunica ninguna malformación congénita de la vía lacrimal que predisponga a las infecciones oculares.

Otras causas menos frecuente de endoftalmitis en el período neonatal son los virus[8], los hongos *(Candida)* y los protozoos, pero en general el curso clínico de los pacientes con este tipo de infecciones es subagudo y tienen un mejor pronóstico ocular.

Existen informes en la literatura de casos de endoftalmitis secundaria a paso transplacentario de gérmenes o por contaminación durante el paso por el canal del parto[9].

S. marcescens es un cocobacilo gramnegativo, de la familia de las enterobacteriáceas, cuya principal característica es la capacidad de producir un pigmento de color rojizo llamado la prodigiosita. La presencia de hipopión rosado en ausencia de hifema puede sugerir el diagnóstico de endoftalmitis por *S. marcescens*[10].

Esta bacteria es, hoy en día, responsable de brotes de infección nosocomial en unidades de cuidados intensivos neonatales. Sin embargo, esto no ha sucedido en la unidad en que esta paciente fue atendida, por lo que nos planteamos el interrogante de si se trata de una infección de origen nosocomial o de transmisión vertical.

H. Baquero Latorre[a], F. Neira Safi[b] y T. González Vargas[b]

[a]División Ciencias de la Salud. Universidad del Norte. Barranquilla. Colombia. [b]MACSA. Barranquilla. Colombia.

Correspondencia: Dr. H. Baquero Latorre. Decanatura División Ciencias de la Salud. Universidad del Norte, km 5, Antigua Carretera a Puerto Colombia. Barranquilla. Colombia. Correo electrónico: hbaquero@uninorte.edu.co

Bibliografía

1. Lohrer R, Belohradsky BH. Bacterial endophthalmitis in neonates. Eur J Pediatr. 1987;146:354-9.

2. Matasova K, Hudecova J, Zibolen M. Bilateral endogenous endophthalmitis as a complication of late-onset sepsis in a premature infant. Eur J Pediatr. 2003;162:346-7.

3. Li G, Little JM, Santanna G, Polomeno RC. Presumed endogenous *Klebsiella pneumoniae* endophthalmitis in a premature infant. JAAPOS. 2004;8:398-400.

4. Lohrer R, Belohradsky BH. Bacterial endophthalmitis in neonates. Eur J Pediatr. 1987;146:354-9.

5. Catalano JD. Differential diagnosis of white pupil [leukokorial]. An Esp Pediatr. 1977;6:88-114.

6. Li G, Little JM, Santanna G, Polomeno RC. Presumed endogenous *Klebsiella pneumoniae* endophthalmitis in a premature infant. JAAPOS. 2004;8:398-400.

7. Shah SS, Gloor P, Gallagher PG. Bacteremia, meningitis, and brain abscesses in a hospitalized infant: Complications of *Pseudomonas aeruginosa* conjunctivitis. J Perinatol. 1999;19:462-5.

8. Matoba A. Ocular viral infections. Pediatr Infect Dis. 1984;3: 358-68.

9. Marshman WE, Lyons CJ. Congenital endophthalmitis following maternal shellfish ingestion. Aust N Z J Ophthalmol. 1998;26:161-3.

10. Al Hazzaa SA, Tabbara KF, Gammon JA. Pink hypopyon: A sign of *Serratia marcescens* endophthalmitis. Br J Ophthalmol. 1992;76:764-5.