Esquistosomiasis urogenital: un diagnóstico sencillo

Sr. Editor:

La esquistosomiasis, de gran importancia en Salud Pública, se estima que afecta a unos 200 millones de personas en el mundo[1], especialmente en África y Oriente Medio, y sus graves consecuencias pueden ser fallo renal y cáncer de vejiga.

Debido a la inmigración y los viajes, la esquistosomiasis importada ha aumentado en Europa en los últimos años[2,3].

Presentamos 2 casos pediátricos de esquistosomiasis vesical diagnosticados en Atención Primaria.

Caso 1. Un varón de 13 años, de Gambia acaba de llegar a España. No refiere ningún antecedente de interés ni síntoma alguno. Se cita para realizar pruebas de cribado y actualizar el calendario vacunal. La madre comenta que, en ocasiones, hace orinas rojas. La hematuria es terminal, acompañada de disuria y coágulos desde hace varios meses. En Gambia solía bañarse en un río. Se solicita sedimento y cultivo de orina, hemograma, bioquímica, serologías, ecografía renal y examen parasitológico de orina para investigación de huevos de *Schistosoma haematobium*. De los resultados destacamos: sedimento 7-15 hematíes/c; cultivo negativo; hemograma eosinófilos 9,7%. En la orina se observan huevos de *S. haematobium*. Se trata con praziquantel en dosis única de 40 mg/kg. A los 3 meses, la orina normal, y no han vuelto a aparecer los síntomas tras 22 meses de seguimiento.

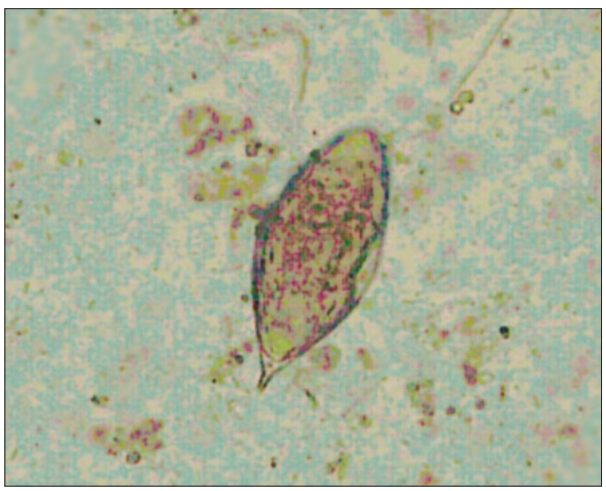

Figura 1. *Examen en fresco de orina del caso 2. Se observan huevos de* Schistosomas haematobium *con espícula terminal.*

Caso 2. Varón de 12 años, nacido en Gambia que llegó a España hace 2 meses. Acude por primera vez a nuestra consulta por un problema dermatológico. En la anamnesis su madre refiere que a veces la orina contiene sangre. No se acompaña de molestias al orinar. En su país acudía con frecuencia a bañarse a un río. En el examen físico destaca: lesión compatible con *tinea capitis*. En las exploraciones complementarias el sedimento de orina hematíes es de 18-30/c y el cultivo negativo. En el examen parasitológico de orina se observan huevos de *S. haematobium* (fig. 1). Hemograma: Hb 10,5 g/dl; hematócrito: 32,2%; leucocitos: 8,00 mill/µl; eosinófilos, 9.00%. La bioquímica, las serologías y gota gruesa son normales. Las ecografías renal y vesical son normales. Se trata con 40 mg/kg de praziquantel en dosis única. El control de orina a los 3 meses es normal. En los 12 meses de seguimiento no se ha repetido la hematuria.

La esquistosomiasis es un complejo de infecciones parasitarias agudas y crónicas causadas por especies del género *Schistosoma*. La mayoría de las infecciones humanas son causadas por cinco especies (*S. japonicum*, *S. mansoni*, *S. haematobium*, *S. mekongi* y *S. intercalatum*). Todas las infecciones por esquistosomas se producen como consecuencia de contacto con agua dulce con formas larvarias, las cercarias, que nadan y penetran a través de la piel. Los gusanos adultos, machos y hembras de *S. haematobium* habitan en los plexos venosos vesicales.

La edad de mayor incidencia para infectarse está entre los 10 y 15 años, con predominio en varones[4]; la relación es de 2,5:1.

En la esquistosomiasis urogenital la clínica más llamativa se produce en la fase crónica por la presencia de huevos en la pared de la vejiga, uréter y órganos genitales y la consiguiente respuesta granulomatosa e inflamatoria. La afectación vesical produce el primer signo, que es la hematuria macroscópica o microscópica, discontinua. Si la evolución es prolongada se producen complicaciones como: fibrosis vesical, estenosis ureteral e hidronefrosis y más raramente insuficiencia renal e incluso desarrollo de cáncer de vejiga[5,6].

La afectación genital en el varón puede dar lugar a: uretritis, epididimitis y hematospermia[7]; en la mujer, infertilidad y embarazos ectópicos[8]. Otras manifestaciones clínicas menos frecuentes son: infección intestinal, dolor abdominal recurrente, apendicitis, malnutrición y pérdidas de hierro, mielorradiculopatía[9], aumento de la transmisibilidad del VIH, seguramente por lesiones en la mucosa genital[10]. En niños se ha descrito seudotumor de vejiga.

El diagnóstico definitivo es la visualización de huevos de esquistosoma en orina por sedimentación y centrifugación o por filtración. Es importante el momento de recogida de la muestra, la mayor excreción es al mediodía y al final de la micción. Se puede recoger orina de 24 h o a media mañana y tras ejercicio físico para aumentar la eliminación de huevos.

El tratamiento de elección hoy en día es el praziquantel en dosis única de 40 mg/kg, o en 2 dosis de 20 mg/kg separadas 12 h. Se debe investigar activamente sobre la presencia de hematuria en los pacientes procedentes de área endémica y su estudio debe comenzar con la investigación de la presencia de

huevos de *S. haematobium* en orina fresca, y dejar para más adelante otro tipo de pruebas más cruentas.

G. Navarro Cabañas[a], N. García Sánchez[b], R. Rubio Rubio[a], C. Izaguirre Zugazaga[b], A. Clavel Parrilla[c] y C. Seral García[c]
[a]Hospital Infantil Miguel Servet. [b]Centro de Salud Delicias Sur. [c]Servicios de Microbiología y Parasitología. Hospital Clínico Universitario Lozano Blesa. Zaragoza. España.

Correspondencia: Dra. G. Navarro Cabañas. Martín Fierro, 5. 50012 Zaragoza. España. Correo electrónico: aunava@terra.es

Bibliografía

1. Chitsulo L, Engels D, Montresor A, Savioli L. The global status of schistosomiasis and its control. Acta Trop. 2000;77:41-51.

2. Maese Heredia R, Rubi Palomares I, Peña Muñoz M, Bueno Fernández A, Weil Lara B. Hematuria Recurrente. An Esp Pediatr. 2002;57:501-2.

3. Corachán M, Almeda J, Vinuesa T, Valls ME, Mejías T, Jou P, et al. Schistosomiasis imported by Spanish travelers: clínico-epidemiologic study of 80 cases. Med Clin (Barc). 1997;108:721-5.

4. El-Gendy SD, Osman AM, Al-Sherbiny MM. Epidemiology and immunodiagnosis of schistosomiasis haematobium in low endemic area in Egypt. J Egypt Soc Parasitol. 1999;29:229-46.

5. Ross AGP, Bartley PB, Sleigh AC, Olds GR, Li Y, Williams GM, et al. Schistosomiasis. N Engl J Med. 2002;16:1212-20.

6. Badawi AF, Mostafa MH, Probert A, O'Connor PJ. Role of schistosomiasis in human bladder cancer: Evidence of association, aetiological factors, and basic mechanism of carcinogenesis. Eur J Cancer Prev. 1995;4:45-59.

7. Schwartz E, Pick N, Shazberg G, Potasman I. Hematospermia due to schistosome infection in travelers: Diagnostic and treatment challenges. Clin Infect Dis. 2002;35:1420-4.

8. Garba M, Almoustapha T, Garba A, Nouhou H. Extrautrine pregnacy associated with a tubal schistosomiasis due to Schistosoma haematobium. A case report from Niger. Bull Soc Pathol Exot. 2004;97:41-2.

9. Ferrari TC. Spinal cord schistosomiasis. A report of 2 cases and review emphasizing clinical aspects. Medicine (Baltimore). 1999;78:176-90.

10. Feldmeier H, Krantz I, Poggensee G. Female genital schistosomiasis as a risk-factor for the transmission of HIV. Int J STD AIDS. 1994;5:368-72.

e