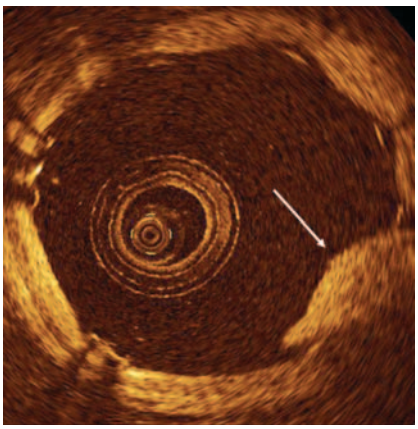

Fig. 1.

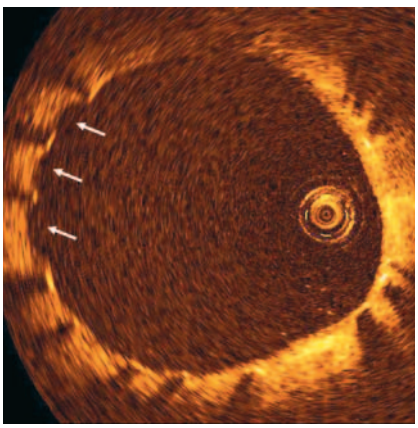

Fig. 2.

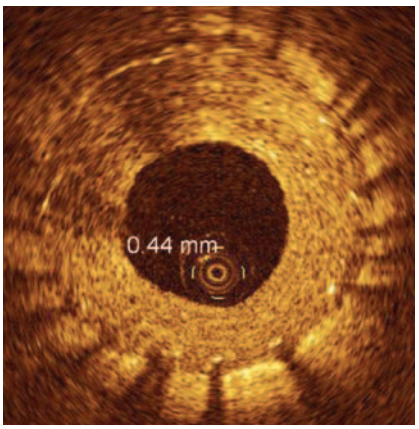

Fig. 3.

Tomografía de coherencia óptica en la evaluación de las endoprótesis coronarias con capacidad de liberación de fármacos

La tomografía de coherencia óptica (OCT, *optical coherence tomography*) es una nueva modalidad de imagen intracoronaria que ofrece imágenes con una resolución 10 veces mayor que la que proporciona la ecografía intravascular (EIV). Dado que las ondas de luz casi infrarroja que se utilizan en la OCT no pueden atravesar la sangre, para obtener las imágenes se crea un campo sin sangre mediante la oclusión transitoria del vaso proximal a la lesión. Para ello se utiliza un catéter de balón especial de presión baja seguido de la infusión de suero salino. Esta mayor capacidad de visualización puede ser útil para evaluar la eficacia y el comportamiento durante el seguimiento de los *stents* con capacidad de liberación de fármacos. En este estudio se presenta una serie de imágenes OCT en las que se demuestran algunas características cuya visualización sería difícil con la EIV. La figura 1 muestra la implantación primaria de un *stent* liberador de sirolimus Cypher sobre una reestenosis intra-*stent* en la arteria coronaria descendente anterior (DA); tras la implantación de la endoprótesis se observa claramente una lengüeta de tejido neointimal que protruye entre los elementos metálicos del *stent* (flecha aislada). La figura 2 muestra un *stent* de Cypher implantado hace 10 meses sobre una lesión *de novo* de la DA; se observa una fina capa de tejido neointimal que cubre los elementos metálicos de la endoprótesis. En esta imagen también se demuestra un ligero aspecto «hundido» (las flechas múltiples indican las zonas en que la pared del vaso es ligeramente cóncava); creemos que esto puede ser un artefacto que se observa a menudo en las zonas en las que la capa neointimal es delgada, debido a la presión intraluminal ejercida por la irrigación con suero salino en el vaso ocluido por el balón. La figura 3 muestra un caso de reestenosis intra-*stent* de una endoprótesis de Taxus liberadora de paclitaxel implantada 6 meses antes en la arteria circunfleja. Se visualiza bien una capa concéntrica de gruesa hiperplasia neointimal que también se puede medir con precisión.

Ulrich Gerckens, Victor Y. Lim y Eberhard Grube
Department of Cardiology-Angiology. Heart Center Siegburg. Siegburg. Alemania.