Localizador web
Artículo 96.324

Metástasis tardía en mama de tumor carcinoide intestinal

Manuel Ferrer-Márquez, Ricardo Belda-Lozano, Ángel Reina-Duarte, Osorio Rodríguez-Ruiz, Manuel Ferrer-Ayza, Elisabeth Vidaña-Márquez y Ricardo Belda-Poujoulet
Servicio de Cirugía General y del Aparato Digestivo. Hospital Torrecárdenas de Almería. Almería. España.

Resumen

Se presenta el caso clínico de una paciente intervenida de un carcinoide ileal que en su evolución emite una metástasis en mama. Se hace referencia a lo excepcional del caso y se realiza una puesta al día bibliográfica.

Palabras clave: *Tumor carcinoide. Metástasis. Mama.*

LATE BREAST METASTASES FROM AN INTESTINAL CARCINOID TUMOR

We present the case of a woman who underwent surgery for an ileal carcinoid tumor and who subsequently presented breast metastases. The rarity of this case is discussed and a literature review is presented

Key words: *Carcinoid tumor. Metastases. Breast.*

Introducción

Las neoplasias de intestino delgado son relativamente raras. Representan el 5% de las neoplasias gastrointestinales y sólo entre el 1 al 2% de todos los tumores malignos del tubo digestivo. De éstos, el tumor carcinoide supone el 33%.

Los tumores carcinoides se originan en las células enterocromafines que se hallan distribuidas por todo el organismo; el tubo digestivo es el lugar más frecuente de presentación. Las localizaciones principales son: apéndice (45%), íleon (28%) y recto (16%)[1].

Las metástasis en mama son infrecuentes y difíciles de diferenciar de un tumor primario de mama.

Aportamos el caso de una metástasis en mama de un tumor carcinoide ileal intervenido 6 años antes.

Caso clínico

Paciente de 49 años con antecedentes personales de hepatitis aguda en la infancia, fiebre tifoidea a los 11 años que acudió en 1997 al servicio de urgencias por un cuadro de dolor en el hemiabdomen derecho acompañado de náuseas, vómitos, diarreas y pérdida de peso de aproximadamente 10 kg. Los episodios de dolor comenzaron 3 años antes, pero fue en los últimos meses cuando las crisis se volvieron más frecuentes e intensas. A la exploración, el abdomen era blando y depresible, con dolor en la fosa ilíaca derecha donde se palpaba un plastrón duro y mal definido.

Se realizó un tránsito intestinal donde se apreciaba una compresión extrínseca sobre asas de íleon terminal (fig. 1) y una tomografía computarizada abdominal que ponía de manifiesto una masa en el íleon terminal que englobaba el resto de las asas intestinales; no se apreciaban adenopatías ni metástasis.

Durante la intervención quirúrgica se evidenciaron abundantes implantes metastásicos en el epiplón, el saco de Douglas y el peritoneo parietal. Se tomó una biopsia intraoperatoria del epiplón que fue informada de carcinoma indiferenciado. Ambos ovarios eran carcinomatosos. El ovario derecho infiltraba el íleon terminal provocando una obstrucción intestinal. Se realizó una resección ileocecal de unos 15 cm, omentectomía, histerectomía y anexectomía bilateral.

El estudio anatomopatológico definitivo informó un tumor carcinoide clásico de 1,9 cm en el íleon terminal que infiltraba musculares, serosa y grasa mesentérica, con extensión por contigüidad a la pared cecal y el apéndice, lo que produce angulación y fibrosis circunferencial de encrucijada ileocecoapendicular. El tumor además presentaba una infiltración neural extensa y de vasos submucosos mesentéricos y linfáticos. Se aislaron también implantes multifocales en el epiplón y dos metástasis en ganglios mesentéricos de tumor carcinoide. Los bordes estaban libres de lesión.

La evolución de la paciente fue favorable; se le dio de alta y posteriormente fue seguida por el servicio de oncología, en el que recibió quimioterapia.

La pauta de quimioterapia llevada a cabo en el postoperatorio comenzó a partir de la quinta semana de la intervención, y fue de cuatro ciclos semanales de estreptozocina a dosis de 1.460 mg. Posteriormente, se realizaron 3 ciclos a intervalos de 28 días a dosis de 730 mg al día durante 5 días. Una vez acabados los cuatro primeros ciclos de quimioterapia, se realizó una analítica general que incluyó

Correspondencia: Dr. M. Ferrer Márquez.
C/Valencia, 4. 04007 Almería. España.
Correo electrónico: ferrermarquez@telefonica.net

Manuscrito recibido el 10-9-2004 y aceptado el 15-3-2005.

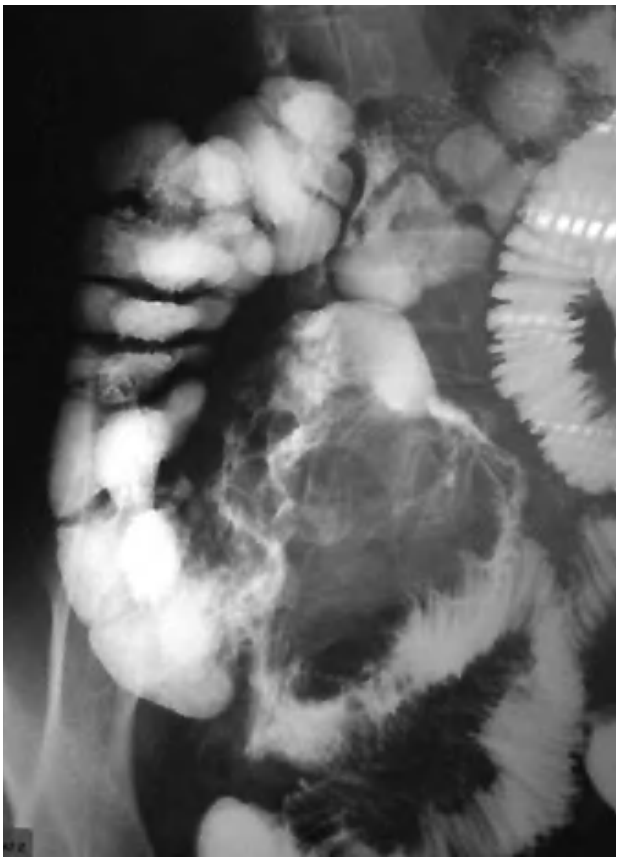

Fig. 1.

hemograma, bioquímica y estudio de coagulación, radiografía de tórax, valores séricos de serotonina y 5 hidroxiindolacético, así como una tomografía computarizada abdominopélvica. Todos los parámetros fueron normales. A partir de ese momento se realizaron los mismos estudios descritos previamente con intervalos de 3 meses durante el primer año y cada 6 meses a partir del primer año. Con ello se pretendía descartar la aparición de metástasis en los sitios más frecuentes en estos casos: ganglios linfáticos en el mesenterio, el hígado, el pulmón y el peritoneo.

En abril de 2000, los valores de 5 hidroxiindolacético y de serotonina comenzaron a presentar pequeñas elevaciones por encima de los valores de referencia; sin embargo, las pruebas de imagen no evidenciaban cambios respecto a las anteriores. Tras el aumento de los valores, se continuó con las mismas pruebas de imagen: la tomografía computarizada abdominopélvica y la radiografía de tórax cada 6 meses.

Tres años más tarde, en junio de 2003, la paciente notó una tumoración en la mama izquierda. A la exploración se apreció un pequeño nódulo de 1,5 cm en el cuadrante superior derecho de la mama izquierda. Se realizó una ecografía mamaria con hallazgos de nódulo sólido hipoecogénico mal delimitado con imágenes cálcicas en su interior. Se realizó una biopsia escisional de la lesión que fue informada de tumor carcinoide en mama izquierda (fig. 2) por lo que se reintervino para ampliar los márgenes quirúrgicos. El informe anatomopatológico de la última intervención fue de tumor carcinoide metastásico microscópico con bordes libres de tumor.

Una vez descubierta la metástasis mamaria se realizó un rastreo gammagráfico con yodo bencilguanidina descartando presencia de metástasis en otras localizaciones.

Discusión

Los tumores carcinoides son tumores de crecimiento lento que permanecen asintomáticos por largos períodos. La sintomatología es más evidente ante la presencia de enfermedad metastásica, no sólo por el crecimiento tumoral sino también por las manifestaciones del síndrome carcinoide[2]. La capacidad de producir metástasis relacionadas con el tamaño del tumor es característica, y es cercana al 2% en tumores inferiores a 1 cm de diámetro y de hasta el 90% en aquellos que superan los 2 cm. En conjunto hasta el 27% de los tumores carcinoides producen metástasis[3]; los lugares más frecuentes son los ganglios linfáticos en el mesenterio, el hígado, el pulmón y el peritoneo[4]. Además aquellos tumores que afectan al intestino delgado tienen en general un comportamiento más agresivo y mayor mortalidad que los localizados en otras áreas[5]. Otros factores se han relacionado con la supervivencia y con la estrategia a seguir en su tratamiento como son la profundidad de afectación de la pared y la presencia de adenopatías y metástasis hepáticas[5]. En nuestro caso el tumor carcinoide de íleon terminal medía 1,9 cm. Aunque tras la resección quirúrgica la paciente se mantuvo 7 años libre de enfermedad, se pone en evidencia la capacidad metastásica de este tipo de lesiones. Es por ello que aun en tumores de pequeño tamaño, deben realizarse resecciones amplias intentando eliminar de esta forma el drenaje linfático de la región y, por tanto, el potencial metastatizante del tumor. Del 20 al 40% de los tumores carcinoides del intestino delgado son multicéntricos, de aquí la importancia de hacer una revisión meticulosa de la cavidad.

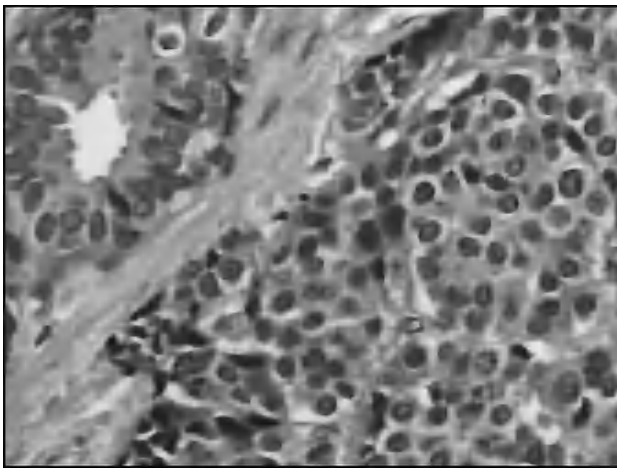

Fig. 2.

Los tumores carcinoides son tumores neuroendocrinos derivados de las crestas neurales que pueden presentar diferentes patrones al microscopio: clásico (nichos sólidos de células parecidas con ocasionales células en roseta y escasas mitosis), glandular (formaciones glandulares sin nidos que habitualmente secretan moco y glucagón, y presentan atipia y mitosis), adenocarcinoide mucinoso o *globet cell type* (suelen tener crecimiento en muscular y serosa y un peor pronóstico)[6]. En nuestro caso se trataba de un carcinoide clásico de 1,9 cm con las características antes mencionadas. Presentaba, por lo tanto, varios factores además del tamaño de mal pronóstico como infiltración en profundidad de la pared y los ganglios regionales afectados[5].

El cáncer de mama es el tumor maligno más frecuente en la mujer, pero las metástasis en mama son infrecuentes suponiendo un 1,2-2% del total de ellos. Si excluimos las metástasis de mama contralateral, los tumores con capacidad metastásica más frecuente en la mama son los pulmonares, los melanomas, las leucemias y los linfomas[7].

Las referencias halladas de metástasis en mama secundarias a un tumor carcinoide son raras. El primer caso conocido de un tumor carcinoide en metástasis mamaria se describió en la literatura médica en 1957[8]. Desde entonces hasta ahora la referencia que más número de casos aporta es una revisión de 1998 en la que se habla de 23 casos[8].

Existe un problema en el reconocimiento de estas lesiones, al diferenciar lo que es metástasis de lo que es una neoplasia primaria en la mama. En este contexto, la historia de un tumor primario extramamario es de ayuda, aunque debemos recordar que la masa unilateral o bilateral en la mama puede ser la primera manifestación de un tumor carcinoide. En nuestro caso concreto, la primera impresión ante la tumoración en la mama era la de una lesión benigna y, sin embargo, fue tras la biopsia escisional cuando se advirtió la metástasis del tumor carcinoide.

Un estudio de imagen nuevo que aprovecha el hecho de que muchos de estos tumores poseen receptores de somatostatina es la gammagrafía de receptores de somatostatina mediante 123I-MIBG y 11In-DTPA. Estos radionucleótidos están desempeñando un papel importante en la localización y el manejo de los tumores carcinoides y sus metástasis a distancia[8].

Una vez reconocidas estas lesiones según diferentes referencias bibliográficas puede considerarse el tratamiento mediante segmentectomía sin necesidad de vaciamiento axilar[9]. Es así como se ha realizado también en nuestro caso comprobando siempre que los bordes se encuentren libres de tumor.

Ante cualquier paciente que presente un tumor carcinoide susceptible de tratamiento quirúrgico, es importante el seguimiento a largo plazo[10] en busca de recidivas o metástasis, utilizando para ello pruebas de imagen, marcadores tumorales y ante todo la sospecha clínica. No obstante, no hemos encontrado en la literatura médica una pauta estandarizada o un protocolo de seguimiento en pacientes con carcinoides ileales de mal pronóstico sometidos a tratamiento quirúrgico. En nuestro medio, y en consenso con el servicio de oncología médica, se llevan a cabo seguimientos y al término de la quimioterapia se realiza una analítica general que incluye hemograma, bioquímica y estudio de coagulación, radiografía de tórax, valores séricos de serotonina, 5 hidroxiindolacético, así como tomografía computarizada abdominopélvica cada 3 meses durante el primer año y cada 6 meses a partir del segundo año. Con ello pretendemos descartar la aparición de metástasis en los sitios más frecuentes en estos casos. Ante el aumento en una de las revisiones de los valores de 5 hidroxiindolacético o serotonina realizamos en ese mismo momento una radiografía de tórax y una tomografía computarizada abdominopélvica. Una vez detectada la metástasis realizamos un rastreo gammagráfico con yodo bencilguanidina para descartar la diseminación tumoral en otros órganos o aparatos. Esta última prueba no se realiza ampliamente en nuestro centro y debe incorporarse progresivamente en los futuros protocolos de seguimiento del tumor carcinoide para detectar precozmente metástasis a distancia.

Bibliografía

1. Mark B, Courtney M, Townsend M, Kenneth L, Mattox M, Beauchamp MD. Tratado de patología quirúrgica. México. Mc Graw-Hill Interamericana; 2003. p. 1034-37.
2. Bax NSD, Woods HF, Batchelor A, Jennings M. Clinical manifestations of carcinoid disease. World J Surg. 1996;20:142-6.
3. DiSario JA, Burt RW, Vargas H, Mc Whorter WP. Small bowel cancer: epidemiological and clinical characteristics from a population-based registry. Am J Gastroenterol. 1994;89:699-701.
4. Modlin IN, Lye KD, Kidd M. A 5-decade analysis of 13,715 carcinoid tumours. Cancer. 2003;97:934-59.
5. Shebani KO, Souba WW, Finkelstein DM, Stark PC, Elgadi KM, Tanabe KK, et al. Prognosis and survival in patients with gastrointestinal tract carcinoid tumors. Ann Surg. 1999;229:815-21.
6. Goddard MJ, Lonsdale RN. The histogenesis of appendiceal carcinoid tumours. Histopathology. 1992;20:345-9.
7. Kanthan R, Negreiros F, Kanthan SC. Colonic carcinoid metastatic to the breast. Archives of pathology and laboratory medicine. 2003;127:1373-5.
8. Kaltsas GA, Puntignano P, Mukherjee JJ, Satta MA, Lowe DJ, Britton KE, et al. Carcinoid tumours presenting as breast cancer: the utility of radionuclide imaging with 123I-MIBG and 111In-DTPA pentetreotide. Clin Endocrinol. 1998;49:685-9.
9. Hartgrink HH, Lagaay MB, Spaander PJ, Mulder H, Breslau PJ. A series of carcinoid tumours of the breast. Eur J Surg Oncol. 1995; 21:609-12.
10. Szilvas A, Szekely G, Szilvasi I, Sagi S, Jakab F. The importance of follow-up examinations in patients with carcinoid tumor. Hepatogastroenterology. 2003;50:1452-3.