Localizador web
Artículo 110.412

Trasplante hepático en metástasis hepáticas irresecables de origen neuroendocrino

Juan Ángel Fernández, Ricardo Robles, Caridad Marín, María Ramírez, Pablo Ramírez, Francisco Sánchez-Bueno, Juan Luján, José Manuel Rodríguez y Pascual Parrilla
Servicio de Cirugía I. Hospital Universitario Virgen de la Arrixaca. Murcia. España.

Introducción. **Los tumores neuroendocrinos son neoplasias poco frecuentes que presentan, en el momento de su diagnóstico, metástasis hepáticas bilaterales. Los buenos resultados obtenidos han hecho que el trasplante hepático se haya considerado una alternativa terapéutica potencialmente curativa en estos pacientes.**

Objetivo. **Presentar nuestra experiencia con el trasplante en el manejo de las metástasis hepáticas irresecables de tumores neuroendocrinos.**

Pacientes y métodos. **Se revisaron retrospectivamente los historiales clínicos de 8 pacientes, 4 de ellos varones, con una edad media de 45 años que, entre enero de 1996 y enero de 2005, fueron trasplantados por metástasis hepáticas múltiples y bilaterales de origen neuroendocrino. La localización más frecuente del tumor primario fue la pancreática con 5 casos (1 carcinoide, 1 gastrinoma y 3 no funcionantes). Los 3 casos restantes fueron carcinoides y se localizaron en el intestino delgado (2) y en el pulmón.**

Resultados. **Sólo 1 paciente falleció por complicaciones técnicas relacionadas con el trasplante, lo que supone una mortalidad del 14%. Tras un seguimiento medio de 3 años (de 1 a 72 meses), 2 pacientes han fallecido por recurrencia tumoral a los 15 y 17 meses postrasplante, respectivamente, lo que supone una tasa de recurrencia tumoral del 33%. La tasa de supervivencia a 1 y 3 años fue del 86 y el 57%, respectivamente.**

Conclusiones. **A pesar de los prometedores resultados iniciales del trasplante en el manejo de las metástasis hepáticas de tumores neuroendocrinos, nuestros resultados nos obligan a ser muy cuidadosos con la indicación. La individualización a la hora de la selección de los pacientes es clave para obtener buenos resultados.**

Palabras clave: *Metástasis hepáticas. Neuroendocrino. Trasplante hepático.*

LIVER TRANSPLANTATION IN THE MANAGEMENT OF UNRESECTABLE BILATERAL NEUROENDOCRINE METASTASES

Introduction. **Neuroendocrine tumors are rare neoplasms that present bilateral liver metastases at diagnosis. Because of the good initial results obtained, liver transplantation is considered as a potentially curative treatment.**

Objective. **Present our experience of the use of liver transplantation in the management of unresectable bilateral neuroendocrine metastases.**

Patients and methods. **We retrospectively reviewed the medical records of eight patients (four men and four women), with a mean age of 45 years, who underwent liver transplantation due to bilateral neuroendocrine liver metastases between January 1996 and January 2005. The most frequent location of the primary tumor was the pancreas in five patients (one carcinoid, one gastrinoma and three non-functioning tumors). The remaining three tumors were located in the small bowel (two) and in the lung.**

Results. **Only one patient died due to technical complications related to the transplant, representing a mortality rate for the entire group of 14%. After a median follow-up of 3 years (range: 1 month-6 years), two patients died due to tumoral recurrence at 15 and 17 months, representing a tumoral recurrence rate of 33%. The survival rate at 1 and 3 years was 86% and 57%, respectively.**

Conclusions. **Despite the initial promising results obtained with liver transplantation in the management of unresectable neuroendocrine liver metasta-**

Correspondencia: Dr. J.A. Fernández.
Servicio de Cirugía I. Hospital Virgen de la Arrixaca.
El Palmar, s/n. 30120 Murcia. España.
Correo electrónico: jumanjico@yahoo.com.

Manuscrito recibido el 5-3-2005 y aceptado el 18-4-2005.

ses, our results indicate that careful patient selection is required. The key to obtaining good results is individualization of the indication for this procedure.

Key words: *Liver metastases. Neuroendocrine. Liver transplantation.*

Introducción

Los tumores neuroendocrinos (NE) son neoplasias poco frecuentes, de crecimiento muy lento y comportamiento biológico impredecible, que con frecuencia presentan, en el momento de su diagnóstico, metástasis hepáticas bilaterales que constituyen la principal causa de muerte en estos pacientes[1,2].

En cuanto a su tratamiento se han descrito diferentes posibilidades terapéuticas, entre las que destacan la quimioterapia, mediante el empleo de análogos de la somatostatina, estreptozotocina, 5-fluorouracilo, gemcitabina, etc.; las técnicas de ablación, como la criocirugía, la alcoholización y la radiofrecuencia, o la quimioembolización hepática. Las tasas de supervivencia obtenidas con el empleo de estas medidas oscilan entre el 11 y el 40% a los 5 años[1,3].

La resección quirúrgica es una alternativa excelente en el tratamiento de estas metástasis, y se han comunicado tasas de supervivencia a los 5 años del 46-76%[1,4]. Sin embargo, el hecho de que con frecuencia las metástasis de estos tumores sean múltiples y bilobares, hace que el número de pacientes candidatos a resección hepática sea inferior al 20%. Por esta razón, el trasplante hepático (TH) se ha considerado una alternativa terapéutica potencialmente curativa en estos pacientes[2,5-8].

El empleo del TH en el tratamiento de las metástasis hepáticas de cualquier origen es muy discutido, pues la mayoría de los pacientes trasplantados por esta indicación presentan malos resultados debido a la diseminación tumoral temprana secundaria al efecto de la inmunosupresión. Sin embargo, y debido a su mejor comportamiento biológico, las metástasis de tumores NE podrían ser una buena indicación para el TH. A pesar de esto, no existe un claro consenso respecto de las indicaciones del TH en estos pacientes, como tampoco criterios bien definidos de selección de candidatos[2,5-8].

El objetivo de este artículo es presentar nuestra experiencia con el TH en el abordaje de las metástasis hepáticas múltiples y bilaterales de tumores NE.

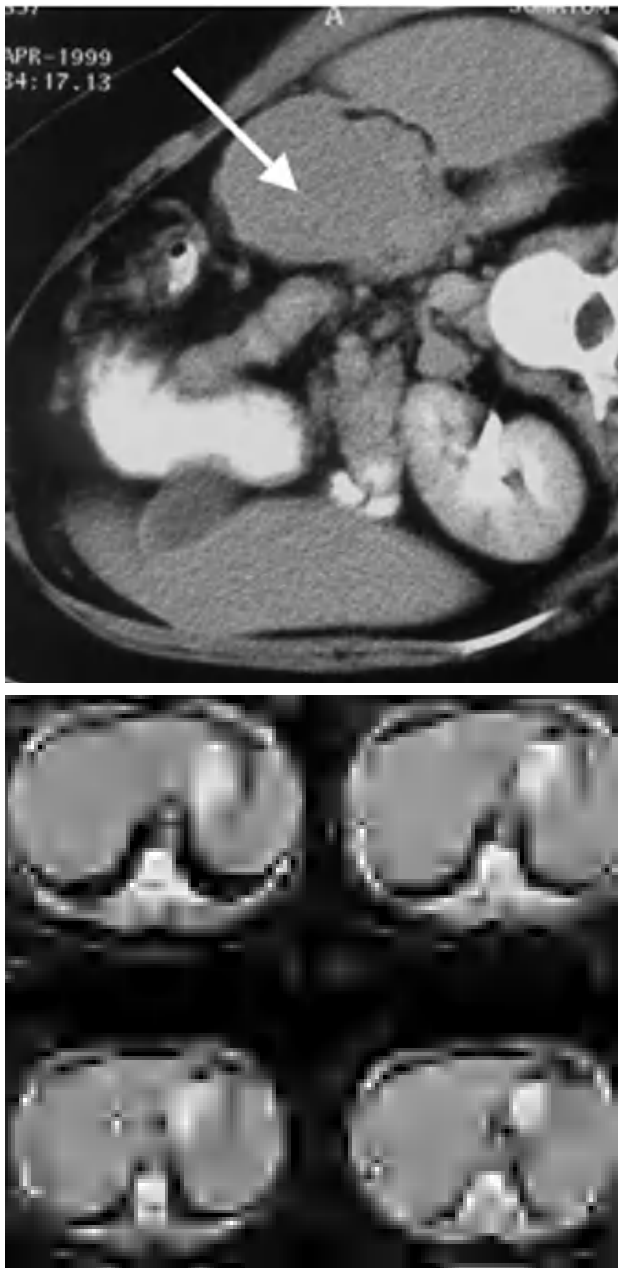

Fig. 1. Tomografía computarizada (TC) abdominal del caso 5 antes de ser sometida a resección pancreática y trasplante hepático. Se aprecia una gran masa tumoral en la cola del páncreas adyacente al bazo (flecha), y el hígado con múltiples LOE sugestivas de metástasis múltiples bilobares (puntas de flecha).

Pacientes y método

Entre enero de 1996 y enero de 2005, 8 pacientes, 4 de ellos varones, con una edad media de 45 años (rango, 30-62 años), fueron sometidos a TH por metástasis hepáticas múltiples y bilaterales de origen neuroendocrino, lo que supone el 1,3% de todos los trasplantes efectuados en nuestro servicio (n = 590) hasta esa fecha.

La localización más frecuente del tumor primario fue la pancreática, con 5 casos (3 en la cola [1 carcinoide, 1 gastrinoma y 1 NE no funcionante –NE-NF–] y 2 casos en cabeza de páncreas [ambos NE-NF]). Los 3 casos restantes, todos carcinoides, se localizaron en el intestino delgado (2), el íleon y la válvula ileocecal, mientras que el tercero era de localización pulmonar.

En 6 casos las metástasis hepáticas fueron sincrónicas respecto del tumor primario y sólo en 2 casos se presentaron de forma metacrónica.

En 4 casos (3 carcinoides y 1 gastrinoma) existían síntomas relacionados con una producción hormonal excesiva.

El tratamiento de los tumores primarios fue, respecto al TH, secuencial en 6 casos, es decir, que se trató en una primera intervención el tumor primario y posteriormente el TH (2 pancreatectomías corporocaudales, 2 procedimientos de Whipple, 1 lobectomía pulmonar superior derecha y 1 hemicolectomía derecha), y simultáneo en los 2 casos restantes (resección de intestino delgado por carcinoide y 1 pancreatectomía corporocaudal en el caso restante). Sólo en 1 caso, carcinoide ileal, el tumor primario fue identificado en el curso del TH.

En la tabla 1 se describen de forma detallada los 8 casos que componen la serie (figs. 1-3).

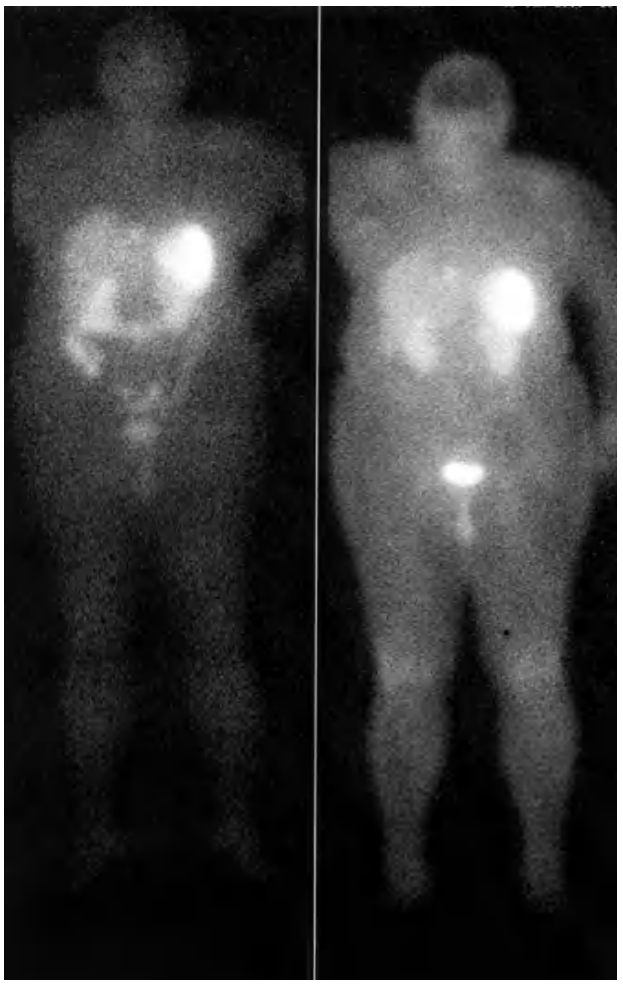

Fig. 2. Octreoscán de la paciente 5 antes de la resección pancreática y el trasplante hepático. Se aprecian pequeños focos captantes en el hígado y una gran zona de captación encima del polo renal izquierdo que corresponde al tumor primario localizado en la cola pancreática.

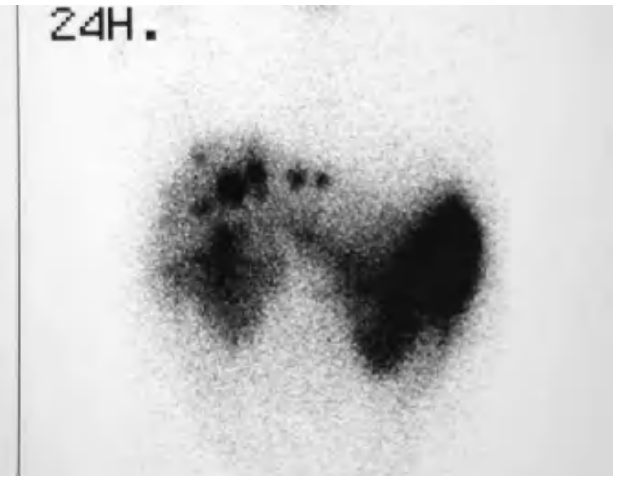

Fig. 3. Octreoscán del paciente 7 tras la duodenopancreatectomía cefálica antes de ser expuesto a trasplante hepático. Se aprecian múltiples focos de captación localizados de forma exclusiva en el hígado.

Resultados

De los 8 pacientes, 6 desarrollaron algún tipo de complicación postoperatoria: 3 casos desarrollaron un episodio de rechazo agudo durante el postoperatorio inmediato que se resolvió tras la administración de bolos de corticoides; 2 casos presentaron sendos episodios de colangitis aguda por *Staphylococus epidermidis* y que se resolvieron mediante antibioticoterapia, y finalmente, 1 paciente sufrió una bacteriemia secundaria a la infección por *S. epidermidis* del catéter central del que era portador.

Sólo 1 paciente, un gastrinoma de cola de páncreas, falleció por complicaciones técnicas relacionadas con el TH al desarrollar una trombosis de la arteria hepática, lo que supone una mortalidad del 14%.

Tras un seguimiento medio de 3 años (1-72 meses), 2 pacientes han fallecido por recurrencia tumoral a los 15 meses (NE-NF de cabeza de páncreas) y 17 meses (carcinoide de cola de páncreas) post-TH, lo que supone una tasa de recurrencia tumoral del 33%. El resto de los pacientes, 5 casos, están vivos y libres de enfermedad. La tasa de supervivencia actuarial a 1 y 3 años fue del 86 y el 57%, respectivamente (fig. 4).

Discusión

El empleo del TH en el tratamiento de las metástasis hepáticas múltiples y bilaterales de cualquier tipo ha sido siempre muy discutido debido a la alta tasa de recurrencias existentes y a la escasa supervivencia obtenida, a

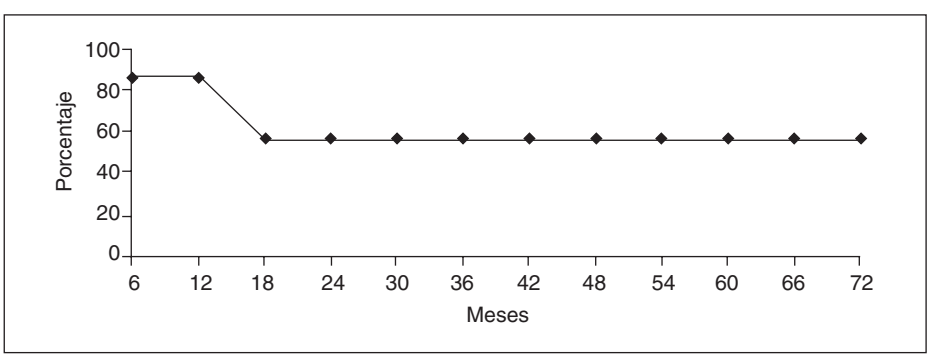

Fig. 4. Curva de supervivencia actuarial de los enfermos de la serie en meses.

TABLA 1. **Características de los enfermos de la serie**

Paciente	Sexo, edad (años)	Síntomas	Histología y localización tumor primario	Tratamiento médico precirugía tumor primario	Cirugía tumor primario	Anatomía tumor primario
1*	Mujer, 62	Síndrome carcinoide	Carcinoide ID	Somatostatina	Resección ID	1,2 cm ileal. Ganglios (+)
2	Varón, 30	Ictericia obstructiva	NE-NF Cabeza páncreas	–	Whipple	4 cm. Ganglios (–)
3	Varón, 52	Síndrome carcinoide	Carcinoide Cola páncreas	–	PCC + E	4 cm. Ganglios (+)
4	Varón, 34	Úlceras múltiples y diarrea	Gastrinoma Cola páncreas	5-fluorouracilo Omeprazol	PCC + E	5 cm. Ganglios (+) Omeprazol
5	Mujer, 43	No	NE-NF Cola páncreas (fig. 1)	Doxorrubicina Estreptozotocina	PCC + E	12 cm. Ganglios (+)
6	Mujer, 61	No**	Carcinoide válvula ileocecal	Octeótrida	Hemicolectomía derecha	1,5 cm. Ganglios (+)
7	Varón, 35	Ictericia obstructiva	NE-NF Cabeza páncreas	–	Whipple	4 cm. Ganglios (+)
8	Mujer, 45	Infecciones respiratorias Disnea	Carcinoide Bronquio LSD	–	Lobectomía superior derecha	8 cm. Ganglios (–)

*La cirugía del TH se efectuó sincrónicamente a la del tumor primario en el curso de una laparotomía exploradora al desconocerse la localización de este tumor, teniendo en reserva otro potencial receptor para el trasplante hepático (TH).
**Descubierto de forma incidental durante las exploraciones efectuadas por motivos ginecológicos.
ID: intestino delgado; NE-NF: neuroendocrino no funcionante; PCC + E: pancreatectomía corporocaudal más esplenectomía; FMO: fracaso multiorgánico; LSD: lóbulo superior derecho; RMN: resonancia magnética; TC: tomografía computarizada.

los que debemos sumar la escasez de órganos disponibles[1,6]. Así, en un documento de consenso de 1994[9], se consideraba a las metástasis hepáticas de origen gástrico, colorrectal o de mama, como una contraindicación formal para el TH. Sin embargo, ya en ese mismo documento se aceptaban como indicación para trasplante, debido a sus iniciales mejores resultados, las metástasis de tumores NE.

Esta buena aptitud se relaciona con el peculiar comportamiento biológico que estas metástasis exhiben. Así, la enfermedad metastásica suele quedar confinada al hígado durante largos períodos, lo que explica que las tasas de supervivencia de estos pacientes, aún sin ser sometidos a ningún tipo de tratamiento, alcancen el 30% a los 5 años[5,6,10,11]. Además, este carácter ofrece una ventana terapéutica no disponible en otro tipo de metástasis[2,5-8].

A pesar de lo expuesto, la indicación para TH de las metástasis de tumores NE está basada en los resultados publicados por número muy reducido de series, todas ellas de carácter retrospectivo, que incluyen un escaso y heterogéneo número de pacientes con criterios de selección muy variados[5,12]. En la tabla 2 se detallan las principales series publicadas desde 1995 hasta la fecha. Tan sólo disponemos de 4 estudios con suficiente número de enfermos como para obtener conclusiones válidas: una serie multiinstitucional francesa y otra española, y dos análisis de las series publicadas en la literatura mundial. Le Treut et al[13] publicaron en 1997 una serie de 31 casos con una supervivencia del 36% a los 5 años. En España, San Juan et al[6], en 2002, sobre un total de 8.173 TH, describieron 24 casos con una supervivencia y una tasa de recurrencia a los 5 años del 50 y el 81%, respectivamente. Lehnert[11], en 1998, en un análisis de 103 casos, comunicó una supervivencia media a los 5 años del 47%, la mitad de ellos libre de enfermedad. Finalmente, Que et al[14], en otro análisis con 93 casos, comunicaron una supervivencia a los 5 años del 51%. Estos resultados confirman que el empleo del TH puede lograr unas buenas tasas de supervivencia. Sin embargo, del análisis de estos estudios y de los datos aportados por las diferentes series publicadas, podemos identificar dos grandes problemas: altas tasas de recurrencia y morbimortalidad técnica también muy elevada. Estos 2 factores junto a la escasez de órganos disponibles, obliga a identificar factores de buen pronóstico y a seleccionar los candidatos para trasplante en base a los mismos[11,13,15,16].

La mortalidad operatoria del TH en estos pacientes alcanza tasas del 10-24% y se relaciona con la gran dificultad técnica del procedimiento[11,17], que tiene su origen en 2 hechos: primero, que se está trasplantando enfermos previamente operados, la mayoría por tumores pancreáticos, lo que hace que el campo operatorio sea más dificultoso, y segundo, que en muchas series el TH se efectúa de forma sincrónica al tratamiento del tumor primario, lo que condiciona una mayor morbimortalidad, especialmente si el tumor primario exige de una resección pancreática. Otras veces la dificultad técnica estriba, tal y como ocurre en muchas series, en que se efectúa un trasplante multivisceral, que posee *per se* una alta tasa de complicaciones[7,8,13]. Lehnert[11] identificó la presencia de estos factores técnicos, así como a una edad > 50 años, como factores de riesgo de mortalidad (hasta cinco veces superior), y se calcula que el grupo de pacientes que no presenta estos factores posee una supervivencia a los 5 años > 60%, mientras que es < 40% en caso de existir sólo un factor de riesgo o del 10% al año si existen ambos factores. A la vista de estos datos y de los derivados de nuestra propia experiencia (caso 4), en la actuali-

TABLA 1. **Características de los enfermos de la serie (continuación)**

Metástasis	Indicación TH	Tratamiento pre-TH	Técnicas de imagen	Tiempo cirugía primaria-TH	Supervivencia, estatus
Sincrónicas	Metástasis múltiples	Somatostatina	TC	Cirugía en 1 tiempo y bilaterales	104 meses, vivo
Sincrónicas	Metástasis múltiples	Estreptozotocina y bilaterales	TC 5-fluorouracilo	9 meses RM Octreoscán	17 meses (fallecimiento por metástasis)
Sincrónicas	Metástasis múltiples	Dacarbacina y bilaterales	TC 5-fluorouracilo	4 años Octreoscán	15 meses (fallecimiento por metástasis)
Sincrónicas	Metástasis múltiples	5-fluorouracilo y bilaterales	TC	Cirugía en 1 tiempo Octreoscán	3 meses (fallecimiento por FMO)
Sincrónicas	Metástasis múltiples y bilaterales	Doxorubicina Estreptozotocina	TC Octreoscán (fig. 2)	5 meses	48 meses, vivo
Metacrónicas (3 años)	Metástasis múltiples y bilaterales	Octeótrida	TC Octreoscán	13 años	8 meses, vivo
Sincrónicas	Metástasis múltiples	5-fluorouracilo	TC y bilaterales	11 meses Estreptozotocina	6 meses, vivo Octreoscán (fig. 3)
Metacrónicas	Metástasis múltiples y bilaterales	PEG-interferón	TC Octreoscán	10 años	1 mes, viva

dad sólo indicamos el TH en caso de no existir los factores de riesgo antes descritos.

Un hallazgo común en la mayoría de las series publicadas es la alta tasa de recurrencias, con tasas de supervivencia libre de enfermedad del 17-24%[5,7,8,13,17-20]. Factores tales como la aceleración de la proliferación celular neoplásica inducida por la inmunosupresión o la presencia de enfermedad neoplásica extrahepática no detectada en el momento del TH, parecen ser su causa[5,7,8,13,17-20].

La reducción de la morbimortalidad operatoria, así como de las tasas de recurrencia, puede lograrse mediante la aplicación de una estrategia de cirugía en dos tiempos o *"two-step"*, esto es, tratar en una primera intervención el tumor primario, y unos meses después efectuar el TH[5,13,15,17-19], tal y como hemos hecho en la mayoría de los enfermos de nuestra serie. Esta estrategia posee como ventajas:

1. Permitir una evaluación exhaustiva durante la primera intervención de la cavidad abdominal y por ello descartar enfermedad extrahepática.

2. Permitir un tiempo de espera entre el tratamiento del tumor primario y el de las metástasis durante el que se puede confirmar la "estabilización" de la enfermedad hepática y aplicar tratamientos quimioterápicos[19].

3. Disminuir el riesgo quirúrgico del TH, especialmente en enfermos con tumores pancreáticos, aunque no debe desestimarse, tal y como hemos comentado, la dificultad técnica que supone reintervenir a un paciente con una cirugía extensa del compartimento supramesocólico. La cirugía sincrónica, no sólo es más agresiva técnicamente, si no que impide, al no existir intervalo alguno, conocer la naturaleza biológica del tumor, pues puede ocurrir que las metástasis sincrónicas sean reflejo de una mayor agresividad tumoral[6,19].

La ausencia de enfermedad extrahepática, incluida la ausencia de enfermedad ganglionar fuera de los límites quirúrgicos del TH, es condición obligada para el TH[12,19]. La cirugía en dos tiempos permite confirmar este hecho, no sólo al permitir una adecuada exploración de la cavidad abdominal, si no porque permite, durante el intervalo hasta el trasplante, la realización de pruebas de imagen como la tomografía computarizada (TC), la resonancia magnética (RM), o el octreoscán, esta última de gran valor en el cribado de enfermedad extrahepática[12,13,19,21]. En este sentido, debemos destacar el papel clave que desempeña, a nuestro juicio, el octreoscán en la detección de metástasis extrahepáticas, debido a su elevada sensibilidad.

Ya hemos comentado que las series disponibles no permiten definir de forma clara los factores pronósticos que pueden ayudar a una mejor selección de candidatos. Algunos autores argumentan que los tumores pancreáticos poseen un peor pronóstico que los no pancreáticos[22]. Es probable que estas diferencias tengan su origen en las diferentes tasas de morbimortalidad asociadas con los procedimientos necesarios para tratar los tumores primarios. Existe gran controversia respecto si los tumores carcinoides poseen[17], o no[23], un mejor pronóstico que los no-carcinoides[11,13,21]. En este sentido, cabe comentar que el grupo de Milán[24] sólo indica el TH en tumores carcinoides cuyo tumor primario drene por porta, con menos del 50% de reemplazo tumoral hepático, con enfermedad estable durante el tiempo de espera y en ausencia de enfermedad extrahepática. Los resultados publicados en base a estos criterios de selección son extraordinarios, con tasas de supervivencia y de supervivencia libre de enfermedad a los 5 años del 70 y el 53%, respectivamente.

TABLA 2. **Series publicadas de trasplante hepático y tumores neuroendocrinos metastásicos irresecables desde 1995; se excluyen aquellas con 3 o menos casos**

Autores, centro (referencia)	Año	N.º casos	Localización*	Histología tumor primario*	Mortalidad operatoria	Supervivencia a 5 años	Libre de enfermedad (seguimiento)
Series uniinstitucionales							
Routley et al, Londres[23]	1995	11	–	Carcinoide: 6	0%	57%	5/11 (11 meses)
Alessiani et al, Pittsburg[27]	1995	14	–	–	0%	64%	- (3 años)
Anthuber et al, Munich[16]	1996	4	Páncreas: 3 Riñón: 1	Carcinoide: 2 NE-NF: 1 Glucagonoma: 1	25%	0% (3 años)	0%
Dousset et al, París[17]	1996	9	Páncreas: 5	Gastrinoma: 4 Carcinoide: 3 Glucagonoma: 1 NE-NF: 1	55%	33% (2 años)	22% (2 años)
Frilling et al, Hamburgo[21]	1998	4	Pulmón: 2 Páncreas: 2	Carcinoide: 3 Vipoma: 1	50%	50%	25% (46 meses)
Pascher et al, Berlín[15]	2000	4	ID: 3 Recto: 1	Carcinoide: 4	0%	50%	1/4 (76 meses)
Coppa et al, Milán[24]	2001	9	Páncreas/ Íleon: 9	Carcinoide: 9	0%	70%	53% (5 años)
Ringe et al, Gotinga[18]	2001	5	Páncreas: 2 ID: 2 Ciego: 1	–	20%	80%	50%
Rosenau et al, Hannover[26]	2002	19	Páncreas:10 ID: 5 Pulmón: 1 Estómago: 1	Carcinoide: 4 Gastrinoma: 3	5,2%	80%	21% (5 años)
Cahlin et al, Göteborg[22]	2003	10	Páncreas: 6 ID: 2 Colon: 1 Pulmón: 1	Apudomas: 6 Carcinoides: 4	0%	C: 100% NC: 67% (2 años)	C: 75% NC: 33% (2 años)
Florman et al, Nueva York[12]	2004	11	Páncreas: 7	NE-NF: 6 Carcinoides: 3 Vipoma: 2	27%	36%	9% (123 meses)
Series multiinstitucionales							
San Juan et al[6]	2002	24	Páncreas: 17 ID: 4 Pulmón: 1	Carcinoide: 7 Insulinomas: 4 NE-NF: 6	25%	50% C: 70% NC: 20%	19% C: 67% NC: 0%
Le Treut et al[13]	1997	31	Páncreas: 16 ID: 7	Carcinoide: 15 Gastrinoma: 7	19%	36%	17%
Lehnert et al[11]	1998	103	Páncreas: 48 ID: 16 Pulmón: 8	Carcinoide: 36 NE-NF: 20 Gastrinoma: 14	16%	47%	24%
Que et al[14]	2002	93	ID: 17 Pulmón: 8 Páncreas: 40	Carcinoide: 40 NE-NF: 15 Gastrinoma: 9	12%	51%	-

*Sólo los más frecuentes.
ID: intestino delgado; ND: no disponible; C: carcinoide; NC: no carcinoide; NE-NF: neuroendocrino no funcionante.

Recientemente, se han identificado el Ki-67 y la E-cadherina como factores pronósticos inmunohistoquímicos de primera magnitud que permitirían una adecuada selección de enfermos[25,26]. Así, la supervivencia para enfermos con Ki67 bajo y tinción regular para la E-cadherina fue del 100% a los 8 años frente a una supervivencia del 0%, si la expresión del Ki67 era alta o la expresión de E-cadherina era aberrante[26].

A pesar de los prometedores resultados iniciales del TH en el manejo de las metástasis hepáticas de tumores NE, nuestros resultados, así como los publicados en la literatura mundial, nos obligan a ser muy cuidadosos con su indicación. La individualización a la hora de optar al TH es clave para obtener buenos resultados. Si bien las series son cortas, parece que se han definido diversos factores pronósticos que pueden ayudar a esa mejor selección de enfermos.

Bibliografía

1. Sutcliffe R, Maguire D, Ramage J, Rela M, Heaton N. Management of neuroendocrine liver metastases. Am J Surg. 2004;187:39-46.
2. Knechtle SJ, Kalayoglu M, D'Alessandro AM, Rikkers LF. Proceed with caution: liver transplantation for metastatic neuroendocrine tumors. Ann Surg. 1997;225:345-6.
3. Siperstein AE, Berber E. Cryoablation, percutaneous alcohol injection, and radiofrecuency ablation for treatment of neuroendocrine liver metastases. World J Surg. 2001;25:693-6.
4. Sarmiento JM, Heywood G, Rubin J, Ilstrup DM, Nagorney DM, Que FG. Surgical treatment of neuoendocrine metastases to the liver: a plea for resection to increase survival. J Am Coll Surg. 2003; 197:29-37.

5. Rosado B, Gores GJ. Liver transplantation for neuroendocrine tumors: progress and uncertainty. Liver Transpl. 2004;10:712-3.
6. San Juan F, Prieto M, Moya A, Orbis F, López Andújar R, Berenguer M, et al. El papel del trasplante en el tratamiento de las metástasis hepáticas. Cir Esp. 2002;71 Supl 1:62-9.
7. Lang H, Oldhafer KJ, Weimann A, Schlitt HJ, Scheumann GF, Flemming P, et al. Liver transplantation for metastatic neuroendocrine tumors. Ann Surg. 1997;225:347-54.
8. Lang H, Schlitt HJ, Schmidt H, Flemming P, Nashan B, Scheumann GF, et al. Total hepatectomy and liver transplantation for metastatic neuroendocrine tumors of the pancreas -a single center experience with ten patients. Langenbecks Arch Surg. 1999;384:370-7.
9. Consensus Statement on Indications for Liver Transplantation. Hepatology. 1994;20:63S.
10. Chamberlain R, Canes D, Brown K, Saltz L, Jarnaguin W, Fong Y, et al. Hepatic neuroendocrine metastases: does intervention alter outcome? J Am Coll Surg. 2000;190:432-45.
11. Lehnert T. Liver transplantation for metastatic neuroendocrine carcinoma: an analysis of 103 patients. Transplantation. 1998;66:1307-12.
12. Florman S, Toure B, Kim L, Gondolesi G, Roayaie S, Krieger N, et al. Liver transplantation for neuroendocrine tumors. J Gastrointest Surg. 2004;8:208-12.
13. Le Treut YP, Delpero JR, Dousset B, Cherqui D, Segol P, Mantion G, et al. Results of liver transplantation in the treatment of metastatic neuroendocrine tumors. A 31-case French multicentric report. Ann Surg. 1997;225:355-64.
14. Que FG, Sarmiento JM, Nagorney DM. Hepatic surgery for metastatic gastrointestinal neuroendocrine tumors. Cancer Control. 2002; 9:67-79.
15. Pascher A, Steinmuller T, Radke C, Hosten N, Wiedenmann B, Neuhaus P, et al. Primary and secondary hepatic manifestation of neuroendocrine tumors. Langenbecks Arch Surg. 2000;385:265-70.
16. Anthuber M, Jauch KW, Briegel J, Groh J, Schildberg FW. Results of liver transplantation for gastroenteropancreatic tumor metastases. World J Surg. 1996;20:73-6.
17. Dousset B, Saint-Marc O, Pitre J, Soubrane O, Houssin D, Chapuis Y. Metastatic endocrine tumors: medical treatment, surgical resection, or liver transplantation. [discussion 914-15] World J Surg. 1996;20:908-14.
18. Ringe B, Lorf T, Dopkens K, Canelo R. Treatment of hepatic metastases from gastroenteropancreatic neuroendocrine tumors: role of liver transplantation. World J Surg. 2001;25:697-9.
19. Olausson M, Friman S, Cahlin C, Nilsson O, Jansson S, Wangberg B, Ahlman H. Indications and results of liver transplantation in patients with neuroendocrine tumors. World J Surg. 2002;26:998-1004.
20. Gulanikar AC, Kotylak G, Bitter-Suermann H. Does immunosuppression alter the growth of metastatic liver carcinoid after orthotopic liver transplantation? Transpl Proc. 1991;23:2197-8.
21. Frilling A, Rogiers X, Malago M, Liedke OM, Kaun M, Broelsch CE. Treatment of liver metastases in patients with neuroendocrine tumors. Langenbecks Arch Surg. 1998;383:62-70.
22 Cahlin C, Friman S, Ahlman H, Backman L, Mjornstedt L, Lindner P, et al. Liver transplantation for metastatic neuroendocrine tumor disease. Transplant Proc. 2003;35:809-10.
23. Routley D, Ramage JK, McPeake J, Tan KC, Williams R. Orthotopic liver transplantation in the treatment of metastatic neuroendocrine tumors of the liver. Liver Transpl Surg. 1995;1:118-21.
24. Coppa J, Pulvirenti A, Schiavo M, Romito R, Collini P, Di Bartolomeo M, et al. Resection versus transplantation for liver metastases from neuroendocrine tumors. Transplant Proc. 2001;33: 1537-9.
25. Ahlman H, Friman S, Cahlin C, Nilsson O, Jansson S, Wangberg B, et al. Liver transplantation for treatment of metastatic neuroendocrine tumors. Ann N Y Acad Sci. 2004;1014:265-9.
26. Rosenau J, Bahr MJ, Von Wasielewski R, Mengel M, Schmidt HH, Nashan B, et al. Ki67, E-cadherin, and p53 as prognostic indicators of long-term outcome after liver transplantation for metastatic neuroendocrine tumors. Transplantation. 2002;73:386-94.
27. Alessiani M, Tzakis A, Todo S, Demetris AJ, Fung JJ, Starzl TE. Assessment of five-year experience with abdominal organ cluster transplantation. J Am Coll Surg. 1995;180:1-9.