Gnatostomiasis: una enfermedad creciente en viajeros

Localizador web
Artículo 106.643

Miguel de Górgolas Hernández-Mora y Manuel L. Fernández Guerrero

División de Enfermedades Infecciosas. Departamento de Medicina.
Fundación Jiménez Díaz. Universidad Autónoma de Madrid. Madrid. España.

La gnatostomiasis es una enfermedad parasitaria que se adquiere por el consumo de alimentos contaminados con las larvas del parásito denominado *Gnathostoma* spp. La enfermedad es frecuente en el Sudeste Asiático y en América Central y se caracteriza por la presencia de lesiones cutáneas y manifestaciones neurológicas. Si bien es un trastorno que está geográficamente localizado en determinadas áreas del planeta, son cada vez más los viajeros que por turismo o motivos de trabajo se desplazan a las zonas endémicas y que tienen riesgo de adquirir esta parasitosis. Considerada muy rara hasta ahora, su frecuencia creciente nos obliga a prestarle una mayor atención y por ello es importante adquirir un conocimiento básico sobre la biología, el diagnóstico y el tratamiento de la gnatostomiasis.

Microbiología y ciclo biológico

Gnathostoma spinigerum es el nematodo más frecuentemente implicado en infecciones de humanos. *G. doloresi, G. hispidum* y *G. napponicum* provocan cuadro clínicos similares, pero son más raros. Las formas adultas miden de 2 a 3 cm y poseen una cabeza con varias filas de espinas (fig. 1)[1]. Estos nematodos viven formando tumores en la pared del tubo digestivo de los huéspedes definitivos, que son felinos, perros y mapaches, entre otros[2] (fig. 2). Con las heces de estos huéspedes se eliminan los huevos, que en presencia de agua liberan las larvas de primer estadio, las cuales posteriormente son ingeridas por pequeños crustáceos *(Cyclops)* que actúan como huéspedes intermediarios y donde maduran las larvas de segundo estadio. Los *Cyclops* son ingeridos finalmente por los huéspedes secundarios (ranas, serpientes, gran variedad de peces, pollos), donde las larvas migran del tubo digestivo a los músculos y se enquistan desarrollándose las larvas de tercer estadio. Posteriormente, el ciclo se completa cuando los huéspedes definitivos ingieren estos animales infectados[3].

Los seres humanos se infectan por la vía oral, cuando ingieren como alimento los huéspedes secundarios. Habitualmente son pescados crudos o poco cocinados, ranas, serpientes e incluso pollos infestados; en Tailandia este tipo de plato fermentado se conoce como *pla-ra* o *pla-som*. En Hispanoamérica la infestación se adquiere mediante el consumo de cebiche, que es un pescado crudo marinado con jugo de limón[4,5]; y en Tailandia y Japón comiendo pescados crudos. En estos alimentos están las larvas de tercer estadio, que al ser ingeridas atraviesan el tubo digestivo del ser humano en busca de una localización definitiva, que nunca encuentran, por lo que frecuentemente deambulan por el tejido subcutáneo y provocan la gnatostomiasis cutánea, del sistema nervioso o cualquier otro órgano. Se han descrito casos aislados de infección prenatal en madres infectadas y a través de la piel, particularmente en mujeres tailandesas que preparan el pescado contaminado con larvas de *Gnathostoma* spp.

Epidemiología y distribución geográfica

En la figura 3 aparecen las zonas del mundo donde se han comunicado casos autóctonos de gnatostomiasis. La enfermedad se localiza principalmente en el Sudeste Asiático, en países como: Tailandia, Vietnam, Filipinas, Malasia, Myanmar, Bangladesh, Camboya, Laos e Indonesia. También se han comunicado casos en China, India y Japón[3]. En Tailandia se estima que hasta el 6% de las hemorragias subaracnoideas en adultos y el 18% en niños están producidas por esta parasitosis[6]. En los últimos 10 años el número de casos descritos en el continente americano está en aumento, particularmente en México, Perú y Ecuador, lugares donde se

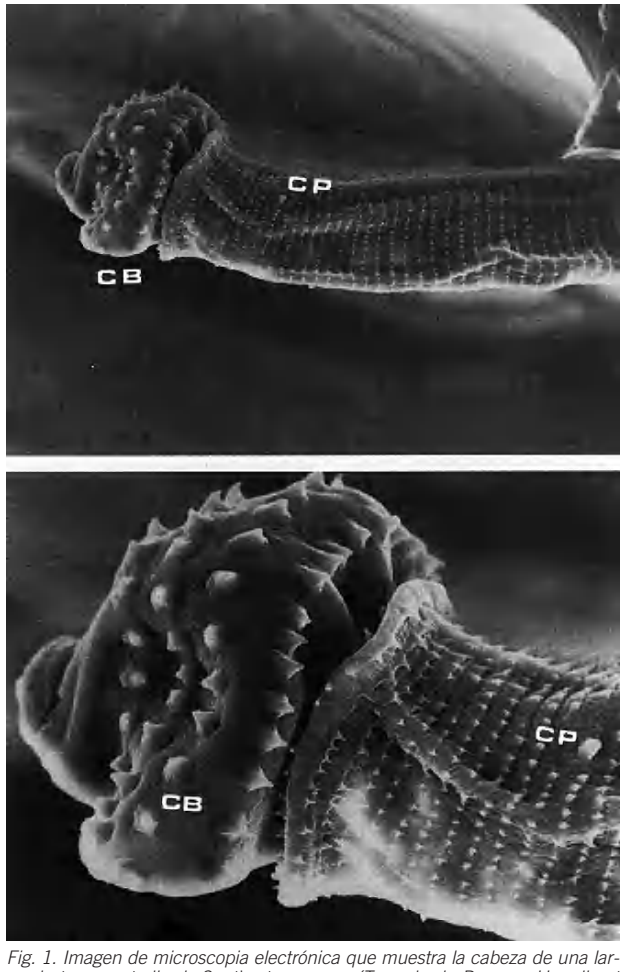

Fig. 1. Imagen de microscopia electrónica que muestra la cabeza de una larva de tercer estadio de Gnathostoma *spp. (Tomada de Baquera-Heredia et al[1]). CB: bulbo cefálico* (cephalic bulb)*; CP: papila cervical* (cervical papilla).

Correspondencia: Dr. M. de Górgolas Hernández-Mora
Enfermedades Infecciosas. Fundación Jiménez Díaz.
Avda. de Reyes Católicos, 2. 28040 Madrid. España.
Correo electrónico: mgorgolas@fjd.es

Recibido el 11-2-2005; aceptado para su publicación el 16-3-2005.

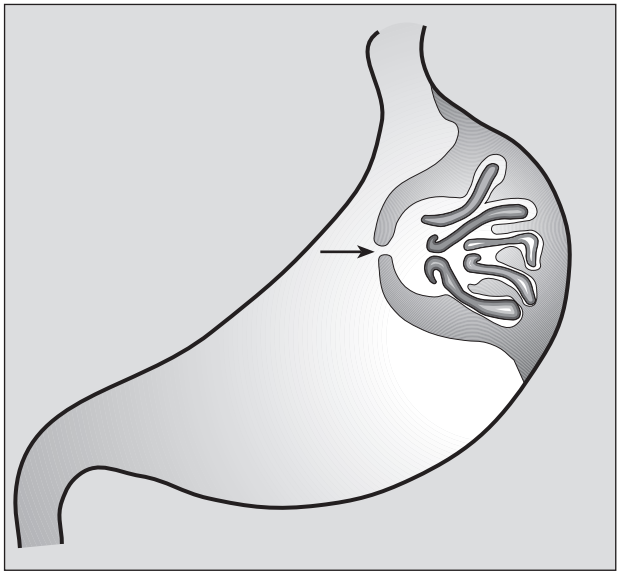

Fig. 2. Esquema que muestra cómo las formas adultas de Gnathostoma spinigerum *forman un seudotumor en la cavidad gástrica de un mamífero. (Tomada de Miyazaki[2].)*

consume cebiche[4,5]. En África Occidental también se han publicado casos de la enfermedad[7]. En el norte de Australia se han encontrado felinos con gnatostomiasis, aunque la incidencia en humanos es nula o muy esporádica.
En países occidentales, los casos publicados de turistas que regresan de zonas endémicas están en aumento[8-10]. En la mayoría de las ocasiones los pacientes refieren el antecedente de haber comido alimentos de riesgo para esta parasitosis.

Presentación clínica

Las formas clínicas más frecuentes son las que afectan a la piel y el tejido celular subcutáneo. Característicamente aparecen lesiones subcutáneas edematosas que tienen un carácter migratorio e intermitente. Las lesiones son a veces dolorosas y casi siempre pruriginosas, y duran de varias horas a días. Los nuevos episodios tienden a ser más leves y de menor duración, pero pueden manifestarse durante varios años. Otra manifestación cutánea menos frecuente es la *larva migrans* que forma un cordón serpinginoso con intenso prurito y de donde, con frecuencia, se puede aislar el parásito[8,11]. Desde el punto de vista anatomopatológico la lesión es característica de una paniculitis eosinofílica en la que, ocasionalmente, pueden aparecer restos del parásito (figs. 4 y 5).
Cuando las larvas migran hacia el sistema nervioso, se origina una mielorradiculitis y, en muchos casos, radiculomielomeningoencefalitis. Es característica la aparición de intensos dolores radiculares, con hiperestesia, que duran 2 o 3 días, seguidos posteriormente de déficit motor y retención urinaria[6,12,13]. Los dolores radiculares se han atribuido a la penetración de las larvas a través de los agujeros de conjunción por donde salen las raíces nerviosas. También se han descrito casos con afectación medular exclusiva[14]. Las formas meningoencefálicas aisladas, sin mielitis ni radiculitis, son más raras[6]. Una forma frecuente de presentación de la enfermedad es la hemorragia subaracnoidea, particularmente en Tailandia, donde supone el 18% de las causas de dicha hemorragia en niños. Cuando las larvas penetran en el líquido cefalorraquídeo y en el tejido cerebral, se forman

Fig. 3. Mapa con zonas endémicas de gnatostomiasis. Tailandia es el país donde más casos se comunican anualmente.

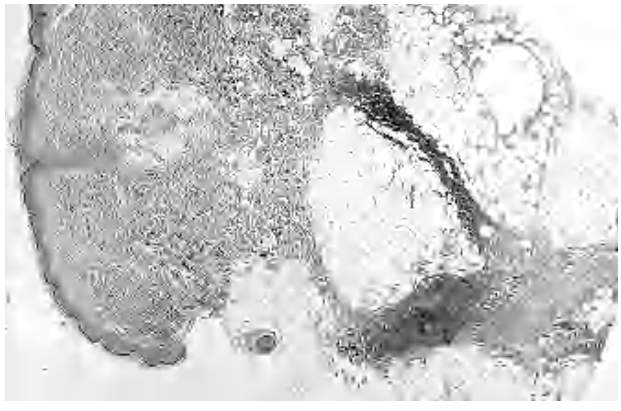

Fig. 4. Imagen patológica con datos de paniculitis eosinofílica, hallazgo más habitual en la gnatostomiasis cutánea, ya que rara vez se encuentra el parásito (tinción de hematoxilina-eosina, ×20).

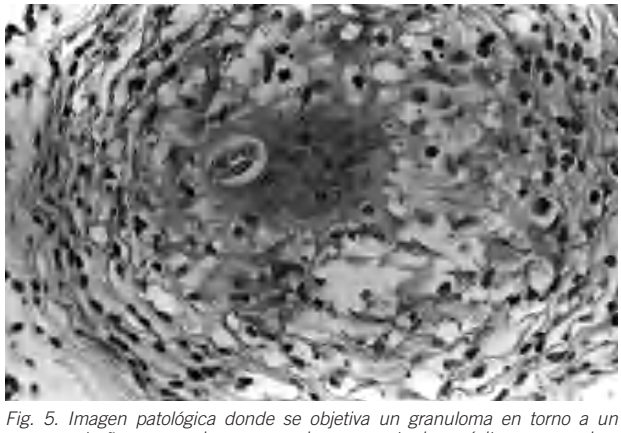

Fig. 5. Imagen patológica donde se objetiva un granuloma en torno a un cuerpo extraño que puede corresponder a un resto de parásito en un paciente con gnatostomiasis cutánea (tinción de hematoxilina-eosina, ×100).

surcos y hemorragias parenquimatosas, que dan lugar a déficit neurológicos focales[15,16]. En la mayoría de los casos el líquido cefalorraquídeo muestra pleocitosis eosinofílica; sin embargo, en sangre periférica puede no haber eosinofilia.
El pronóstico de la afectación del sistema nervioso es ominoso salvo que se instaure un tratamiento temprano, de tal forma que en diversas series de gnatostomiasis que afectan al sistema nervioso central (SNC) la mortalidad oscila entre el 7,7 y el 25%[6,13,14].

El parásito puede afectar otros muchos órganos, entre ellos el pulmón, el aparato gastrointestinal, el genitourinario, los ojos y el territorio otorrinolaringológico[1,3].

Diagnóstico

El diagnóstico de certeza se realiza mediante la identificación del parásito en los tejidos infectados; sin embargo, habitualmente resulta muy difícil debido a su migración. Es posible encontrar los datos patológicos indicativos de paniculitis eosinofílica y puede objetivarse el surco por donde ha migrado el parásito. En sangre periférica es frecuente la presencia de eosinofilia, pero esto no ocurre en todos los casos[9]. El estudio del líquido cefalorraquídeo en los casos de radiculitis puede ser normal. En los casos con signos meníngeos y encefalitis es habitual la demostración de una pleocitosis con predominio de eosinófilos y aumento de las proteínas, con una glucorraquia normal o disminuida.

El diagnóstico se puede realizar mediante la determinación de anticuerpos frente a *G. spinigerum* con una técnica de enzimoinmunoanálisis, empleando antígenos crudos o mediante Western-blot[3]. La tasa de reacciones cruzadas con otras infecciones parasitarias puede ser elevada.

Tratamiento

Las opciones actuales disponibles para el tratamiento de la gnatostomiasis son muy limitadas. El fármaco de primera elección es el albendazol, que se administra a la dosis de 400 a 800 mg/día, para un adulto, durante 3 o 4 semanas, y cuyas tasas de curación son de hasta el 94%[14,17]. Los casos recurrentes y refractarios al albendazol se han tratado con ivermectina a la dosis de 220 μg/kg/día durante 2 días consecutivos[18]. Sin embargo, este tratamiento no es del todo eficaz, por lo que muchos autores recomiendan repetir los ciclos de albendazol, si se toleran bien.

Las formas cutáneas pueden curarse si el parásito se localiza en una zona de la piel y puede extirparse, hecho que ocurre de forma excepcional[8]. Cuando hay afectación del sistema nervioso central, además del tratamiento antiparasitario es recomendable la administración de dexametasona para disminuir la inflamación provocada por la liberación de antígenos tras la muerte del parásito.

En conclusión, la gnatostomiasis, una enfermedad rara pero cada día más frecuente en nuestro entorno, se debe conocer y sospechar en las personas con manifestaciones cutáneas o neurológicas tras un viaje a zonas endémicas.

REFERENCIAS BIBLIOGRÁFICAS

1. Baquera-Heredia J, Cruz-Reyes A, Flores-Gaxiola A, López-Pulido G, Díaz-Simental E, Valderrama-Valenzuela L. Case report: ocular gnathostomiasis in northwestern Mexico. Am J Trop Med Hyg. 2002;66:572-4.
2. Miyazaki I. On the genus *Gnathostoma* and human gnathostomiasis, with special reference to Japan. Exp Parasitol. 1960;9:338-70.
3. Rusnak JM, Lucey DR. Clinical gnathostomiasis: case report and review of the English language literature. Clin Infect Dis. 1993;16:33-50.
4. Rojas-Molina N, Pedraz-Sánchez S, Torres-Bibiano B, Meza-Martínez H, Escobar-Gutiérrez A. Gnathostomiasis, an emerging food borne zoonotic disease in Acapulco, Mexico. Emerg Infect Dis. 1999;5:264-6.
5. Del Giudice P, Dellamonica P, Durant J, Rahelinrina V, Grobusch MP, Janitschke K, et al. A case of gnathostomiasis in a European traveler returning from Mexico. Br J Dermatol. 2001;145:487-9.
6. Boongird P, Phauapradit P, Siridej N, Chirachariyavej T, Chuahirum S, Vejjajiva A. Neurological manifestations of gnathostomiasis. J Neurol Sci. 1977;31:279-91.
7. Wolfe MS, Acosta AM, Lichtenfels JR. Gnathostomiasis contracted in East Africa. Am J Trop Med Hyg. 1996;55:120.
8. Grobusch MP, Bergmann F, Teichmann D, Klein E. Cutaneous gnathsotomiasis in a woman from Bangladesh. Int J Infect Dis. 2000;4:51-4.
9. Slevogt H, Grobusch MP, Suttorp N. Gnathostomiasis without eosinophilia led to a 5-year delay in diagnosis. J Travel Med. 2003;10:196.
10. Górgolas M, Santos-O'Connor F, Gárate T, Guash Troyas RM, López Unzú A, Grobusch MP, et al. Cutaneous and medullar gnathostomiasis in travelers to Mexico and Thailand. J Travel Med. 2003;10:358-61.
11. Taniguchi Y, Hashimoto K, Ichikawa S, Shimizu M, Ando K, Kotani Y. Human gnathostomiasis. J Cutan Pathol. 1991;18:112-5.
12. Kawamura J, Kohri Y, Oka N. Eosinophilic meningoradiculomyelitis caused by *Gnathostoma spinigerum*. Arch Neurol. 1983;40:583-5.
13. Schmutzhard E, Boongird P, Vejjajiva A. Eosinophilic meningitis and radiculomyelitis in Thailand, caused by CNS invasion of *Gnathostoma spinigerum* and *Angiostrongylus cantonensis*. J Neurol Neurosurg Psychiatry. 1988;51:80-7.
14. Chandenier J, Husson J, Canaple S, Gondry-Jouet C, Dekumyoy P, Danis M, et al. Medullary gnathostomiasis in a white patient: use of immunodiagnosis and magnetic resonance imaging. Clin Infect Dis. 2001;32:e154-7.
15. Chitanondh H, Rosen L. Fatal eosinophilic encephalomyelitis caused by the nematode *Gnathostoma spinigerum*. Am J Trop Med Hyg. 1967;16:638-45.
16. Punyagupta S, Juttijudata P, Bunnag T, Comer DS. Two fatal cases of eosinophilic myeloencephalitis, a newly recognized disease caused by *Gnathostoma spinigerum*. Trans R Soc Trop Med Hyg. 1968;62:801-9.
17. Kraivichian P, Kulkumthorn M, Yingyourd P, Akarabovorn P, Paireepai CC. Albendazole for the treatment of human gnathostomiasis. Trans R Soc Trop Med Hyg. 1992;86:418-21.
18. Chappuis F, Farinelli T, Loutan L. Ivermectin treatment of a traveler who returned from Peru with cutaneous gnathostomiasis. Clin Infect Dis. 2001;33:e17-9.