Paciente natural de Ghana con diarrea y proctalgia

Corina Escoín[a], Diego Torrús[b], Esperanza Merino de Lucas[c] y Ana Teruel del Valle[d]

[a]Servicio de Medicina Interna. [b]Servicio de Medicina Interna. Consulta de Enfermedades Impostadas y Parasitología Clínica.
[c]Unidad de Enfermedades Infecciosas. [d]Servicio de Anatomía Patológica. Hospital General Universitario de Alicante. España.

Caso clínico

Hombre de 28 años, natural de Ghana y residente en España desde hace 3 años, en seguimiento en consultas de Dermatología por condilomas acuminados. Consultó por diarrea mucosanguinolenta, proctalgia intensa y tenesmo rectal de 2 semanas de evolución junto con dificultad para iniciar la micción. El tacto rectal fue muy doloroso. En los análisis sanguíneos destacaba: hemoglobina, 11,6 g/dl; volumen corpuscular medio, 70; hemoglobina corpuscular media (HCM), 22; hierro, 19 μg/dl; IST 6%; PCR, 7,5 mg/dl y velocidad de sedimentación globular (VSG) 87. El frotis de sangre periférica no mostró hemoparásitos. En el urocultivo se aislaron más de 10^5 UFC de *E. coli* y fue positivo el antígeno de *Chlamydia trachomatis* en exudado uretral. El coprocultivo fue negativo. Ante la persistencia de la sintomatología se realizó colonoscopia, que mostraba signos de colitis inespecífica, y se tomaron biopsias de la mucosa, donde se visualizaron estructuras ovoides rodeadas de cutícula en la lámina propia concordantes con huevos de *Schistosoma* spp. (figs. 1 y 2). En el estudio coproparasitológico se observaron huevos de *S. mansoni*. Recibió tratamiento con praziquantel, 2 dosis de 1.400 mg (40 mg/kg).

Evolución

El paciente volvió a consultar por dorsolumbalgia irradiada a cara posterior de la pierna derecha, asociando paresia y signo de Lassegue positivo en dicho miembro. Ante la sospecha de afectación medular por *Schistosoma* se realizó resonancia magnética de columna que mostró una alteración morfológica y de intensidad en los somas de D1, D12 y L2 con masa de partes blandas que se extendía a psoas y región presacra e invadía el conducto espinal en ese punto, compatible todo ello con osteomielitis vertebral y absceso de partes blandas (figs. 3 y 4). Se realizó punción-aspiración con aguja fina (PAAF) guiada por ecografía de dicha colección y se aisló *Mycobacterium tuberculosis*. Se instauró tratamiento con isoniazida, rifampicina y pirazinamida con curación.

Comentario final

La esquistosomiasis afecta a 200 millones de personas en todo el mundo, siendo África subsahariana la región de más elevada prevalencia[1]. *S. mansoni* produce la esquistosomiasis intestinal y hepatoesplénica. El hombre se infecta al bañarse en agua de ríos o lagos contaminadas por cercarias (tercer estadio larvario), las cuales entran en el torrente circulatorio del hospedador definitivo (hombre) a través de la piel. Migran por vía sanguínea hasta corazón y pulmones, y de ahí a circulación sistémica e hígado, donde maduran a gusanos adultos. La hembra pone los huevos en las vénulas mesentéricas en la submucosa intestinal y se eliminan al medio externo a través de las heces. En agua dulce y en presencia de su hospedador intermediario (caracol acuático del género *Biomphalaria*) se transforman en cercarias, cerrándose el ciclo. La afectación clínica se da principalmente por reacción granulomatosa frente al depósito de huevos en distintos niveles (intestino, hígado, pulmones, riñones y sistema nervioso central [SNC]). La forma gastrointestinal es la más frecuente, con amplio espectro clínico que abarca desde dolor inespecífico hasta masa abdominal[2]; la colonoscopia puede ser normal. En algunos casos se puede dar en localizaciones atípicas, como el SNC, donde puede ser tanto encefálica como medular[3].

La tuberculosis ósea constituye el 10-35% de las formas extrapulmonares, que en el 50% se localizan en la columna vertebral[4]. Se suele dar durante la bacteriemia asociada a la primoinfección. En las zonas de elevada prevalencia, la sintomatología puede ser atípica: con afectación multifocal[5] (15%), menor afectación discal y con zonas de

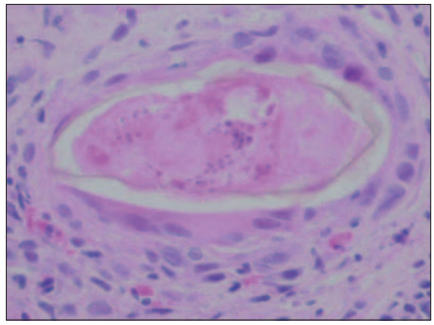

Figura 1. Estructura ovoide rodeada de prominente cutícula.

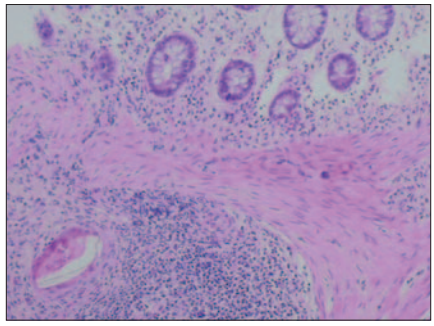

Figura 2. Estructura ovoide rodeada de prominente cutícula en lámina propia del intestino grueso con importante reacción inflamatoria alrededor.

Correspondencia: Dra. C. Escoín.
Servicio de Medicina Interna. Hospital General Universitario de Alicante.
Maestro Alonso, 109. 03010 Alicante. España.
Correo electrónico: cor_esc@hotmail.com

Manuscrito recibido el 5-7-2004; aceptado el 26-7-2004.

Figura 3. Secuencia T2 de RM vertebral: alteración de intensidad en somas de D1 y L2, con absceso de partes blandas acompañante que se introduce a través del agujero sacro en el canal medular.

esclerosis y proliferación perióstica. La región lumbar y torácica baja es la más afectada. El síntoma más frecuente es el dolor insidioso, el 40-70% presentan síntomas neurológicos al diagnóstico y el 50% tienen una radiografía de tórax normal.

Figura 4. Secuencia T2 de RM vertebral: afectación del soma de L2 con masa de partes blandas que se extiende a músculo psoas derecho.

Cabe destacar el número creciente de inmigrantes de países subdesarrollados y en vías de desarrollo. En esta población es necesario pensar que pueden coexistir varias infecciones al mismo tiempo, algunas de ellas paucisintomáticas, por lo que es necesaria una gran sospecha diagnóstica y realizar las exploraciones complementarias convenientes para su detección.

Bibliografía

1. Ross A, Bartley P, Sleigh A. Schistosomiasis. N Engl J Med. 2002;346: 1212-20.
2. Strickland GT. Gastrointestinal manifestations of schistosomiasis. Gut. 1994;35:1334-7.
3. Ferrari TC, Correa-Oliveira R, Xavier MA, Gazzinelli G, Cunha AS. Spinal cord schistosomiasis. A report of 2 cases and review emphasizing clinical aspects. Medicine (Baltimore). 1999;78:176-90.
4. Pertuiset E, Beaudreuil J, Lioté F. Spinal tuberculosis in adults. A study of 103 cases in a developed country, 1980-1994. Medicine (Baltimore). 1999;78: 309-20.
5. Muradali D, Gold W, Vellend H, Becker E. Multifocal osteoarticular tuberculosis: report of four cases and review of management. Clin Infect Dis. 1993;17: 204-9.