Nódulo de la Hermana María (José) como forma de presentación de un linfoma no hodgkiniano

Sr. Director:
Si bien los nódulos umbilicales son benignos en su mayoría, hasta un 10% pueden ser metástasis de neoplasias internas, en cuyo caso se aplica el epónimo de *Nódulo de la Hermana María (José)* [1], siendo común que el proceso primario corresponda a un adenocarcinoma de origen digestivo o ginecológico [2]. Clásicamente se ha considerado como un signo de muy mal pronóstico e indicación de abstención terapéutica [3]. Cada vez más, sin embargo, se considera este signo como un medio precoz y sencillo de diagnóstico de recidivas de neoplasias previamente diagnosticadas y tratadas mediante punción aspirativa con aguja fina (PAAF) [4,5]. La utilidad de este signo se magnifica teniendo en cuenta que entre el 14% y el 34% de ocasiones en que se detecta constituye la única manifestación de procesos proliferativos previamente desconocidos [1,2]. Si bien son numerosas las descripciones de neoplasias sólidas con metástasis umbilicales, son excepcionales los casos de neoplasias hematológicas [1,2]. A continuación presentamos el caso de una enferma con un nódulo de la Hermana María (José) como forma de presentación de un linfoma no hodgkiniano.

Se trata de una enferma de 82 años ingresada por fiebre y deterioro del estado general de dos semanas de evolución. Entre sus antecedentes personales destacaban la extirpación de un adenoma paratiroideo 5 años antes e hipertensión arterial esencial de 25 años de evolución. En la exploración física se detectó un nódulo umbilical indurado y no doloroso de 3×2 cm (fig. 1) y una masa de 10×10 cm de idénticas características en región paraumbilical izquierda. También se detectaron adenopatías inguinales bilaterales duras y adheridas a planos profundos. En la analítica destacaba: $16{,}1 \times 10^9$/l lecucocitos (87% neutrófilos), 583.000×10^9/l plaquetas, velocidad de sedimentación globular 65 mm/h, lactato deshidrogenasa 1.293 mU/ml y CA12,5 129,18 U/ml (normal < 35 U/ml). Se practicaron radiografías de tórax y abdomen que fueron normales. Una tomografía computarizada abdominal (fig. 2) mostró una masa sólida de 9×12 cm con áreas centrales hipodensas en región paraumbilical izquierda. La masa presentaba contornos irregulares bien definidos e infiltraba el tejido adiposo adyacente con desplazamiento y compresión de asas de intestino delgado. También se observaron múltiples adenopatías inguinales e intraabdominales, útero y ovarios normales y nódulo umbilical homogéneo de 3 cm. Se practicó fibrocolonoscopia que mostró un adenoma tubulovelloso no invasivo a 20 cm del ano, que fue extirpado. Se procedió a PAAF del nódulo umbilical. La persistencia de la fiebre y rápido deterioro de la enferma obligó a la realización de laparotomía urgente que confirmó la presencia de una masa paraumbilical izquierda con áreas extensas de infección y necrosis. Dicha masa era de localización extraperitoneal y presentaba invasión de estructuras adyacentes. El estudio anatomopatológico del material obtenido por PAAF y laparotomía informó de la presencia de un linfoma no hodgkiniano tipo B con células grandes y esclerosis. La enferma falleció una semana después de la intervención quirúrgica.

Fig. 1. Detalle del nódulo umbilical al ingreso.

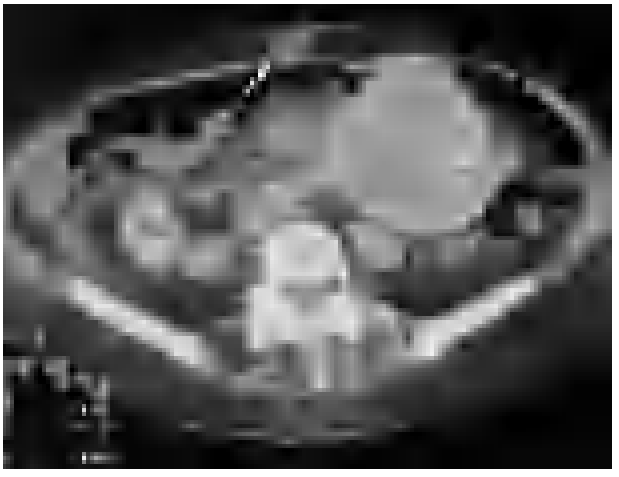

Fig. 2. Tomografía axial computarizada abdominopélvica mostrando una gran masa heterogénea paraumbilical izquierda, nódulo umbilical homogéneo (flecha) y múltiples adenopatías de tamaño significativo.*

El caso descrito corresponde a un nódulo de la Hermana María (José) como primera manifestación de un linfoma no hodgkiniano tipo B. Previo al presente han sido comunicados 4 casos en la literatura (Medline 1966-enero 2003. Palabras clave: *Sister Mary Joseph's nodule, umbilical metastasis, metastasic lymphoma*) de metástasis umbilicales de linfomas [6-9]. Si bien las metástasis cutáneas son frecuentes en los linfomas, suelen respetar el área umbilical, tal y como comprobó Barrow [3] en una de las mayores series sobre metástasis umbilicales. Este autor señala al respecto que «*...notably absent, however, have been reports of lymphoma...*» Como en el presentado, en los 4 casos previamente publicados, las metástasis umbilicales fueron la primera manifestación de un linfoma no hodgkiniano de grado bajo-intermedio. Aunque nuestra enferma falleció a los pocos días del ingreso, en los 4 casos anteriormente descritos en la literatura se obtuvo la curación con tratamiento quimioterápico convencional, sin que se objetivaran complicaciones. Aunque un 7% de los enfermos portadores de linfoma no hodgkiniano presenta implantes peritoneales, no se observa invasión umbilical [10]. En uno de los casos previamente publicados [8] los autores señalan que la existencia de una hernia umbilical previa podría haber facilitado la implantación tumoral como consecuencia del estasis del líquido peritoneal. La exploración umbilical debe valorarse como una potencial vía para el diagnóstico no invasivo de procesos neoplásicos asintomáticos donde la intervención terapéutica precoz puede ser curativa, debiendo considerar los linfomas en el diagnóstico diferencial de cualquier nódulo umbilical.

BIBLIOGRAFÍA

1. Giner V. Sister (Mary) Joseph's nodule. Clinical meaning and management. An Med Intern. 1999;16:365-70.
2. Giner V. Sister Mary Joseph's Nodule. Ann Intern Med. 1998;128(5): 410.
3. Barrow HV. Metastasic tumors of the umbilicus. J Chron Dis. 1966; 19:1113-7.
4. Majmudar B, Wiskind AK, Croft BN, Dudley AG. The Sister (Mary) Joseph nodule: its significance in gynecology. Gynecol Oncol. 1991;40: 152-9.
5. Schneider V, Smyczek B. Sister Mary Joseph's nodule. Diagnosis of umbilical metastases by fine needle aspiration. Acta Cytol. 1990;34:555-8.
6. Dornier C, Reichert-Penetrat S, Barbaud A, Kaise W, Schmutz JL. Lymphoma presenting as sister Mary-Joseph's nodule. Ann Dermatol Veneorol. 2000;127:732-4.
7. Chagpar A, Carter JW. Lymphoma presenting as a Sister Mary Joseph's nodule. Am Surg. 1998;64:799-800.
8. Thomas MC, Jeffery GH. Sister Joseph's nodule in non-Hodgkin's lymphoma. Clin Oncol (R Coll Radiol). 1998;10:322-3.
9. Nagao K, Kikuchi A. Sister Joseph's node in non Hodgkin's lymphoma. N Engl J Med. 1996;335:1569.
10. Radin DR. AIDS related non-Hodgkin's lymphoma. Abdominal CT findings in 112 patients. AJR. 1993;160:1139-41.

V. Giner Galvañ, M. G. Ferrández, J. Martínez, M. J. Esteban y S. Kuehn
Servicio de Medicina Interna. Hospital Clínico Universitario. Universidad de Valencia.

Citalopram como causa de síndrome de secreción inadecuada de hormona antidiurética

Sr. Director:
La hiponatremia secundaria al síndrome de secreción inadecuada de hormona antidiurética (SIADH) es una rara complicación en los pacientes tratados con inhibidores específicos de la recaptación de la serotonina (SSRI). La mayor parte de los casos se relacionan con la fluoxetina y de forma aislada hay publicaciones con el citalopram [1]. En revisión bibliográfica (Medline 1990-2003; palabras clave: *citalopram, hyponatremia, inappropriate secretion of antidiuretic hormone*) sólo hemos encontrado un caso publicado en español de un paciente que desarrolló un SIADH tomando únicamente citalopram [2]. Se presenta un nuevo caso que permite recordar esta asociación dado el uso cada vez más frecuente de estos fármacos.

Mujer de 73 años con antecedentes de dislipidemia. A tratamiento en último mes con citalopram 20 mg/día por una depresión reactiva. Es ingresada al presentar desde hace 10 días deterioro general con somnolencia, náuseas y astenia. A la exploración física resaltar edemas generalizados e hiporreflexia. En estudios complementarios destacar hemoglobina (Hb) de 8,6 g/dl; Na, 128 mEq/l (135-145); hormona estimuladora del tiroides (TSH), 31,37 µU/ml (0,4-4); T_4L, 0,02 ng/dl (0,8-2), y función adrenal normal. Se realizó una tomografía axial computarizada (TAC) craneal que fue normal y una ecografía tiroidea que evidenció una mínima glándula tiroides. Tras constatarse un hipotiroidismo primario se comienza tratamiento con hormona tiroidea a dois de 25 µg/día con remisión de los edemas y mejorando el nivel de conciencia. Se había mantenido su medicación antidepresiva. A los 10 días está más letárgica y en control analítico aparece un Na plasmático de 116 mEq/l con osmolaridad de 243 y Na urinario de 144 mEq/24 h. A la semana de suspender el citalopram y restringir líquidos se normalizan las cifras de sodio, con mejoría clínica. No se volvió a reintroducir el citalopram.

El citalopram es uno de los inhibidores específicos de la recaptación de la serotonina más selectivos. Muldoon recoge los efectos secundarios de 3.107 pacientes tratados con citalopram, siendo más frecuentes las náuseas, sequedad de boca, somnolencia, sudoración, temblor, diarrea y eyaculación precoz [3]. Estos efectos secundarios tienden a disminuir transcurridas las primeras dos a tres semanas de iniciado el tratamiento. Liu et al presentan 736 casos de hiponatremia y SIADH asociados al uso de SSRI, el 75,3% correspondían a fluoxetina y ninguno al citalopram [4]. La mayor parte de los casos de hiponatremia ocurren en ancianos (79% por encima de los 70 años) y se puede acentuar con el uso concomitante de otros fármacos psicotrópicos o de diuréticos. En el 84% de los casos la hiponatremia asociada al citalopram fue detectada en el primer mes de tratamiento [5]. Se ha estimado que uno de cada 200 pacientes por año que son tratados con SSRI desarrollan un SIADH. El mecanismo patogénico por el que ocurre la hiponatremia no se conoce [2]. La alta prevalencia de pluripatología y polimedicación en los ancianos pueden contribuir a ella [6]. Los factores de riesgo para el desarrollo de un SIADH por citalopram son la edad avanzada, el sexo femenino, el uso de otros fármacos que induzcan hiponatremia y probablemente las altas dosis de citalopram [7].
Ante toda hiponatremia es necesario descartar una disfunción tiroidea y/o suprarrenal para poder establecer un diagnóstico de SIADH; en el caso que se presenta hay un hipotiroidismo primario que inicialmente puede participar en el desarrollo de la hiponatremia, pero que tras ser corregido no se puede considerar como responsable de la misma.
En conclusión, se sugiere la necesidad de monitorizar los niveles plasmáticos de sodio durante el tratamiento con citalopram, en especial durante el primer mes.

BIBLIOGRAFÍA

1. Odeh M, Beny A, Oliven A. Severe symptomatic hyponatremia during citalopram therapy. Am J Med Sci. 2001;321(2):159-60.
2. Berrocal E, Esteban C, Delgado V, Ruiz-Rivas JL, Fraga MI. The inappropriate antidiuretic hormone secretion syndrome and citalopram. Med Clin (Barc). 1999;112(2):78.
3. Muldoon C. The safety and tolerability of citalopram. Int Clin Psychopharmacol. 1996;11(1):35-40.
4. Liu Ba, Mittmann N, Knowles SR, Shear NH. Hyponatremia and the syndrome of inappropriate secretion of antidiuretic hormone associated with the use of selective serotonin reuptake inhibitors: a review of spontaneous reports. CMAJ. 1996;155(5)519-27.
5. Fisher A, Davis M, Croft-Baker J, Purcell P, McLean A. Citalopram-induced severe hyponatremia with coma and seizure. Case report with literature and spontaneous reports review. Adverse Drug React Toxicol Rev. 2002;21(4):179-87.
6. Fonzo-Christ C, Vogt N. Susceptibility of the elderly patient to hyponatremia induced by selective serotonin reuptake inhibitors. Therapie. 2000; 55(5):597-604.
7. Barckay TS, Lee AJ. Citalopram-associated SIADH. Ann Pharmacother. 2002;36(10):1558-63.

A. Morán Blanco y J. M. Guerra Laso
Servicio de Medicina Interna. Hospital de León.

Linfangitis nodular causada por *Mycobacterium marinum*

Sr. Director:
Mycobacterium marinum es una micobacteria atípica raramente implicada en infecciones humanas, generalmente de escasa importancia y limitadas a la piel y tejidos adyacentes. Las formas clínicas de presentación más frecuentes son una lesión papulonodular única en las extremidades, más raramente una linfangitis nodular proximal o esporotricoide [1,2] en una extremidad tras infectarse la mano [3], y excepcionalmente una infección esporotricoide facial en niños. En ge-