Lesiones hepáticas macroscópicas en pacientes con colestasis disociada

J. L. Polo Sabau[a], M. D. García Lorenzo[a], M. Molina Robles[a], G. Carrión Román[a], B. San Miguel Tabernero[a], A. Franco López[b] y B. Braun Saro[a]

Departamentos de [a]Medicina Interna y [b]Radiología. Fundación Jiménez Díaz. Madrid.

Objetivo. **Determinar la prevalencia de lesiones focales hepáticas en pacientes con aumento de fosfatasa alcalina y gammaglutamiltranspeptidasa (GGT) y niveles normales de bilirrubina, denominado colestasis disociada, y analizar los factores de riesgo asociados a la aparición de dichas lesiones.**
Métodos. **Se revisaron prospectivamente todos los análisis de los pacientes ingresados en el Servicio de Medicina Interna durante un período de 9 meses. Se realizó un estudio de imagen del hígado (ecografía y/o tomografía axial computarizada) en aquellos en los que se encontró colestasis disociada en los análisis bioquímicos con el fin de detectar lesiones hepáticas focales.**
Resultados. **Se encontró un patrón de colestasis disociada en 81 pacientes. Se descubrieron lesiones hepáticas focales en 13 de ellos (16%). La mayoría de las lesiones (10 de 13) eran tumores malignos locales o metastásicos. No se encontraron factores de riesgo asociados al sexo, consumo de alcohol, presencia de diabetes mellitus, enfermedad tumoral o hepatobiliar previamente conocida o anormalidades en la exploración física del hígado. No se encontraron lesiones hepáticas en los casos con un valor de fosfatasa alcalina mayor del doble del de GGT (sensibilidad: 100%; valor predictivo negativo: 100%). El diagnóstico de un tumor maligno fuera del hígado al alta se relacionó con un riesgo 12 veces mayor de encontrar lesiones hepáticas ($p < 0,01$).**
Conclusiones. **Es infrecuente encontrar lesiones hepáticas en pacientes con colestasis disociada. Es más probable descubrirlas en pacientes con tumores extrahepáticos y menos probable cuando el cociente fosfatasa alcalina: GGT es superior a dos.**

PALABRAS CLAVE: lesiones hepáticas, bilirrubina, gammaglutamiltranspeptidasa, fosfatasa alcalina.

Polo JL, García-Lorenzo MD, Molina M, Carrión G, San Miguel B, Franco A, Braun B. Lesiones hepáticas macroscópicas en pacientes con colestasis disociada. Rev Clin Esp. 2005;205(3):99-102.

Macroscopic liver pathology in patients with dissociated cholestasis

Objective. **To establish the prevalence of liver focal pathology in patients with increase of alkaline phosphatase and gamma-glutamil transpeptidase and normal bilirubin (dissociated cholestasis), and to analyze the related risk factors for such pathology.**
Methods. **All laboratory studies of patients admitted to an Internal Medicine Department were reviewed prospectively throughout a period of 9 months. For the purpose of detecting focal liver pathology imaging liver studies (echography and/or CT) were carried out in those in which biochemical analyses showed dissociated cholestasis.**
Results. **A dissociated cholestasis pattern was found in 81 patients. In 13 of them (16%) focal liver pathology was demonstrated. The majority of the lesions (10 of 13) were local or metastatic malignant neoplasms. Sex, alcohol consumption, presence of diabetes mellitus, tumor or hepatobiliar disease previously known, or abnormalities in liver physical examination were not risk factors. No liver pathology was found in patients with an alkaline phosphatase level higher than double of gamma-glutamil transpeptidase level (sensitivity: 100%; negative predictive value: 100%). Diagnosis of a non-hepatic malignant neoplasm at discharge was associated to a risk 12 times bigger for the presence of liver lesions ($p < 0.01$).**
Conclusions. **It is uncommon to find focal liver pathology in patients with dissociated cholestasis. It is more common to discover focal liver pathology in patients with non-hepatic tumors and less probable when phosphatase alcaline: gamma-glutamil transpeptidase ratio is higher than two.**

KEY WORDS: focal liver pathology, bilirubin, gamma-glutamil transpeptidase, alkaline phosphatase.

Introducción

En aquellas situaciones en las que aparece colestasis habitualmente se eleva la isoenzima hepática de la fosfatasa alcalina [1-3]. Sin embargo, los análisis de laboratorio rutinarios no suelen distinguir entre esta isoenzima y los otros posibles orígenes, como son la placenta, el hueso, el intestino o la recientemente descubierta isoenzima pulmonar [4]. Por ello, su elevación se considera debida a enfermedad hepatobiliar cuando existe un aumento simultáneo de gammaglutamiltranspeptidasa (GGT). En la práctica clínica el término «colestasis disociada» (CD) se refiere a la elevación de fosfatasa alcalina y GGT con niveles normales o bajos de

Correspondencia: J. Polo.
C./ O'Donnell, 56, 3.° C.
28007 Madrid.
Correo electrónico: polosabau@yahoo.com

Aceptado para su publicación el 12 de enero de 2004.

bilirrubina. Este patrón bioquímico se ha puesto en relación con obstrucciones parciales de la vía biliar y con lesiones hepáticas focales o infiltrativas, aunque también puede observarse en procesos no relacionados con el hígado. En el presente estudio clínico prospectivo se evalúa la prevalencia de lesiones hepáticas focales en pacientes con CD y se analizan los rasgos clínicos potencialmente asociados a una mayor probabilidad de encontrar dichas lesiones.

Material y método

Durante un período de 9 meses se revisaron prospectivamente los análisis de todos los pacientes ingresados a cargo del Departamento de Medicina Interna de nuestra institución, la cual acoge en torno a 22.000 ingresos anuales. De éstos se seleccionaron aquellos en los que se detectó la existencia de CD de acuerdo con los valores de referencia del laboratorio (6-45 U/l para GGT, 41-117 U/l para fosfatasa alcalina, 0-0,4 mg/dl para bilirrubina directa y 0,1-1,3 mg/dl para bilirrubina total). En cada individuo se registró la edad, el sexo, la presencia de diabetes mellitus, el consumo de alcohol, los antecedentes de patología hepatobiliar o tumoral, las alteraciones en la exploración física del hígado (megalias, masas o soplos), la sospecha de enfermedad hepatobiliar al ingreso (de acuerdo con lo escrito en la historia clínica), así como el diagnóstico principal y los diagnósticos secundarios en el momento del alta.

También se registraron en cada paciente las posibles causas extrahepáticas de elevación de fosfatasa alcalina, GGT o ambas, incluyendo las siguientes: hiperparatiroidismo, hipertiroidismo, enfermedad de Paget, metástasis óseas, tumores óseos osteoblásticos, osteomalacia o raquitismo, displasia fibrosa, enfermedad de Hodgkin, infarto esplénico, renal, pulmonar o de miocardio, pancreatitis aguda y fármacos (barbitúricos, fenitoína, antidepresivos tricíclicos, paracetamol, etc.).

En todos los pacientes con CD se planteó la realización de un estudio de imagen del hígado con el fin concreto de descartar la presencia de lesiones focales. En aquellos en los que el motivo del ingreso no requería dicho estudio se llevó a cabo una ecografía abdominal; en ellos su médico responsable había ya considerado un estudio de imagen del abdomen, ya sea ecografía o tomografía axial computarizada (TAC), o bien ya estaba bien documentada la existencia reciente de lesiones focales no susceptibles de desaparecer espontáneamente (tumores, quistes, etc.) no se realizaron pruebas adicionales. Todos los estudios de imagen fueron realizados por el mismo radiólogo, a quien se solicitó específicamente la búsqueda de lesiones ocupantes de espacio, ya fueran únicas o múltiples. Puesto que pequeñas lesiones focales detectables mediante TAC pueden pasar inadvertidas en la ecografía, el diseño del estudio se centró en aquellas detectables al menos por esta última técnica.

Análisis estadístico

La comparación entre grupos se llevó a cabo empleando la prueba exacta de Fisher y la prueba de χ^2. Se consideraron estadísticamente significativos los valores de p inferiores a 0,05.

Resultados

Se detectaron un total de 81 pacientes con CD. La edad media fue 74,8 ± 13 años (extremos: 27-95 años). Cuarenta y tres individuos eran mujeres (53,1%), 24,7% consumían alcohol y 19,8% eran diabéticos. Se realizó ecografía abdominal en 69 casos (85,2%) y TAC en 22 (27,2%). Se encontraron lesiones hepáticas focales en 13 pacientes (tabla 1). En los casos en los que se realizaron tanto ecografía como TAC no se produjeron discrepancias, es decir, lesiones en la ecografía con TAC normal o viceversa.

Comparando los pacientes con y sin lesiones hepáticas no se encontraron diferencias significativas en ninguna de las variables clínicas al ingreso tomadas por separado (tabla 2). Sin embargo, como se muestra en la figura 1, cuando se analizaban juntos los valores absolutos de fosfatasa alcalina y GGT en cada paciente se apreció que no existían lesiones hepáticas en aquellos con un cociente fosfatasa alcalina/GGT superior a 2 (sensibilidad: 100%; valor predictivo negativo: 100%). Las causas extrahepáticas de elevación de fosfatasa alcalina y/o GGT son las enumeradas en el apartado dedicado a material y método.

Teniendo en cuenta los diagnósticos globales al alta, los más frecuentes fueron la infección respiratoria con o sin neumonía evidente (n = 16), insuficiencia cardíaca (n = 16), insuficiencia renal (n = 10), enfermedad pulmonar obstructiva crónica (n = 9), cardiopatía isquémica (n = 7) y colelitiasis (n = 7). Ninguno de los pacientes con diagnóstico de insuficiencia cardíaca presentó lesiones hepáticas, aunque este dato no alcanzó significación estadística (p = 0,06). Tomando en conjunto todos los casos con diagnóstico de tumor primario fuera del hígado, existía una probabilidad 12 veces superior de encontrar una lesión focal en los estudios de imagen (50,8% frente a 7,7%; p < 0,01). En el resto de diagnósticos al alta no se encontraron diferencias significativas.

Discusión

La CD, tal como se ha definido previamente, aunque no es muy frecuente, es un patrón bioquímico presente en diversas situaciones clínicas. La incapacidad de diferenciar las distintas isoenzimas de fosfatasa alcalina en la práctica clínica diaria, junto con la falta de disponibilidad de otras enzimas hepáticas más específicas como la 5' nucleotidasa [5,6], obliga a tener en cuenta una elevación simultánea de GGT para implicar al hígado como el origen de esta alteración. Sin embargo, las enfermedades hepáticas pueden no ser la única causa de elevación de GGT, ya que puede producirse en otras circunstancias, como el consumo

TABLA 1
Lesiones hepáticas en pacientes con colestasis disociada de acuerdo con los hallazgos de los estudios de imagen

Metástasis de cáncer de pulmón	4
Hepatocarcinoma	3
Absceso hepático	2
Metástasis de cáncer de recto	1
Metástasis de cáncer uterino	1
Metástasis de origen desconocido	1
Invasión local de cáncer de vesícula biliar	1
Total	13

TABLA 2
Características clínicas de los pacientes con y sin lesiones hepáticas

	LH	No LH	OR (IC 95%)	Valor de p
Edad (años)	69,5	75,9		0,11
Hombres/mujeres	9/4	29/39	3,026 (0,8-10,8)	0,128
Consumo de alcohol	15,4%	26,5%	0,505 (0,1-2,5)	0,502
Diabetes mellitus	30,8%	17,6%	2,074 (0,55-7,86)	0,275
Fosfatasa alcalina (U/l)	232,4	180,4		0,11
GGT (U/l)	221,8	154,3		0,053
Enfermedad hepatobiliar	15,4%	29,4%	0,436 (0,089-2,149)	0,5
Enfermedad tumoral	30,8%	22,1%	1,57 (0,424-5,819)	0,5
≥ 1 causa extrahepática de aumento de FA y/o GGT	15,4%	32,4%	0,38 (0,078-1,864)	0,325
Sospecha de enfermedad hepatobiliar al ingreso	23,1%	7,4%	3,78 (0,779-18,337)	0,11
Exploración física anormal del hígado	38,5%	27,9%	1,612 (0,468-5,55)	0,45

LH: lesiones hepáticas; OR: *odds ratio*; IC: intervalo de confianza; FA: fosfatasa alcalina; GGT: gammaglutamiltranspeptidasa.

de alcohol o fármacos, el infarto de miocardio, la diabetes mellitus, etc.

El presente estudio se ha centrado en la búsqueda de aquellas lesiones hepáticas ocupantes de espacio detectables por medio de pruebas de imagen habituales y el análisis de las variables clínicas de pacientes con CD. El objetivo principal consistía en tratar de determinar qué tipo de pacientes se beneficiarían de estudios de imagen para descartar la existencia de dichas lesiones. Otros autores han analizado las situaciones clínicas asociadas a esta alteración bioquímica [7-9], si bien se trataba de estudios retrospectivos en los que no todos los sujetos eran sometidos a estudios de imagen del hígado. Por tanto se desconoce la prevalencia real de lesiones hepáticas.

De los datos obtenidos aparentemente es poco frecuente encontrar lesiones hepáticas en este tipo de pacientes (13 casos de 81 en nuestra serie), al menos aquellas de tamaño suficiente para ser detectadas por ecografía. Sin embargo, es cierto que puede existir cierto sesgo de selección con respecto a la población global, ya que se trata de una serie de individuos ingresados en el Servicio de Medicina Interna, por lo que no se tienen en cuenta otros grupos, como son los pacientes ambulatorios, ingresados en unidades de vigilancia intensiva o quirúrgicos (estos dos últimos con más frecuencia sometidos a nutrición parenteral total). Asimismo, es más habitual encontrar en el tipo de población a estudio otros factores con potencial influencia como son la pluripatología y la toma de múltiples fármacos. En todo caso, en la mayoría de los casos con lesiones hepáticas se trataba de tumores malignos locales o diseminados, lo cual puede hacer surgir la duda sobre si el aumento de fosfatasa alcalina y GGT se debe a obstrucción local de la vía biliar o bien a una producción autónoma del propio tumor tal como ha sido publicado previamente [10,11]. Además se han estudiado variantes en las técnicas cromatográficas con capacidad para detectar fracciones de fosfatasa alcalina hepática asociadas con cánceres hepáticos primarios [12], si bien estos hallazgos distan aún de incorporarse a la práctica diaria.

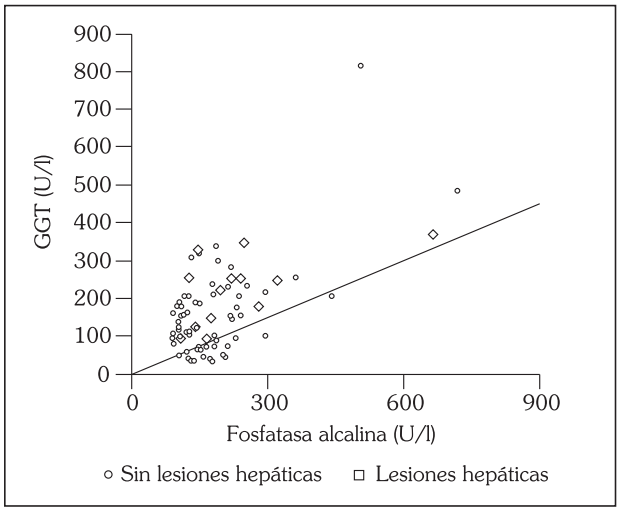

Fig. 1. Valores de fosfatasa alcalina y gammaglutamiltranspeptidasa (GGT) en cada paciente. La línea de puntos indica un cociente fosfatasa alcalina: GGT de dos. Los pacientes por debajo de dicha línea tendrían valores de fosfatasa alcalina mayores del doble de los valores de GGT.

Entre todas las variables clínicas estudiadas, así como los diagnósticos al alta, sólo se encontraron resultados significativos en dos circunstancias: un cociente fosfatasa alcalina:GGT superior a 2 indicaría una probabilidad baja de encontrar lesiones hepáticas y por tanto cabría la posibilidad de obviar la realización de estudios de imagen; por otro lado, el diagnóstico de un tumor maligno fuera del hígado supondría un mayor riesgo de presentar lesiones hepáticas. No obstante, este último hallazgo sería verosímilmente esperable. En cuanto al primero, no parece existir una explicación fisiopatológica clara de lo que parece ser un aumento proporcionalmente mayor de GGT en estos pacientes. En todo caso, entendemos que estos hallazgos no deben prevalecer sobre un razonamiento clínico juicioso y experimentado en el contexto global de cada paciente, sino que supondrían un complemento más dentro del proceso diagnóstico.

En nuestra serie no se llevó a cabo de forma sistemática un examen histológico del hígado. No obstante,

el propósito del estudio no consistía en conocer la naturaleza de las lesiones encontradas, sino en dar el primer paso en la detección de los pacientes con mayor riesgo, independientemente de la etiología.

Existen diversas recomendaciones publicadas acerca de la adecuada aproximación diagnóstica en sujetos asintomáticos con alteraciones de enzimas hepáticas [13,14]. En general, cuando las pruebas de laboratorio y los estudios de imagen no revelan datos concluyentes, la biopsia hepática se considera el patrón oro en el diagnóstico final [13,15,16], si bien el elevado coste y las potenciales complicaciones deben tenerse muy en cuenta. Por ello sería deseable encontrar la mejor combinación de datos analíticos y rasgos clínicos para conseguir un enfoque aceptablemente eficiente [17]. Dado que el presente estudio incluye un reducido número de pacientes y puede existir un sesgo de selección como ya ha sido expuesto, los resultados deben considerarse preliminares. Estudios ulteriores con mayores poblaciones podrían ayudar a conseguir una aproximación diagnóstica más óptima.

BIBLIOGRAFÍA

1. Gordon T. Factors associated with serum alkaline phosphatase level. Arch Pathol Lab Med. 1993;117:187-90.
2. Ponce A, Peris P, Álvarez L, Muñoz-Gómez J. Significado clínico de un aumento de fosfatasa alcalina. Rev Clin Esp. 1997;197:176-9.
3. Sapey T, Guyader D, Bretagne JF, Deugnier Y, Brissot P. Valeurs respectives de l'activité sérique des phosphatases alcalines, de la gamma-glutamyl transpeptidase, et de la 5' nucleotidase dans le diagnostic des cholestases intra et extra-hépatiques. Gastroenterol Clin Biol. 1997;21: 339-40.
4. Capelli A, Cerutti CG, Lusuardi M, Donner CF. Identification of human pulmonary alkaline phosphatase isoenzyme. Am J Respir Crit Care Med. 1997;155:1448-52.
5. Sapey T, Mendler MH, Guyader D, Morio O, Corbinais S, Deugnier Y, et al. Respective value of alkaline phosphatase, gamma-glutamyl transpeptidase and 5' nucleotidase serum activity in the diagnosis of cholestasis: a prospective study of 80 patients. J Clin Gastroenterol. 2000;30:259-63.
6. Kim NK, Yasmineh WG, Freier EF, Goldman AI, Theologides A. Value of alkaline phosphatase, 5'-nucleotidase, gamma-glutamyltransferase, and glutamate dehydrogenase activity measurements (single and combined) in serum in diagnosis of metastasis to the liver. Clin Chem. 1977;23:2034-8.
7. Lieberman D, Phillips D. «Isolated» elevation of alkaline phosphatase: significance in hospitalized patients. J Clin Gastroenterol. 1990;12:415-9.
8. Maldonado O, Demasi R, Maldonado Y, Taylor M, Troncale F, Vender R. Extremely high levels of alkaline phosphatase in hospitalized patients. J Clin Gastroenterol. 1998;27:342-5.
9. Cardellach F, Sierra J, Coca A, Villalta J, Martínez-Orozco F, Ingelmo M, et al. Significado clínico de la colestasis disociada como síndrome biológico. Med Clin (Barc). 1981;77:225-9.
10. Schär BK, Otto VI, Hänseler E. Simultaneous detection of all four alkaline phosphatase isoenzymes in human germ cell tumors using reverse transcription-PCR. Cancer Res. 1997;57:3841-6.
11. Li X, Mortensen B, Rushfeldt C, Huseby NE. Serum gamma-glutamyltransferase and alkaline phosphatase during experimental liver metastases. Detection of tumour-specific isoforms and factors affecting their serum levels. Eur J Cancer. 1998;34:1935-40.
12. Lu Y, Lu Q, Chen HL. Diagnosis of primary liver cancer using lectin affinity chromatography of serum alkaline phosphatase. J Exp Clin Cancer Res. 1997;16:75-80.
13. Goddard CJR, Warnes TW. Raised liver enzymes in assymptomatic patients: investigation and outcome. Dig Dis. 1992;10:218-26.
14. Pratt DS, Kaplan MM. Evaluation of abnormal liver-enzyme results in asymptomatic patients. N Engl J Med. 2000;342:1266-71.
15. Cavicchi M, Pialoux G, Carnot F, Offredo C, Romana C, Deslandes B, et al. Value of liver biopsy for the rapid diagnosis of infection in human immunodeficiency virus-infected patients who have unexplained fever an elevated serum levels of alkaline phosphatase or gamma-glutamyl transferase. Clin Infect Dis. 1995;20:606-10.
16. Macías J, Sánchez A, Delgado J, Pineda JA, Leal M, Lissen E. Colestasis disociada en pacientes infectados por el VIH-1. Prevalencia y valor diagnóstico de la biopsia hepática. Rev Clin Esp. 1999;199:81-3.
17. Rüttimann S, Dreifuss M, Clémençon D, di Gallo A, Dubach UC. Multiple biochemical blood testing as a case-finding tool in ambulatory medical patients. Am J Med. 1993;94:141-8.