Documento descargado de http://www.elsevier.es el 19/06/2013. Copia para uso personal, se prohíbe la transmisión de este documento por cualquier medio o formato.

CASO CLÍNICO

Hiperplasia adrenal primaria o unilateral: un subtipo de hiperaldosteronismo primario corregible por cirugía

A. J. Pérez Pérez[a], M. Casal[b], L. Domínguez[b], M. A. Courel[a], E. Álvarez[c], M. A. Andrade[c] y R. Fernández[d]

[a] *Unidad de Hipertensión. Complejo Hospitalario Universitario Xeral-Cíes. Vigo. España.*
[b] *Unidad de Radiología Intervencionista. Complejo Hospitalario Universitario Xeral-Cíes. Vigo. España.*
[c] *Servicios de Análisis. Complejo Hospitalario Universitario Xeral-Cíes. Vigo. España.*
[d] *Servicios de Anatomía Patológica. Complejo Hospitalario Universitario Xeral-Cíes. Vigo. España*

Se presentan tres casos de hiperaldosteronismo primario confirmado, todos ellos con prueba postural positiva, un hallazgo como el que se aprecia en los adenomas clásicos. Mediante técnicas de imagen un caso tenía morfología de engrosamiento adrenal bilateral y en los otros dos se detectaron sendos macronódulos unilaterales. En todos ellos había una lateralización hormonal clara en el muestreo venoso adrenal. Histológicamente las piezas de adrenalectomía mostraron hiperplasia micronodular en un caso y en los que simulaban ser adenomas había hiperplasia multinodular con un macronódulo dominante. El resultado posquirúrgico fue satisfactorio clínica y bioquímicamente. Se comentan las características de esta peculiar forma de presentación de hiperaldosteronismo primario (hiperplasia adrenal unilateral o primaria) y la estrategia para identificarla.

Palabras clave: *hiperaldosteronismo primario, hiperplasia adrenal primaria o unilateral, adrenalectomía.*

Primary or unilateral adrenal hyperplasia: a subtipe of primary hyperaldosteronism responsive to surgical intervention

There are presented three cases of confirmed primary hyperaldosteronism, all of which showed positive results on posture tests, a finding not unlike those classifying classic adenomas. In one case, imaging techniques revealed a morphology of bilateral adrenal thickening. In each of the other two cases, unilateral macronodules were detected. In all 3 cases, there appeared a clear sidedness of hormonal levels in the adrenal venous sampling. Histological examination of adrenalectomy pieces showed micronodular hyperplasia in one case, and in those that seemed to be adenomas there appeared multinodular hyperplasia with a dominant macronodule. Postsurgical results were satisfactory both clinically and biochemically. Characteristics of this peculiar presentation of primary hyperaldosteronism (primary or unilateral adrenal hyperplasia) and strategies which can be used to identify it are discussed.

Key words: *primary hyperaldosteronism, primary or unilateral adrenal hyperplasia, adrenalectomy.*

Introducción

Las causas más frecuentes de hiperaldosteronismo primario (HAP) son la hiperplasia idiopática bilateral y los adenomas unilaterales (hormona adrenocorticotrópica [ACTH] o renina dependientes). El aldosteronismo supresible con dexametasona y el carcinoma productor de aldosterona, así como los adenomas ectópicos, son excepcionales[1]. La hiperplasia adrenal primaria o unilateral (HAU) ha sido citada raramente, aunque se demuestra de forma creciente cuando se hacen estudios en profundidad[2]. Se presentan tres casos de este subtipo caracterizados mediante técnicas de imagen y pruebas hormonales completas, incluyendo un muestreo venoso adrenal (MVA), y que cuentan con demostración histológica. El resultado posquirúrgico clínico y bioquímico fue claramente favorable.

Casuística

Tras la descripción de los casos (tablas 1 y 2) se analizan los hallazgos histológicos.

Correspondencia:
A. J. Pérez Pérez.
Unidad de Hipertensión. Servicio de Nefrología.
Complejo Hospitalario Universitario Xeral-Cíes.
C./ Pizarro, 22.
36204 Vigo. Pontevedra.
Correo electrónico: javier.perez.perez@sergas.es

Recibido: 5 de julio de 2004.
Aceptado: 30 de agosto de 2004.

Documento descargado de http://www.elsevier.es el 19/06/2013. Copia para uso personal, se prohíbe la transmisión de este documento por cualquier medio o formato.

TABLA 1
Resultados del muestreo venoso adrenal (tras administración de 250 µg de ß$^{1-24}$-ACTH)

CASO	VENA	ALDOSTERONA (A)	CORTISOL (C)	COCIENTE A/C*	RATIO DIFERENCIAL
1	Adrenal derecha	3.773	662	5,7	28,5 derecha
	Adrenal izquierda	218	1.086	0,2	
	Cava inferior	ND	ND	ND	
2	Adrenal derecha	9.796	921	10,6	15,2 derecha
	Adrenal izquierda	245	351	0,7	
	Cava inferior	62	34	1,8	
3	Adrenal derecha	308	156	2,0	4,9 izquierda
	Adrenal izquierda	3.123	322	9,7	
	Cava inferior	48	22	2,2	

Aldosterona expresada en ng/dl = pg/ml: 10. Cortisol en µg/dl. *Cociente A/C: cociente aldosterona/cortisol (aldosterona normalizada); ND: no determinado; ACTH: hormona adrenocorticotrópica.

Caso 1

Varón de 47 años con hipertensión arterial (HTA) inicialmente interpretada como esencial. Al quinto año de seguimiento se apreció difícil control tensional y alcalosis metabólica hipokalémica (CO_2, 29, y K, 3,6 mEq/l). En el seno de tratamiento con captopril tenía aldosterona (aldo) sérica de 181 pg/ml y ARP 0,14 ng/ml/h. En la tomografia computarizada adrenal (TC) había engrosamiento bilateral sin apreciarse nódulos. Mediante gammagrafía con ^{131}I-colesterol se vio mayor captación en la glándula derecha, pero sin inhibición total de la izquierda. Se descartó hipercortisolismo evidente o subclínico (prueba de Nugent). La prueba postural fue positiva (Δ aldo: –14,5 %), siendo la ratio aldosterona renina (ARR) basal de 200. El estudio del gen híbrido CYP11B1-CYP11B2 para aldosteronismo remediable por glucocorticoides fue negativo. El MVA pre y postadministración de 250 µg de tetracosactide (Synacthen®. Novartis), un análogo β$^{1-24}$ sintético de ACTH, evidenció una clara lateralización derecha, siendo el cociente aldosterona/cortisol (A/C) diferencial post-estímulo de 28,5. Con este rotundo resultado y debido al mal control de la PA se indicó la adrenalectomía derecha (ver histología). A los tres meses, aldo sérica había descendido y la actividad de la renina plasmática (ARP) se elevó, cayendo la ARR a 4,3 y la kalemia se normalizó (4,8 mEq/l), así como la presión arterial (PA), aunque 4 meses después precisó reanudar nifedipina 30-60 mg/día para controlarla. Tres años más tarde la situación clínica y hormonal era similar.

Caso 2

Varón de 54 años con larga historia de HTA de difícil control (hasta 4 fármacos). Por presentar kalemias de < 3,0 mEq/l en seno de terapia con tiazidas e HTA refractaria se realizó una evaluación hormonal que demostró aldo sérica de 390 pg/ml y ARP 0,64 ng/ml/h. En la prueba de supresión con salino al 0,9 % intravenoso aldo no se redujo por debajo de 120 pg/ml. En la prueba postural aldo sérica basal de 555 pg/ml apenas varió (548 pg/ml), siendo el Δ aldo: –0,36 %.

TABLA 2
ARR, prueba postural, imagen TC, MVA e histología

CASO	ARR PRECIRUGÍA (ALDO/ARP)	P. POSTURAL (Δ % ALDO)	IMAGEN TC	MVA A/C DIFERENCIAL Y LATERALIZACIÓN	ARR POSCIRUGÍA (ALDO/ARP)	HISTOLOGÍA
1	200 (20,0/0,10)	Positivo (Δ: –14,5 %)	Engros. bilat.	28,5 derecha	4,3 (11,7/2,70)	Hiperplasia multinodular
2	97 (55,5/0,57)	Positivo (Δ: –0,36 %)	Nódulo derecho 2,7 cm	15,2 derecha	2,0 (4,0/1,96)	Hiperplasia multinodular con macronódulo
3	63 (24,0/0,38)	Positivo (Δ: –31,7 %)	Nódulo izquierdo 1,7 cm	4,9 izquierda	2,5 (4,5/1,81)	Hiperplasia multinodular con macronódulo

ARR: ratio aldosterona renina (aldo en ng/dl; ARP en ng/ml/h); prueba postural: positivo si Δ aldo es < +30 % (en los tres casos el ritmo circadiano del cortisol sérico estaba conservado); TC: tomografía computarizada adrenal; MVA: muestreo venoso adrenal; A/C diferencial: ratio aldo/cortisol entre ambas venas adrenales (significativo si > 4).

Documento descargado de http://www.elsevier.es el 19/06/2013. Copia para uso personal, se prohíbe la transmisión de este documento por cualquier medio o formato.

La ARR basal era de 97. En la TC adrenal se vio un macronódulo de 2,7 cm de diámetro en la glándula derecha. En el MVA , tras Synacthen®, se comprobó una lateralidad derecha con un A/C diferencial de 15,2 y había clara supresión contralateral (ratio A/C de v. adrenal izquierda respecto vena cava inferior infrarrenal < 1). Tras la adrenalectomía derecha (ver histología) la kalemia se normalizó y la PA se controló con sólo un fármaco (nifedipina 30 mg). Aldo sérica era de 40 pg/ml y ARP 1,96 ng/ml/h (ARR: 2) a los dos meses. En TC de control realizada a los 16 meses se vio engrosada la glándula adrenal izquierda. Al cabo de 24 meses aldo sérica era de 54 pg/ml, ARP 1,27 ng/ml/h (ARR: 4,3), la kalemia de 4,3 mEq/l y la PA estaba bien controlada con la misma medicación.

Caso 3

Varón de 59 años con historia de 10 años de HTA, al cabo de los cuales estando mal controlado con trandolapril y verapamil se apreció tendencia hipokalémica (3,3 mEq/l). En la primera evaluación tenía aldo sérica de 267 pg/ml y ARP < 0,1 ng/ml/h. Tras supresión con salino intravenoso, aldo no descendió por debajo de 161 pg/ml. En la prueba postural aldo basal de 240 pg/ml (con ARR: 63) cayó a 164 pg/ml (Δ aldo: –31,7 %). En TC adrenal había un nódulo de 1,7 cm en la glándula izquierda con características densitométricas benignas (fig. 1). Mediante MVA se vio, tras estímulo con β^{1-24} ACTH, una lateralización izquierda con A/C diferencial de 4,9 y supresión contralateral. El control tensional mejoró al añadir espironolactona 50 mg/día a su tratamiento con doxazosina 4 mg y verapamil 240 mg, pero finalmente se realizó una adrenalectomía izquierda laparoscópica (ver histología). Tras ello, aldo sérica se redujo a 45 pg/ml, ARP se elevó a 1,81 ng/ml/h (ARR: 2,5) y se normalizó la kalemia (4,7 mEq/l). Precisó continuar con un único agente hipotensor (verapamil 120 mg/día) para controlar la PA. En un control TC a los 12 meses de la intervención se vio la glándula adrenal remanente derecha levemente engrosada.

Fig. 1. Tomografía computarizada abdominal. Nódulo adrenal izquierdo de 1,7 cm de diámetro (caso 3).

Hallazgos histológicos

Caso 1

La glándula resecada tenía un tamaño de 5,5 × 3 × 1,5 cm y pesaba 9 g. Se reconocían múltiples nódulos de 2 mm a 1 cm de tamaño, el mayor en el borde de la pieza. Tenían aspecto homogéneo y eran de coloración anaranjada. Microscópicamente estaban localizados en la corteza, no presentaban cápsula y estaban constituidos mayoritariamente por células tipo zona fascicular con núcleos uniformes, pequeños y sin mitosis. No había zonas de necrosis. La corteza adrenal entre nódulos fue normal con zonas de hiperplasia de capa glomerular. Diagnóstico: hiperplasia adrenal multinodular.

Caso 2

Pieza de adrenalectomía de 7×3 cm y que pesó 19 g. Contenía un macronódulo de 4 cm de diámetro ribeteado de glándula normal y contiguamente había otros pequeños nódulos de 0,3 a 0,5 cm de diámetro y coloración amarillo-naranja. Microscópicamente el macronódulo, que no dispone de cápsula, está constituido en más del 80 % por células de patrón trabecular con citoplasmas claros (células tipo zona fascicular). Los demás nódulos en vecindad son de menor tamaño y tienen las mismas características. Diagnóstico: hiperplasia adrenal multinodular con nódulo dominante.

Caso 3

Pieza de adrenalectomía de 7 × 4,5 cm y 25,3 g de peso. Se aprecia un nódulo bien definido de 1,7×1,3 cm de coloración anaranjada. Microscópicamente el nódulo citado no está encapsulado y se constituye en su mayoría (> 80 %) de células claras tipo zona fascicular con núcleos sin mitosis. En los márgenes del nódulo existen otros nódulos de menor tamaño y de las mismas características celulares. Hay áreas de extravasación hemática y otras de congestión vascular, pero no se ven focos necróticos. Diagnóstico: hiperplasia adrenal multinodular con nódulo dominante (fig. 2).

Documento descargado de http://www.elsevier.es el 19/06/2013. Copia para uso personal, se prohíbe la transmisión de este documento por cualquier medio o formato.

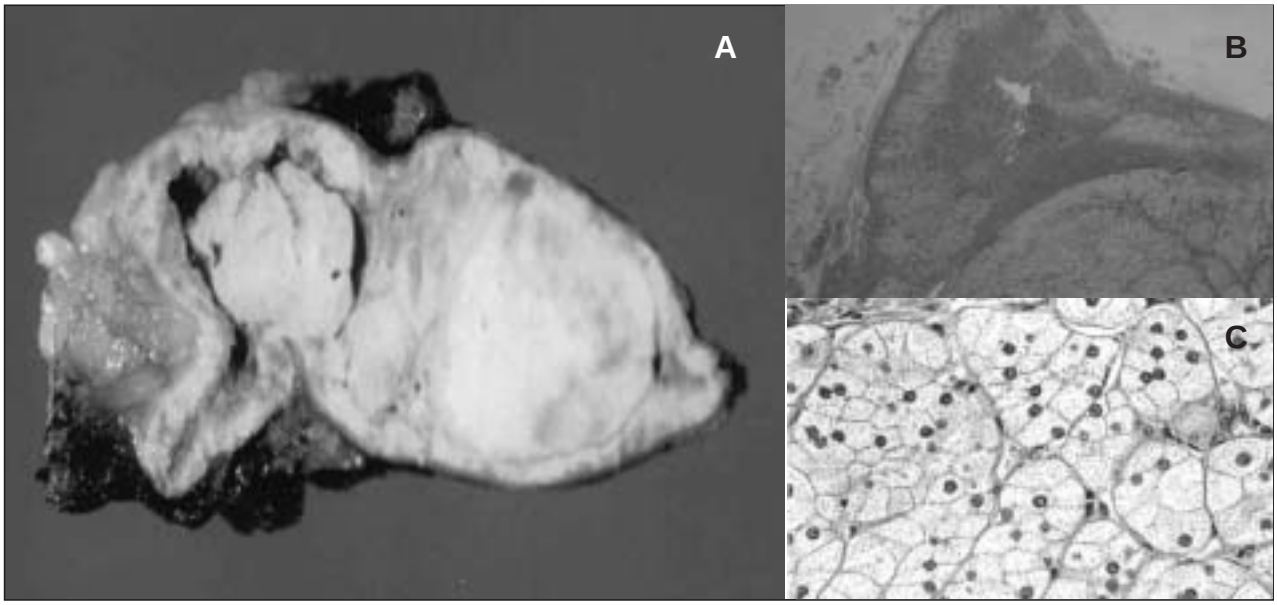

Fig. 2. Caso 3. Macroscopía: hiperplasia multinodular con macronódulo dominante (A). Microscopía: límite entre el nódulo mayor y la glándula hiperplásica circundante. 20× (B). Predominio de cél. de zona fascicular en áreas hiperplásicas. 200× (C).

Discusión

El HAP está considerado actualmente como la primera causa de HTA secundaria. En estudios de prevalencia realizados en el último decenio, y que incluyen pruebas de confirmación del diagnóstico, el HAP supone entre el 7%-10% de todos los casos de HTA[1]. En contraste con la era previa a la realización de rastreos con determinación de la ARR, las formas más leves, correspondientes a hiperplasia idiopática bilateral, constituyen ahora la mayoría de los casos de HAP. Los adenomas (ACTH o renina-dependientes) no sobrepasan ya el 40% del total[1]. Hasta la actualidad ha sido de gran importancia distinguir con claridad si la hiperproducción hormonal era uni o bilateral de cara al enfoque terapéutico. A ello ha contribuido la mala tolerancia de la espironolactona a dosis superiores a 50 mg/día. Con todo, y aunque la introducción de eplerenona[3], un nuevo inhibidor de aldosterona (de mejor tolerancia), puede cambiar este planteamiento, la demostración de una secreción unilateral marcada en un terreno joven sigue siendo determinante para indicar una actitud quirúrgica, hoy en día habitualmente laparoscópica. Ante el descrédito reconocido de la pruebas de imagen (macronódulos adrenales pueden ser incidentales; nódulos subcentimétricos con actividad pueden ser pasados por alto) y la gran variedad de subtipos con comportamientos funcionales (prueba postural) discordantes, la localización uni o bilateral sólo se consigue mediante pruebas gammagráficas (que tienen sus limitaciones) o un MVA, exploración considerada el *gold standard* diagnóstico pero que no está al alcance de todos los centros[1, 4]. En general, el hallazgo en un caso de HAP confirmado de un macronódulo adrenal unilateral y una prueba postural positiva (Δ aldo < +30%) es un buen argumento para tomar una decisión radical[4], pero no asegura el acierto al 100%.

En la casuística que presentamos se pueden distinguir dos escenarios diferentes. El primer caso aparentaba morfológicamente ser una hiperplasia idiopática bilateral, pero la prueba postural positiva resultaba discordante. Una explicación posible de esta "ACTH-dependencia" era que se tratase de un aldosteronismo remediable por glucocorticoides (GRA), pero esta posibilidad fue descartada por un método seguro: el estudio del gen híbrido CYP11B1-CYP11B2 que fue negativo. Sólo mediante el MVA se pudo identificar con claridad la unilateralidad. Histológicamente la glándula resecada tenía múltiples pequeños nódulos subcentimétricos y el resultado clínico (mejoría de control tensional arterial) y bioquímico-hormonal postoperatorio fue satisfactorio.

En los otros dos casos el diagnóstico inicial apuntaba con claridad a un adenoma clásico (macronódulo unilateral y prueba postural positiva) y el MVA fue acorde con ello. La sorpresa vino del resultado histológico que demostró en ambos casos una hiperplasia multinodular con un macronódulo dominante sin cápsula propia. En definitiva, los tres casos, con diferente morfología el primero respecto a los otros dos, pero con un mismo comportamiento funcional (ACTH-dependencia en todos ellos), corresponden a la entidad HAU que se beneficia de una actuación

Documento descargado de http://www.elsevier.es el 19/06/2013. Copia para uso personal, se prohíbe la transmisión de este documento por cualquier medio o formato.

quirúrgica. Este subtipo de HAP, considerado hasta ahora raro, se empezó a describir en la literatura médica desde el comienzo de la década de 1980[5]. Recientemente en el año 2000, Morioka et al han documentado dos casos de HAU y revisado otros 16 casos de la literatura médica[2]. De la caracterización de esta casuística se puede deducir lo siguiente: a) el resultado de la prueba postural fue similar (ACTH-dependencia) al que se aprecia en los adenomas clásicos en 8 de los 10 casos en los que se evaluó, demostrándose ausencia de respuesta de aldosterona a la postura erecta; b) las pruebas de imagen y gammagráficas no fueron de utilidad en el estudio de localización, y c) la unilateralidad hormonal preoperatoria se demostró en su mayoría (12 de los 18 casos) mediante un MVA. Por su parte, sólo en la Clínica Mayo, Sawka et al[6] han descrito que la hiperplasia adrenal sin un adenoma concurrente en la pieza histológica motivó la adrenalectomía en 8 ocasiones de una serie de 97 casos quirúrgicos de HAP con datos preoperatorios de unilateralidad entre 1993-1999. Otros 8 casos más han sido comunicados con la denominación "hiperplasia adrenal primaria" por el grupo del Hospital General de San Francisco[7]. Fuera de estas dos últimas experiencias, la mayoría de los casos han sido publicados de forma aislada y continua tal como se indicó antes[2,5,8-11]. La HAU debe sospecharse cuando se da una disociación morfofuncional (morfología de engrosamiento adrenal bilateral en TC, con prueba postural positiva) y se puede descartar un GRA. En ese caso sólo un MVA puede identificar la lateralidad antes de sentar una indicación quirúrgica.

El trasfondo patogénico de estos casos no está aún bien establecido. Recientemente se ha postulado que el hiperaldosteronismo primario, en términos generales, tendría su origen en una variación en el locus CYP11B1 (para el que el polimorfismo CYP11B2 es un marcador) capaz de causar un defecto menor en la 11β-hidroxilación adrenal de la zona fascicular ("teoría de biosíntesis esteroidea adrenal alterada")[12]. Esto conduciría a un exceso de secreción de ACTH u otro péptido análogo en respuesta a la defectuosa síntesis de cortisol. A largo plazo se produciría hiperplasia adrenocortical y una hipersensibilización de la respuesta de aldosterona (respuesta amplificada) a estímulos secretagogos mayores como son angiotensina II y la kalemia o a otros bien conocidos. Entre ellos, el más novedoso se ha descrito recientemente y se trata de un factor secretado por los adipocitos[13], circunstancia que permite establecer un interesante nexo de relación entre la obesidad y el HAP, ambos procesos implicados curiosamente en la HTA refractaria. El resultado final de lo indicado antes, en términos dilatados, sería el fenotipo de *hipertensión con ARR elevado*. Cabe especular que los subtipos de HAP conocidos como "renina-dependientes" (la hiperplasia idiopática adrenal bilateral y el adenoma con una respuesta similar de aldosterona en la prueba postural) serían más sensibles al influjo de angiotensina II que aquellos subtipos atendidos por los otros secretagogos o bien únicamente sensibles al citado exceso de ACTH (formas "ACTH-dependientes": adenomas clásicos e hiperplasia adrenal primaria) y que se diferencian por la ausencia de respuesta de aldosterona a la posición erecta y por secretar otros esteroides híbridos como el oxocortisol. Estos últimos subtipos tienen también distintivamente un porcentaje elevado de células tipo zona fascicular en los nódulos resecados. Hay una cuestión más aún: ¿cómo se explica que esta cadena de hechos afecte a veces a una sola glándula y no a ambas? No existe aún una buena respuesta para el hecho de que en algunos sujetos, tal vez bajo influencia de factores ambientales y/o genéticos, se produzca la autonomía de un nódulo (transformación adenomatosa) o bien éste surja primariamente por proliferación clonal[12]. Coherentemente con la primera de estas posibilidades, es interesante añadir que ya en estudios patológicos realizados en 1972 en pacientes con aparentes adenomas solitarios se apreció a menudo la existencia de múltiples nódulos en las glándulas resecadas[14], tal como hemos descrito en los pacientes dos y tres de esta casuística y como se ve en los otros similares comentados de la literatura más reciente.

El problema es que si se reúne una caracterización como la descrita en estos dos últimos casos no es posible distinguir entre un adenoma unilateral ACTH-dependiente y una HAU hasta tener el resultado histológico[2, 7, 8, 10]. Afortunadamente la conducta es idéntica en ambos casos, pero ello no exime de asegurar al máximo nivel posible la unilateralidad antes de decidirse por la cirugía. Éste será probablemente el planteamiento apropiado en lo venidero ante cualquier caso de HAP. Si bien hacer un MVA sería la conducta ideal en todos los casos, esto es inviable en la práctica real, máxime en el escenario actual en el que el HAP ya no es una entidad rara, sino de una prevalencia epidemiológica relevante[1, 15, 16]. Como quiera que además se va a poder disponer en poco tiempo de un agente bloqueante específico de aldosterona bien tolerado (eplerenona), la indicación selectiva de hacer un MVA (mucho más acotada) se planteará en aquellos casos en que las pruebas preliminares apunten a un enfoque quirúrgico[15], básicamente casos con macronódulos unilaterales con prueba postural positiva o situaciones de fuerte actividad hormonal (por ejemplo, aldosterona sérica > 250 pg/ml o urinaria > 25 µg/día) en pacientes jóvenes (< 40 años)[16]. La eventual posibili-

Documento descargado de http://www.elsevier.es el 19/06/2013. Copia para uso personal, se prohíbe la transmisión de este documento por cualquier medio o formato.

dad de cometer un error irreparable justifica esta conducta diagnóstica exhaustiva. Por el contrario, para la gran mayoría de los casos (que hoy sabemos corresponden a hiperplasias bilaterales idiopáticas), pero también incluso en los casos de sospecha de un adenoma unilateral de tamaño no crítico (< 3,5 cm de diámetro), especialmente en pacientes añosos, un tratamiento crónico con eplerenona será sin duda una estrategia acertada[17]. También cabe prever que la biología molecular va a proporcionarnos aportaciones diagnósticas y hasta terapéuticas de enorme utilidad. En cualquier caso, la experiencia aquí referida ilustra sobre lo complicado que resulta discernir entre los variados subtipos del HAP y de la necesidad de ser cautelosos antes de adoptar una decisión final.

Bibliografía

1. Mulatero P, Stowasser M, Loh KC, Fardella CE, Gordon RD, Mosso L, et al. Increased diagnosis of primary aldosteronism, including surgically correctable forms, in centers from five continents. J Clin Endocrinol Metab 2004; 89:1045-50.
2. Morioka M, Kobayashi T, Sone A, Furokawa Y, Tanaka H. Primary aldosteronism due to unilateral adrenal hyperplasia: report of two cases and review of the literature. Endocr J 2000;47:443-9.
3. Epstein M. Aldosterone receptor blockade and the role of eplerenone: evolving perspectives. Nephrol Dial Transplant 2003;18:1984-92.
4. Phillips JL, Walther MM, Pezullo JC, Rayford W, Choyke PL, Berman AA, et al. Predictive value of preoperative tests in discriminating bilateral adrenal hyperplasia from an aldosterone-producing adrenal adenoma. J Clin Endocrinol Metab 2000;85:4526-33.
5. Banks WA, Kastin AJ, Biglieri EG, Ruiz AE. Primary adrenal hyperplasia: a new subset of primary hyperaldosteronism. J Clin Endocrinol Metab 1984;58:783-5.
6. Sawka AM, Young WF Jr, Thompson GB, Grant CS, Farley DR, Leibson C, et al. Primary aldosteronism: factors associated with normalization of blood pressure after surgery. Ann Intern Med 2001;135:258-61.
7. Irony I, Kater CE, Biglieri EG, Shackleton CH. Correctable subsets of primary aldosteronism. Primary adrenal hyperplasia and renin responsive adenoma. Am J Hypertens 1990; 3:576-82.
8. Ganguly A, Yum MN, Pratt JH, Weinberger MH, Grim CE, Yune HY, et al. Unilateral hypersecretion of aldosterone associated with adrenal hyperplasia as a cause of primary aldosteronism. Clin Exp Hypertens 1983;5:1635-58.
9. Rao A, Melby JC. Idiopathic hyperplasia of the adrenal gland behaving like an aldosterone producing adenoma. J Endocrinol Invest 1997;20:29-31.
10. Otsuka F, Otsuka-Misunaga F, Koyama S, Yamanari H, Ogura T, Ohe T, et al. Hormonal characteristics of primary aldosteronism due to unilateral adrenal hyperplasia J Endocrinol Invest 1998;21:531-6.
11. Leprat F, Tabarin A, Dubourg H, Barat JL, Ducassou D, Roger P, et al. Macronodule associated with bilateral adrenal hyperplasia. A rare misleading cause of primary aldosteronism (two cases). Presse Med 1991;20:899-902.
12. Connell JMC, Fraser R, Mackenzie S, Davies E. Is altered adrenal steroid biosynthesis a key intermediate phenotype in hypertension? Hypertension 2003;41:993-9.
13. Ehrhart-Bornstein M, Lamounier-Zepter V, Schraven A, Langenbach J, Willenberg HS, Barthel A, et al. Human adipocytes secrete mineralcorticoid-releasing factors. Proc Natl Acad Sci USA 2003;100:14211-6.
14. Neville AM, MacKay MA. The structure of the adrenal cortex in health and disease. Clin Endocrinol Metab 1972;1:361-95.
15. Pérez Pérez AJ, Casal Rivas M, Courel Barrio MA, Andrade Olivié MA. Hiperaldosteronismo primario: aspectos diagnósticos y terapéuticos. Hipertensión 2002;19:70-9.
16. Young WF Jr. Minireview: primary aldosteronism-changing concepts in diagnosis and treatment. Endocrinology 2003; 144:2208-13.
17. Pérez Pérez AJ. Oportunidades clínicas del bloqueo aldosterónico en la hipertensión arterial. Hipertensión 2003;20;335-9.