Localizador web
Artículo 64.575

LA PIEL EN EL CONTEXTO DE LA MEDICINA Y SUS ESPECIALIDADES

Crioglobulinemia mixta en el síndrome de Sjögren primario

Ana Cristina Lázaro Trémul, Montserrat Conde Seijas y María Elena del Prado Sanz

Departamento de Dermatología y Servicio de Reumatología.
Hospital Clínico Universitario Lozano-Blesa. Zaragoza. España.

El síndrome de Sjögren (SS) es una enfermedad autoinmune que afecta principalmente a las glándulas exocrinas, en particular a las lagrimales y salivares. No obstante, el espectro clínico es muy variado, y abarca desde manifestaciones órgano-específicas por exocrinopatía autoinmune (xerostomía y queratoconjuntivitis seca) hasta un proceso sistémico con multitud de complicaciones generales (neurológicas, pulmonares, reumatológicas, cutáneas, renales, hematológicas, etc.). En ausencia de otra enfermedad sistémica autoinmune asociada, como artritis reumatoide (AR), lupus eritematoso sistémico (LES), esclerosis sistémica progresiva (ES), cirrosis biliar primaria (CBP), etc., los pacientes son clasificados como SS primario[1,2].

El sustrato histopatológico característico del SS es una infiltración masiva linfocitaria y focal (principalmente de linfocitos T) de las glándulas exocrinas que puede conllevar su destrucción. Serológicamente, predomina una hiperproducción de inmunoglobulinas y autoanticuerpos como factor reumatoide (FR), anticuerpos específicos dirigidos contra antígenos nucleares o citoplasmáticos del complejo ARN-proteína, SSA/Ro y SSB/La, así como anticuerpos dirigidos contra antígenos órgano-específicos de diferentes tejidos, como la glándula tiroidea, la mucosa gástrica y las células ductales salivares[3].

Esto es debido a un activación linfocitaria de células B, una anormalidad inmunorreguladora más característica en los pacientes con SS[4].

CRIOGLOBULINEMIA MIXTA

Las crioglobulinas son complejos de inmunoglobulinas circulantes con otras inmunoglobulinas o proteínas del suero que precipitan de manera reversible con el frío; su presencia en la sangre se denomina crioglobulinemia.

Correspondencia: Dra. A.C. Lázaro.
Camino Torre los ajos, 23. 50059 Montañana. Zaragoza. España.
Correo electrónico: aclazaro@jazzfree.com

La clasificación de las crioglobulinemias basada en el tipo de inmunoglobulina (Ig)[5] comprende 3 grupos distintivos; las de tipo II y III se engloban bajo el término de «crioglobulinemia mixta» (CM) (tabla I). Son complejos de factores reumatoides (usualmente IgM) con IgG y constituyen verdaderos complejos inmunitarios, capaces de activar el complemento[6].

El tipo más frecuente de crioglobulinas identificado es el de las crioglobulinas mixtas tipo III (que representan aproximadamente el 50%)[7]. Están constituidas por inmunoglobulinas policlonales que forman crioprecipitados con IgG policlonales o componentes no inmunoglobulina del suero, mientras que las crioglobulinas tipo II son inmunoglobulinas monoclonales solitarias que crioprecipitan con inmunoglobulinas policlonales (IgG).

Suelen aparecer junto a procesos patológicos concomitantes, como infecciones (virus de Ebstein-Barr [VEB], citomagalovirus [CMV], virus de la hepatitis C [VHC], virus de la inmunodeficiencia humana [VIH], lepra, sífilis, toxoplasmosis...), enfermedades del tejido conectivo (AR, LES, SS, CBP...), en las que se identifican generalmente crioglobulinas de tipo III, y enfermedades linfoproliferativas (mieloma múltiple, leucemia linfocítica crónica, linfomas no hodgkinianos [LNH] y macroglobulinemia de Waldestrom [MW]), en las que predominan las de tipo II o monoclonales[8]. La excepción es la aparición de crioglobulinas de tipo III en la llamada CM esencial. Ésta describe la presencia de crioglobulinas y las manifestaciones clínicas propias del síndrome crioglobulinémico sin que se identifiquen procesos patológicos asociados[9]; sin embargo, actualmente es bien reconocida su asociación con virus hepatotropos.

PREVALENCIA DE LA CRIOGLOBULINEMIA MIXTA EN EL SÍNDROME DE SJÖGREN PRIMARIO

La presencia de crioglobulinas en el SS ha sido descrita en casos esporádicos en los que había una clara patología mediada por inmunocomplejos[10,11]; sin embargo, poco se sabe acerca de su verdadera prevalencia (oscila entre un 5 y un 61% en la bibliografía), su naturaleza y correlación potencial con las manifestaciones clínicas y serológicas del SS.

Tzioufas et al[12] encontraron crioglobulinas en el suero de 11 de 30 pacientes evaluados con SS primario, estimando una prevalencia del 37%, resultados menores fueron obtenidos por Ramos-Casals et al en una serie de 115 pacientes, donde hallaron una prevalencia del 16%[13]. Cifras mayores han sido notificadas por otros autores que estudiaron series más pequeñas de pacientes (< 30)[14,15].

La crioglobulinemia del SS suele ser secundaria a la propia conectivopatía; sin embargo, en raras ocasiones se ha encontrado asociado a un síndrome crioglobulinémico esencial[9]. En la extensa serie estudiada por Monti et al[16] en 1995, el SS primario se diagnosticó en un 3,8% de los pacientes con crioglobulinemias esenciales y en un 34,7% de los pacientes con CM secundaria a conectivopatía.

Piel 2004;19(9):503-8

TABLA I. **Clasificación de las crioglobulinemias basada en el tipo de inmunoglobulina**[5]

	CRIOGLOBULINEMIA TIPO I	CRIOGLOBULINEMIA MIXTA	
		TIPO II	TIPO III (50%)
Inmunoglobulina	Monoclonal (IgG/M)	FR IgM monoclonal-IgG policlonal	FR IgM policlonal-IgG policlonal
Asociaciones	Mieloma, LLC, MW	Mieloma, LLC, MW, AR, SS	LES, AR, SS, CB, VEB, CMV *CME: VHC
Clínica	Síntomas por oclusión vascular por precipitación proteica	Por complejo inmunitario, activación del complemento: piel, articular, sistema nervioso central, riñón, ocular, hígado, gastrointestinal	
Histopatología	Púrpura no inflamatoria. Precipitado amorfo eosinofílico en vasos	Púrpura palpable. Vasculitis leucocitoclástica	

LLC: leucemia linfoide crónica; MW: macroglobulinemia de Waldestrom; LLC: leucemia linfoide crónica; AR: artritis reumatoide; SS: síndrome de Sjögren; CB: cirrosis biliar; VEB: virus de Ebstein-Barr; CMV: citomegalovirus; VHC: virus de la hepatitis C; CME: crioglobulinemia mixta esencial.

Casi todos los trabajos publicados muestran una mayor frecuencia de crioglobulinas monoclonales o de tipo II en los pacientes con SS primario, a diferencia de los pacientes con SS secundario, donde predominan las crioglobulinas tipo III, como ocurre en otras enfermedades autoinmunes (p. ej., la AR o el LES). Tal vez en este sentido podamos hablar del SS primario como un punto de encuentro entre los procesos autoinmunes benignos y las alteraciones linfoproliferativas malignas.

ETIOPATOGENIA

Para entender mejor la relación patogénica entre el SS y la crioglobulinemia usaremos el modelo inmunopatológico de evolución del SS, propuesto por Vitali et al[4] (fig. 1). Para los autores, el SS representa un modelo inmunopatológico de evolución de activación policlonal de linfocitos B a proliferación monoclonal de células B, que puede culminar en el desarrollo de verdaderos procesos malignos linfoproliferativos; las distintas fases de este proceso usualmente están determinadas por la aparición de CM de tipo II.

El primer paso podría considerarse el contacto con un agente infeccioso, y se ha especulado sobre distintos virus como posibles causantes[17]: VEB, CMV, VIH, virus linfotrópico T humano 1 (HTLV 1), herpesvirus (HV) 6 y VHC. Cabe destacar el VHC, ya que se ha encontrado una alta incidencia en pacientes con SS (0-10%)[13]. Recientes investigaciones basadas en técnicas de la reacción en cadena de la polimerasa (PCR) e inmunohistoquímica han demostrado la presencia del virus en células epiteliales glandulares en casos aislados de pacientes con síndrome seco[18], así como en lesiones de vasculitis cutánea por CM[19]; no obstante, son necesarios estudios de series más largas para poder aclarar el verdadero rol patogénico del VHC en el SS y la CM.

Estos agentes actuarían sobre personas genéticamente predispuestas (HLA DRB 1, 3; DR 5; DR 52; DQA 1; DRw 53[20]), lo que provocaría un estímulo antigénico que incrementaría la activación y el reclutamiento de varios clones de linfocitos T *helper*-específicos, desencadenando una respuesta inmunitaria *in situ* en las glándulas exocrinas y algunos tejidos linfoides, no así en san-

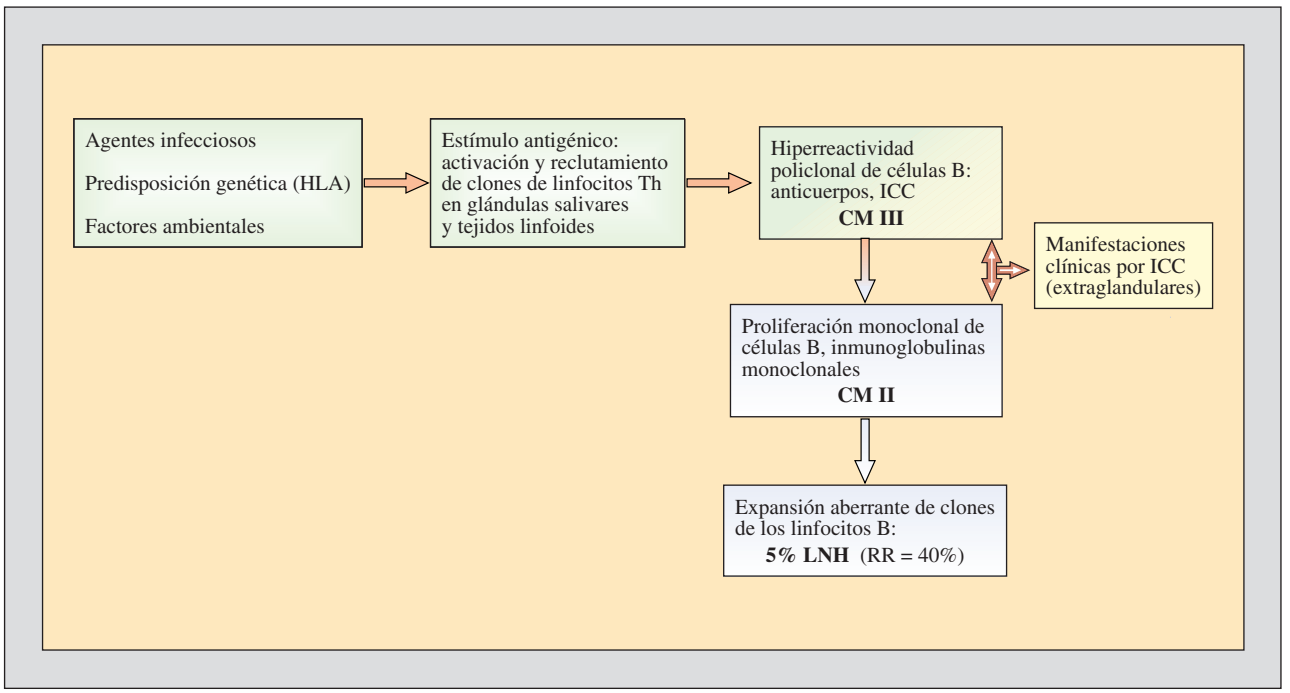

Figura 1. Relación etiopatogénica entre el síndrome de Sjögren y la crioglobulinemia mixta[4]. HLA: antígenos de histocompatibilidad; ICC: inmunocomplejos circulantes; CM: crioglobulinemia mixta; LNH: linfoma no hodgkiniano; RR: riesgo relativo.

gre periférica, como ocurre en otras enfermedades autoinmunes como el LES[21]. En recientes estudios se ha observado que dicha respuesta comienza alrededor de los ductos, concretamente en las células del epitelio ductal[22]. Éstas actuarían como células presentadoras de antígenos, atrayendo linfocitos T CD4 y estimulando la producción de citocinas que, consecuentemente, inducirían una activación policlonal de linfocitos B capaces de secretar grandes cantidades de autoanticuerpos, generalmente con actividad del factor reumatoide (FR, antígenos citoplasmáticos SSA/Ro [SSA], antígenos citoplasmáticos SSB/La [SSB], anticuerpos órgano-específicos, etc.)[23], junto a una hiperproducción de inmunocomplejos solubles o crioglobulinas de tipo III.

En una fase posterior, algunos clones selectivos de linfocitos B podrían proliferar anormalmente, induciendo la producción de inmunoglobulinas monoclonales: usualmente IgMk con actividad del factor reumatoide[13] y crioglobulinas de tipo II.

El último paso sería la posible expansión y proliferación aberrante de clones de linfocitos B específicos (se ha especulado el papel de los linfocitos B CD 5+[4], como sucede en otros procesos autoinmunes) y la evolución en última instancia a verdaderos procesos linfoproliferativos, como LNH[24] y gammapatías monoclonales[25].

Las últimas investigaciones apuntan que el proceso monoclonal comienza muy temprano en el desarrollo de la enfermedad, junto al proceso de hiperreactividad policlonal linfocitaria (de células B); la presencia de crioglobulinemia tipo II (FR IgMk) es un signo temprano de dicho evento[26].

Manifestaciones clínicas

La presencia de crioglobulinemia se ha relacionado con el desarrollo de múltiples manifestaciones sistémicas en el SS (secundarias a una vasculitis multiórganica), lo cual sugiere que los inmunocomplejos desempeñan un papel importante en la patogenia de las manifestaciones extraglandulares de la enfermedad[13].

Si bien los vasos más comprometidos son los de la piel y el riñón, la presencia de vasculitis de vasos de pequeño y mediano calibre se ha demostrado en múltiples órganos, nervios, músculos y serosas.

Los hallazgos clínicos más sobresalientes se resumen en los siguientes párrafos:

Púrpura. Se considera el síntoma más frecuente en todas las series estudiadas (aproximadamente en un 56% de los casos), y puede aparecer en cualquier momento de la enfermedad, aunque usualmente como síntoma de presentación de la crioglobulinemia[8,16].

Se manifiesta clínicamente como púrpura palpable, típicamente no pruriginosa[7], y su sustrato histopatológico característico es una vasculitis leucocitoclástica (fig. 2). Suele afectar a las extremidades inferiores (con predominio distal), aunque en ocasiones se extiende a los glúteos y al tronco.

Tiende a aparecer en brotes recurrentes que duran entre 3 y 10 días, dejando como secuela una hiperpigmentación residual.

Figura 2. Púrpura distal palpable por crioglobulinemia mixta en un paciente con síndrome de Sjögren primario.

Una aparición florida de estas lesiones puede ocurrir de forma espontánea, provocada por la exposición al frío o bien causada por largos períodos de permanencia de las extremidades en declive.

Hasta el 30% de los pacientes desarrollan úlceras dolorosas (sobre todo digitales y maleolares) tanto al comienzo como durante el curso de la enfermedad[8], debido a las sucesivas recidivas de la púrpura en la misma región.

Otros cuadros dermatológicos descritos son el fenómeno de Raynaud (10-35%)[13], la urticaria *a frigore*[7], la livedo reticular, la acrocianosis[27], la gangrena digital, etc.

Artralgias. Son el síntoma más conspicuo después de la púrpura (56% de los casos), y son más frecuentes al inicio de la enfermedad[13]. Suelen afectar a las manos, las rodillas y los codos, y están ocasionalmente relacionadas con la exposición al frío.

La artritis es menos frecuente, y afecta tan sólo a un 5-10% de los pacientes[8,16].

Su patogenia no es bien conocida, aunque se ha postulado como causa de la artritis la presencia de cristales de la crioglobulina en el líquido sinovial[28].

Neuropatía periférica. Suele presentarse como polineuropatía motora o sensitivo-motora y ocurre en un menor porcentaje de pacientes (el 28% de los casos)[13].

Los síntomas precoces sugestivos de compromiso neurológico son las parestesias, el adormecimiento y el ardor en los miembros inferiores.

Nefropatía. Su prevalencia se ha estimado en un 11% aproximadamente[13]. La mayoría de las veces la enfermedad renal con manifestaciones clínicas ocurre en fases tardías, y pueden aparecer edemas, hipertensión arterial, proteinuria, hematuria, cilindros hemáticos, síndrome nefrótico e insuficiencia renal terminal.

Su sustrato histopatológico característico es una glomerulonefritis (GN) membranoproliferativa difusa[7], aunque en ocasiones pueden observarse lesiones mesangiales, GN focales, y engrosamientos de la membrana basal sin proliferación; la forma más grave de presentación,

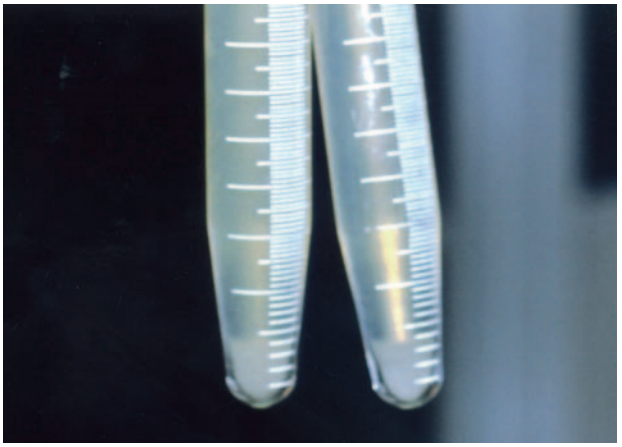

Figura 3. Crioprecipitado sérico. Obsérvese la turbidez del suero a las 48 h de su extracción.

aunque poco frecuente, es una GN rápidamente progresiva. La inmunofluorescencia es característicamente positiva y refleja la Ig y/o los componentes del complemento identificados en la crioglobulina aislada.

Hepatopatía. El compromiso hepático consiste en hepatomegalia y esplenomegalia, mientras que la anormalidad más común de la función hepática es la elevación de la fosfatasa alcalina[7].

Ramos-Casals et al[13], tras estudiar a 18 pacientes con SS y crioglobulinemia, observaron diferencias según hubiera o no infección añadida por el VHC. El 100% de los pacientes con SS y CM, VHC positivos presentaban anormalidades hepáticas (elevación de transaminasas, hepatitis crónica activa, cirrosis), mientras que sólo el 10% de pacientes con SS y CM, VHC negativos mostraron dichas alteraciones. Los autores concluyeron en su trabajo que, dada la alta incidencia de VHC en pacientes con SS, era recomendable descartarlo en todos los pacientes con SS y CM, especialmente en los que hubiera una afección hepática.

Otras. Otros síntomas esperables en un proceso vasculítico sistémico pueden formar parte del cuadro clínico de la crioglobulinemia como episodios de dolor abdominal agudo simulando un abdomen quirúrgico, úlceras sangrantes en el tubo digestivo, linfadenopatías generalizadas (16%)[8], tiroiditis aguda autoinmune (6%)[13] y compromiso cardíaco (enfermedad valvular mitral, infartos de miocardio, pericarditis e insuficiencia cardíaca congestiva). También se ha demostrado la presencia de vasculitis coronaria en algunos pacientes[8].

TABLA II. **Factores predictivos de procesos linfoproliferativos**[24,26,32]

Factores predictivos de LNH en el síndrome de Sjögren:
Presencia de linfadenopatía, esplenomegalia, agrandamiento parótida
Exposición previa a agentes citotóxicos
Translocación del protooncogén *bcl 1-2*
Púrpura palpable recurrente
Pérdida de gammapatía policlonal o factor reumatoide previos
Presencia de inmunoglobulina con idiotipos 17109 y G-6
Presencia de inmunoglobulinas monoclonales en suero y/o orina
Presencia de crioglobulinemia mixta monoclonal (IgMk con actividad del factor reumatoide)

LNH: linfoma no hodgkiniano.

Enfermedades linfoproliferativas

Como hemos visto, la presencia de crioglobulinemia se ha relacionado con el desarrollo de múltiples manifestaciones sistémicas en el SS; además, la monoclonalidad (expresado séricamente por un FR IgMk monoclonal) se observa con mayor frecuencia en pacientes con SS y patología sistémica, lo cual resulta de gran interés, ya que en estos casos es más alto el riesgo de desarrollar procesos malignos.

La asociación entre SS y LNH ha sido conocida desde 1964[29]. Kassan et al mostraron que había un riesgo relativo del 40% sobre la población control, y puede preceder la enfermedad autoinmune en unos 20 años (tiempo medio de 7,5 años) al desarrollo de linfoma[24]. Se ha especulado que las glándulas salivares de estos pacientes sirven como lugar de inicio de transformación neoplásica de células B[30,31]; sin embargo, también deben evaluarse algunos órganos, como el pulmón, el riñón y el tracto gastrointestinal, así como la sangre periférica y la médula ósea[26].

Varios autores han propuesto una serie de factores predictivos para el desarrollo de enfermedades linfoproliferativas en pacientes con SS y CM, que se resumen en la tabla II[24,26,32].

DIAGNÓSTICO DE LABORATORIO

Técnica para la obtención de la muestra para el estudio de crioglobulinas[33]. En general, se recomienda extraer 20 ml de sangre por punción venosa con jeringa precalentada aproximadamente a 37 °C, separando posteriormente el suero por centrifugación a 3.000 rpm y mantenerlo en la nevera a 4 °C. El crioprecipitado se visualiza, por lo general, en 24 o 48 h como una ligera turbidez o un verdadero precipitado que se redisuelve al calentarlo, aunque en ocasiones puede aparecer a los 7 días de la extracción (fig. 3).

Laboratorio clínico. La reacción inflamatoria multisistémica se asocia con la presencia de reactantes de fase aguda (velocidad de sedimentación globular [VSG]) y anemia relacionada. En ocasiones, se presenta de forma asociada leucocitopenia y eosinofilia. La disfunción hepática y renal se encuentra altamente asociada con la CM[16], y sus marcadores más comunes son las transaminasas (AST/ALT), la fosfatasa alcalina y la creatinina (elevadas en la mayoría de los casos), así como la proteinuria, la hematuria y la disminución de los valores de complemento (C4 y complemento hemolítico total). Como manifestaciones de autoinmunidad se encuentra la hipergammaglobulinemia, la presencia de FR y autoanticuerpos[13]: anticuerpos contra el núcleo, anti-Ro (SSA), anti-La (SSB), anticoagulante lúpico, inmunocomplejos circulantes, gammapatía monoclonal y crioglobulinas de tipo II (IgMk monoclonal con actividad factor reumatoide; IgG policlonal; IgAk-IgG policlonal) o de tipo III.

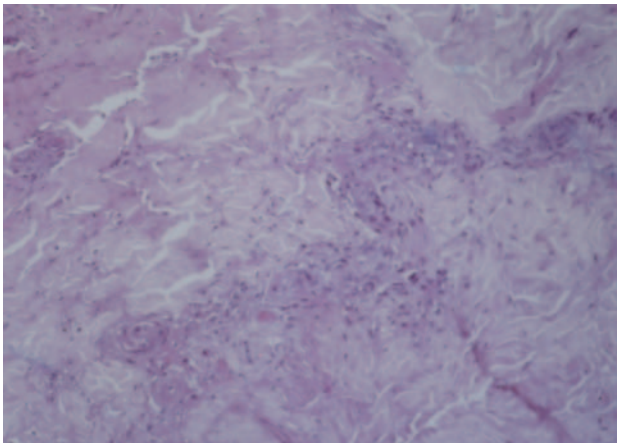

Figura 4. Vasculitis leucocitoclástica por crioglobulinemia mixta (HE). Obsérvese la tumefacción endotelial y los depósitos fibrinoides eosinofílicos intramurales.

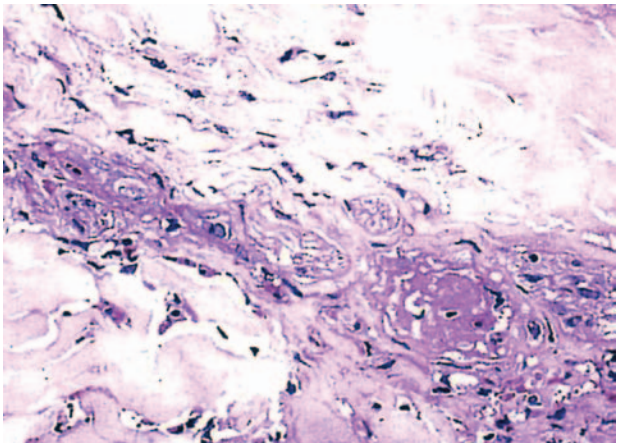

Figura 5. Crioprecipitado intravascular PAS positivo, que ocluye completamente la luz vascular.

DIAGNÓSTICO HISTOPATOLÓGICO[27]

En la CM se documenta una vasculitis leucocitoclástica típica. Se observa en los vasos pequeños de la dermis (sobre todo las vénulas poscapilares) un infiltrado inflamatorio (perivascular) en el que predominan los neutrófilos, con signos variables de leucocitoclasia. Los vasos presentan tumefacción de las células endoteliales y depósito de bandas de fibrina muy eosinofílicas en sus paredes (por degeneración fibrinoide). En ocasiones, se observan crioprecipitados intramurales e intravasculares PAS positivos. Si las alteraciones son acentuadas podrían llevar a la oclusión de los vasos con la consiguiente necrosis y/o ulceración (figs. 4 y 5).

En distintos estudios se ha evaluado el depósito real de inmunoglobulina y complemento en los tejidos comprometidos mediante técnicas de inmunofluorescencia, con resultados variables. Gorevic et al[8], tras estudiar 16 biopsias de vasculitis por CM, hallaron depósitos de IgM, IgG y/o C3 en las paredes vasculares en el 50% de los casos, pero no encontraron depósitos de Ig/complemento en la piel no comprometida, ni tampoco en la unión dermoepidérmica.

TRATAMIENTO

En general, el tratamiento de la crioglobulinemia mixta depende, en primer lugar, del tipo de manifestaciones clínicas que presente el paciente y, en segundo lugar, de su gravedad.

En el caso de la CM sintomática (VHC negativa) asociada a SS, no hay todavía un consenso sobre qué tratamiento es el más adecuado para cada situación clínica ni sobre la pauta y duración de dicho tratamiento. Ello es debido a que no hay muchos ensayos terapéuticos controlados y los resultados son variables.

Se ha propuesto un escalón terapéutico que se resume en las siguientes líneas:

– *Corticoides* (prednisona). Se administran a una dosis de 0,1-1,5 mg/kg/día según la clínica acompañante (0,1-0,5 mg/kg/día si hay vasculitis cutánea, aumentando a 1 mg/kg/día si hubiera necrosis o ulceración). Esta dosis se mantiene hasta controlar los síntomas y se reduce gradualmente a razón de 2,5 mg semanales hasta la supresión total del fármaco o hasta llegar a una dosis mínima que controle el cuadro[13,34].

– *Agentes citotóxicos.* La ciclofosfamida y azatioprina deben restringirse a las formas graves de la enfermedad o cuando no hay respuesta a los esteroides[34]. Se administra a dosis de 1-2 mg/kg/día en el caso de la ciclofosfamida, o 2,5 mg/kg/día en el de azatioprina (ambos vía oral). Algunos autores, como Lane y Moutsopoulos, han propuesto el uso de ciclofosfamida intravenosa en bolo para controlar los brotes agudos de la enfermedad (0,5 g/m^2), con lo que se comprueba una disminución de los efectos secundarios inherentes al mecanismo de acción inmunosupresor de estos fármacos[35].

– *Plasmaféresis.* Debe reservarse a casos concretos en que la evolución de la enfermedad sea realmente agresiva: úlceras necróticas en los miembros inferiores, GN rápidamente progresiva, síndrome de hiperviscosidad y neuropatía periférica motora grave[36]. La pauta recomendada consiste en 3 sesiones semanales durante las primeras 2 semanas, reducirla a 2 dosis/semana en las 2 siguientes y después ir disminuyéndola según la respuesta clínica. Nunca debe administrarse sola, sino combinada con dosis bajas de corticoides a fin de evitar fenómenos de rebote.

– *Otros tratamientos.* En los casos asociados con la infección por el VHC, se puede intentar primero otros tratamientos, como interferón-α-2b, a dosis de 3 MU, 3 veces por semana durante al menos un año, y se puede asociar a ribavirina (1.000 mg/día) en los pacientes con afección hepática crónica[34,37]. Según algunas comunicaciones publicadas, se ha obtenido buenas respuestas en la púrpura cutánea y la neuropatía, también se normalizan las enzimas hepáticas alteradas y se reducen los valores de crioglobulinas circulantes. En caso de contraindicación al tratamiento antiviral, puede usarse el escalón terapéutico citado previamente.

Se recomendarán medidas posturales (evitando permanecer sentados o de pie durante largos períodos) y de protección contra el frío, en el caso de la vasculitis cutánea.

En las úlceras es aconsejable el uso de los apósitos hidrocoloides cicatrizantes, antisépticos tópicos e incluso

cremas con antibióticos, en el caso de sospecha de sobreinfección bacteriana. Si es necesario, estarían indicadas medidas de fisioterapia o rehabilitación coadyuvantes.

Seguimiento

Debe llevarse a cabo un seguimiento en todos los pacientes con CM y SS, evaluando periódicamente la analítica general, el sedimento urinario, la inmunología básica (crioglobulinas, FR, complemento, autoanticuerpos, etc.) y los marcadores de afección hepática (y/o ecografía hepática) en caso de infección añadida por el VHC.

Asimismo, se aconseja una especial vigilancia, a fin de descartar la aparición de un proceso linfoproliferativo, mediante una rigurosa anamnesis y una exploración física (descartando un síndrome constitucional, adenopatías periféricas, adenomegalias, agrandamiento de la parótida, etc.), el control de reactantes de fase aguda (LDH) y el cribado de los parámetros que indiquen una evolución a monoclonalidad (tabla II).

Ante la sospecha de síndrome linfoproliferativo, se practicarán pruebas especiales como la tomografía computarizada toracoabdominal, la biopsia ganglionar, la gammagrafía con galio, la inmunoelectroforesis en sangre y orina y el aspirado-biopsia de médula ósea.

PRONÓSTICO

La presencia de CM en el SS disminuye, en general, la supervivencia de estos pacientes. Vasilév et al[38] estudiaron a 130 sujetos con SS (25 de ellos tenían CM) y observaron que la supervivencia a los 5 años se reducía al 64% respecto a los pacientes con SS sin CM, que se mantenía cercana al 98%. Asimismo, se ha demostrado un aumento de la mortalidad en pacientes con SS que presentan factores de mal pronóstico, considerando como tales la púrpura, el descenso de los valores de C4 y la CM monoclonal[39].

AGRADECIMIENTOS

Queremos dar las gracias a los Profs. F.J. Carapeto y M.P. Grasa por su generosa contribución a este trabajo.

BIBLIOGRAFÍA

1. Moutsopoulos HM, Chused TM, Mann DL, Klippel JH, Fauci AS, Frank MM, et al. Sjögren's syndrome (sicca syndrome): current issues. Ann Intern Med 1980; 92:212-26.
2. Vitali C, Bombardieri S, Moutsopoulos HM. Preliminary cnteria for the classification of Sjögren syndrome. Results of an EEC prospective concerted action. Arthritis Rheum 1993;36:340-7.
3. Harley JB. Autoantibodies in Sjögren's syndrome. En: Talal N, Moutsopoulos HM, Kassan SS, editores: Sjögren's syndrome. Clinical and Inmunological aspects. Berlin: Springer-Verlag, 1987; p. 218-34.
4. Vitali C, Bombardieri S. Sjögren's syndrome, mixed cryoglobulinaemia and the monoclonal gammopathies. Clin Exp Rheumatol 1996;14:59S-63S.
5. Brouet JC, Clauvel JP, Danon F, Klein M, Seligmann M. Biologic and clinical significance of cryoglobulins a report of 86 cases. Am J Med 1974;57:775-88.
6. Barnett EV, Bluestone R, Cracchiolo A III, Goldberg LS, Kantor GL, Mclntosh RM. Cryoglobulinemia and disease. Ann Intern Med 1970;73:95-107.
7. Fitzpatrick TB, Eisen AZ, Wolff K, Austen KF. Dermatología en medicina general, 4.ª ed. Buenos Aires: Médica Panamericana, 1997; p. 2110.
8. Gorevic PD, Kassab HJ, Levo Y, Kohn R, Meltzer M, Prose P, et al. Mixed cryoglobulinemia: clinical aspects and longterm follow-up of 40 patients. Am J Med 1980;69:287-308.
9. Invernizzi F, Pietrogrande M, Sagramoso B. Classification of the cryoglobulinemic syndrome. Clin Exp Rheumatol 1995;13:S123-128.
10. Aizawa Y, Zawadzky ZA, Micolonghi TS, McDowell JW, Neiman RS. Vasculitis and Sjögren's syndrome with IgG-IgG cryoglobulinemia terminating in inmunoblastic sarcoma. Am J Med 1979;67:160-6.
11. Zinnerman HH, Caperton E. Cryoglobulinemia in a patient with Sjögren's syndrome and factors of cryoprecipitation. J Lab Clin Med 1977;89:483-7.
12. Tzioufas AG, Manoussakis R, Costello M, Silis M, Papadopoulos NM, Moutsopoulos HM. Cryoglobulinemia in autoinununе rheumatic diseases: evidence for circulating monoclonal cryoglobulins in patients with primary Sjögren's syndrome. Arthritis Rheum 1986;29:1098-104.
13. Ramos-Casals M, Cervera R, Yagüe J, García-Carrasco M, Trejo O, Jiménez S, et al. Cryoglobulinemia en primary Sjögren's syndrome: prevalence and clinical characteristics in a series of 115 patients. Semin Arthritis Rheum 1998;28:200-5.
14. Katsikis P, Youinou P, Galanopoulou V, Papadopoulos NM, Tzioufas AG, Moutsopoulos HM. Monoclonal process in primary Sjögren's syndrome and cross-reactive idiotype associated with rheumatoid factor. Clin Exp Immnunol 1990;48:167-85.
15. Shokri F, Mageed RA, Kitas GD, Katsikis P, Moutsopoulos HM, Jefferis R. Quantitation of cross reactive idiotype positive rheumatoid factor produced in autoinmune rheumatic diseases: an indicator of clonality and B-cell proliferative mechanisms. Clin Exp Immunol 1991;85:20-7.
16. Monti G, Saccardo F, Pioltelli P, Rinaldi G. The natural history of cryoglobulinemia: symptons at onset and during follow-up. A report by the Italian Group for the study of Cryoglobulinemias (GISC). Clin Exp Rheumatol 1995;13:129S-33S.
17. Esch TR. Pathogenetic factors in Sjögren's syndrome: recent developments. Crit Rev Oral Biol Med 2001;12:244-51.
18. Wattiaux MJ. Gougerot Sjogren syndrome and hepatitis C virus: what relation? Press Med 1997;26:652-5.
19. Bernacchi E, Civita LL, Caproni M, Zignego AL, Bianchi B, Monti M, et al. Hepatitis C virus in cryoglobulinaemic leukocytoclastic vasculitis: could the presence of HCV in skin lesions be related to T CD 8+ lymphocytes, HLA-DR and ICAM-l expression? Exp Dermatol 1999;8:480-6.
20. Bolstad Al, Wassmuth R, Haga HJ, Jonsson R. HLA markers and clinical characteristics in Caucasians with primary Sjögren's syndrome. J Rheumatol 2001; 28:1554-62.
21. Fauci AS, Moutsopoulos HM. Polyclonally triggered B-cells in the peripheral blood of normal individuals and in patients with SLE and primary Sjögren's syndrome. Arthritis Rheum 1981;24:577-84.
22. Moutsopoulos HM. Sjögren's syndrome. Autoinmune epitheliitis. Clin Inmunol Immunopathol 1994;72:162-5.
23. Anderson LG, Cummings NA, Asofsky R. Salivary gland immunoglobulin and rheumatoid factor synthesis in Sjögren's Syndrome. Natural history and response to treatment. Am J Med 1972;53:456-63.
24. Kassan SS, Thomas TL, Moutsopoulos HM. Increased risk of lymphoma in sicca syndrome. Ann Intern Med 1978;89:888-93.
25. Sugai S, Shimizu S, Kunda S. Lymphoproliferative disorders in patients with Sjögren's syndrome. Scand J Rheumatol 1986;61(Suppl):118-22.
26. Tzioufas AG. B-cell lymphoproliferation in primary Sjögren's syndrome. Clin Exp Rheumatol 1996;14:65-70.
27. Lever WF, Schaumburg-Lever G. Histopatologhy of the skin. 7th ed. Philadelphia: JP Lippincott, 1990; p. 191.
28. Dorman TI, Blundell JW, Morgan AC. Widespread crystalization of paraprotein in Myelomatosis. Q J Med 1985;57:659-67.
29. Talal N, Bunim JJ. Development of malignant lymphoma in the course of Sjögren's syndrome. Am J Med 1964;36:529-40.
30. Schmidt V, Helbron D, Lennert K. Development of malignant lymphoma in myoepithelial sialadenitis (Sjögren's syndrome). Pathol Anat 1982;395:11-43.
31. Freimark B, Fantozzi R, Bone R, Bording G, Fox R. Detection of clonally expanded salivary gland lymphocyte in Sjögren's syndrome. Arthritis Rheum 1989; 32:859-69.
32. Fox RI, Robinson C, Pisa P, Pisa E. Detection of BCL-2t(14, 18) translocations in Sjögren's syndrome lymphoma [abstract]. Clin Exp Rheumatol 1991;9:333.
33. Meltzer M, Franklin EC. Cryoglobulinemia: a study of twenty-nine patients. Am J Med 1966;40:828-36.
34. Dispenzieri A. Symptomatic cryoglobulinemia. Curr Treat Options Oncol 2000; 1:105-18.
35. Lane HC, Moutsopoulos HM, Fauci AS. Treatment of systemic vasculitis associated with Sjögren´s syndrome [abstract]. Arthritis Rheum 1982;25(Suppl):16.
36. Madore F. Plasmapheresis. Technical aspects and indications. Crit Care Clin 2002;18:375-92.
37. Gross WL. New concepts in treatment protocols for severe systemic vasculitis. Curr Opin Rheumatol 1999;11:41-6.
38. Vasilév VI, Khodarev NV, Mach ES, Manuilova LS, Simonova MV, Svobodina ON, et al. Cryoglobulinemia in Sjögren's syndrome. Ter Arkh 1990;62:66-70.
39. Skopouli FN, Dafni Ioannidis JF, Moutsopoulos HM. Clinical evolution, and morbidity and mortality of primary Sjogren's syndrome. Semin Arthritis Rheum 2000;29:296-304.