Documento descargado de http://www.elsevier.es el 23/05/2013. Copia para uso personal, se prohíbe la transmisión de este documento por cualquier medio o formato.

Larva *migrans* cutánea

Sr. Editor:

La larva *migrans* cutánea es una miasis producida por larvas de nematodos que penetran en la piel. Los niños son pacientes de riesgo para este trastorno, ya que suelen caminar descalzos sobre suelos arenosos. Es propio de países tropicales y subtropicales, con clima cálido y húmedo.

Presentamos el caso de un varón de 2 años de edad, procedente de la República Dominicana, llegado a España 2 semanas antes, que consultó presentando una lesión cutánea única pruriginosa en dorso de pie, de aproximadamente 3 semanas de evolución. No había recibido tratamiento, con crecimiento lineal paulatino de la lesión. En la exploración física se observa un trayecto serpiginoso eritematoso palpable en dorso de pie, que se dirige hacia la planta (figs. 1A y B). Con el diagnóstico clínico de larva *migrans* cutánea se pautó tratamiento con tiabendazol (50 mg/kg/día) por vía oral, con resolución completa de la lesión en varios días.

El agente causal implicado en este cuadro con más frecuencia es *Ancylostoma braziliense*, parásito intestinal del gato, aunque también se han implicado otros, como *A. caninum*, *A. ceylonicum, A. tubaeforme, A. duodenale*, *Uncinaria stenocephala*, *Bunostomum phlebotomum*, *Gnastostoma spinigerum*, *Pelodera strongyloides* y *Necator americanus*[1-3].

Los huevos se eliminan con las heces de animales domésticos (perros y gatos) y contaminan el suelo, transformándose en larvas, con capacidad de penetrar la piel humana, a través de los folículos pilosebáceos y los orificios glandulares. La larva no puede completar su ciclo vital en el humano y carece de las enzimas necesarias para atravesar la membrana basal de la epidermis, quedando circunscrita a ésta. Excepcionalmente produce un cuadro de larva *migrans* visceral[2].

Los casos en España se producen fundamentalmente en viajeros a países tropicales. Sin embargo, cabe destacar que la importante llegada a nuestro país de población inmigrante procedente de latitudes tropicales y subtropicales puede provocar un incremento de la frecuencia de este trastorno. Existe algún caso descrito de infección autóctona en nuestro medio[4].

Los pacientes afectados suelen contar con el antecedente de haber caminado descalzos o haberse sentado o tumbado directamente sobre el suelo. El período de incubación oscila desde horas hasta varios meses, hasta aparecer la lesión cutánea típica, serpenteante, pruriginosa, a partir del punto de penetración de la larva. Avanza por uno de sus extremos, de unos milímetros a centímetros al día. Refleja la reacción inflamatoria secundaria al parásito, pero no se correlaciona con su localización exacta. Ocasionalmente aparecen numerosas lesiones. La localización más frecuente son los miembros inferiores, sobre todo pies, pero se ha descrito en otras zonas, siendo rara su presencia en cara o mucosas[5]. Excepcionalmente se manifiesta en forma de foliculitis pustulosa[6].

Las complicaciones más comunes consisten en impetiginización de la lesión y reacciones alérgicas locales y generales. Se ha descrito la asociación con el síndrome de Löffler (infiltrados pulmonares transitorios con eosinofilia periférica)[7,8].

El diagnóstico es clínico, siendo de gran valor los datos epidemiológicos. El estudio histológico es poco rentable y no suele realizarse. En él se observan cambios inflamatorios inespecíficos y, excepcionalmente, la presencia de la larva, lo que proporciona el diagnóstico de certeza. Debe realizarse diagnóstico diferencial con procesos como larva *currens*, larva *migrans*

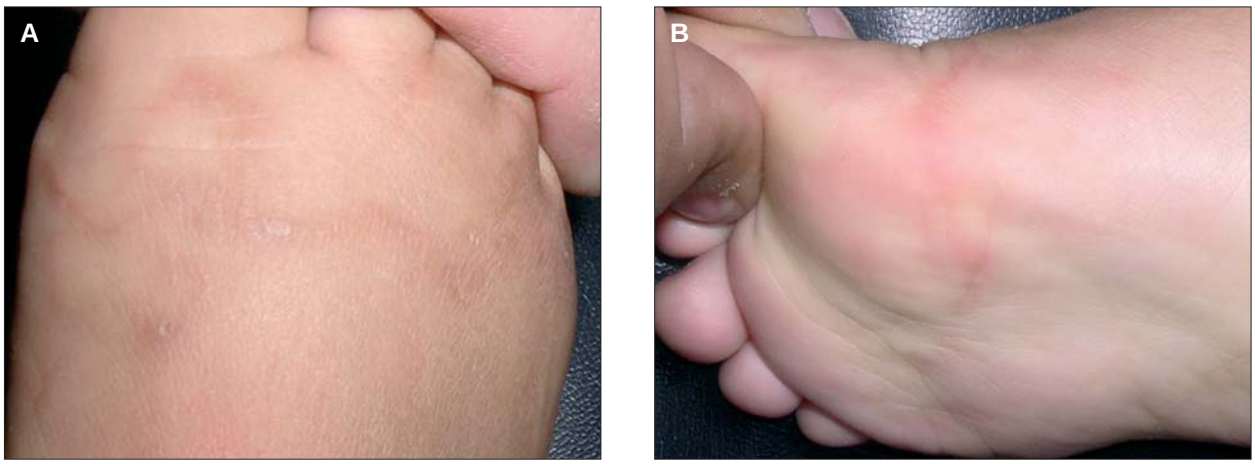

Figura 1. *Larva* migrans *cutánea. Lesión cutánea típica: trayecto eritematoso serpiginoso en el dorso del pie* ***(A)*** *que avanza de forma progresiva hacia la planta* ***(B)****.*

Documento descargado de http://www.elsevier.es el 23/05/2013. Copia para uso personal, se prohíbe la transmisión de este documento por cualquier medio o formato.

visceral, dermatitis uncinaria, escabiosis, fitofotodermatitis y eritema crónico *migrans*.

La evolución es favorable, con curación espontánea en semanas o meses, debido a la muerte de la larva. Por lo tanto, la actitud terapéutica puede ser expectante. Sin embargo, debido a la sintomatología, la duración de la enfermedad y la posibilidad de complicaciones, suele tratarse[1-3,6,9-11].

Pueden utilizarse métodos locales, como crioterapia o electrocoagulación, cada vez más en desuso, y tiabendazol tópico al 10-15%, sin efectos secundarios sistémicos. No es útil en caso de lesiones múltiples o de foliculitis. Deben realizarse numerosas aplicaciones diarias. A pesar de ser un tratamiento muy utilizado en otros países, no está comercializado en el nuestro, aunque puede formularse a partir de la suspensión oral. Otro tratamiento tópico utilizado es gammahexaclorociclohexano al 1% en ungüento.

El fármaco oral más empleado es tiabendazol, en dosis de 25-50 mg/kg/día. Sus efectos secundarios incluyen vértigo, anorexia, náuseas, cefalea, vómitos y diarrea, y con menor frecuencia, eritema multiforme, necrólisis epidérmica tóxica, convulsiones y alteraciones mentales. También han demostrado ser eficaces por vía oral albendazol (400-800 mg/día), ivermectina (con mayor tasa de curaciones y menor tasa de recaída, de elección en casos múltiples y difusos), mebendazol, flubendazol, clorfeniramina y dietilcarbamacina, con resultados variables.

Para prevenir la larva *migrans* cutánea en zonas tropicales se recomienda utilizar ropa y calzado protector, así como no sentarse, tumbarse o tomar el sol sobre terrenos frecuentados por animales domésticos.

C. Rubio Flores, M.ªA. Martín Díaz, M. Corral de la Calle, D. Arranz Sánchez y C. Vidaurrázaga Díaz-Arcaya
Servicio de Dermatología. Hospital Universitario La Paz. Madrid. España.

Correspondencia: Dra. C. Rubio Flores. Servicio de Dermatología. Hospital Universitario La Paz. P.º de la Castellana, 261. 28046 Madrid. España. Correo electrónico: Crisrubio1977@terra.es

Bibliografía

1. Bouchad O, Houzé S, Schiemann R, Durand R, Ralaimzava P, Ruggeri C, et al. Cutaneous larva *migrans* in travelers: A prospective study, with assessment therapy with ivermectin. Clin Infect Dis 2000;31:493-98.
2. Vega Gutiérrez J, Miranda Romero A, Muñoz Fernández-Lomana C, Mariscal Polo A, Torrero Antón MV, García Muñoz M. Larva migratoria cutánea. Tratamiento tópico con tiabendazol al 6,25%. Actas Dermosifiliogr 2001;92:167-73.
3. Caumes E. Treatment of cutaneous larva *migrans* and Toxocara infection. Fundam Clin Pharmacol 2003;17:213-6.
4. Fernández Fernández M, Santos-Juanes Jiménez J, Concha Torre JA, Medina Villanueva A, Sánchez del Río J. Placa cutánea pruriginosa. An Pediatr (Barc) 2003;59:297-8.
5. Grassi A, Angelo C, Grosso MG, Paradisi M. Perianal cutaneous larva *migrans* in a child. Pediatr Dermatol 1998;15:367-9.
6. Sàbat Santandreu M, Ribera Pibernat M, Bielsa Narsol I, Rex Cavalle J, Ferrándiz Foraster C. Larva *migrans* cutánea. Presentación de 8 casos. Actas Dermosifiliogr 2002;93:443-7.
7. Del Giudice P, Desalvador F, Bernard E, Caumes E, Vandebos F, Marty P, et al. Loeffler's síndrome and cutaneous larva *migrans*: A rare case association. Br J Dermatol 2002;147:386-44.
8. Schaub NA, Perruchoud AP, Buechner SA. Cutaneous larva migrans associated with Löffler's syndrome. Dermatology 2002;205:207-9.
9. Rueda Gómez-Calcerrada M, Martín Rodríguez F, Del Cerro Heredero M, López Bran E, Suárez Fernández R, Sánchez de Paz F. Larva cutánea *migrans*. An Esp Pediatr 1996;45:291-2.
10. Caumes E, Carriere J, Datry A, Gaxotte P, Danis M, Gentilini M. A randomized trial of ivermectin *versus* albendazol for the treatment of cutaneous larva *migrans*. Am J Trop Med Hyg 1993; 49:6418.
11. Simon MW, Simon NP. Cutaneous larva *migrans*. Pediatr Emerg Care 2003;19:350-2.