

Hemorroidectomía con bisturí armónico (Ultracision®) frente a electrocauterio: ¿disminuye el dolor postoperatorio?

José M. Fernández-Cebrián, Jaime Martín-Cavana, Manuel Lasala-Gausa, Mar Pardo de Lama, Pedro Jiménez-Almonacid, Peter Vorwald, Pedro Pacheco-Martínez y Beatriz Fernández-Escudero
Unidad de Cirugía General y Digestiva. Fundación Hospital Alcorcón. Universidad Rey Juan Carlos. Alcorcón. Madrid. España.

Resumen

Objetivo. Evaluar el efecto sobre el dolor postoperatorio, las complicaciones derivadas de su manejo y los efectos sobre la cicatrización de las heridas en hemorroidectomías con bisturí armónico en comparación con el electrocauterio.

Diseño. Estudio prospectivo, aleatorizado.

Pacientes y método. Se aleatorizó a 72 pacientes consecutivos con hemorroides de grado 3-4 sintomáticas en 2 grupos: grupo 1 (bisturí armónico) y grupo 2 (electrocauterio). Se evaluaron las diferencias en ambos grupos en cuanto al dolor postoperatorio, el tiempo de cicatrización de la herida y la incontinencia.

Resultados. El dolor postoperatorio fue significativamente menor en el grupo 1 en los días 1, 2 y 30 y similar al grupo 2 en los días 7 y 15. El número de analgésicos requeridos en 24 h fue también menor en el grupo 1 en los días 1, 2 y 7 ($p = 0,037$; $p = 0,042$; $p = 0,049$). No hubo diferencias significativas entre ambos grupos en los días 15 y 30. Solamente 2 pacientes del grupo 1 necesitaron analgesia de rescate con petidina, frente a 8 pacientes del grupo 2. El tiempo de cicatrización de la herida fue menor en el grupo 1 ($26,3 \pm 3,2$ días) que en el grupo 2 ($35,2 \pm 2,4$ días) ($p = 0,049$). Las complicaciones postoperatorias fueron similares en ambos grupos. Cuatro pacientes del grupo 1 presentaron retención urinaria y 1, una fisura anal. En el grupo 2, 4 pacientes presentaron retención urinaria y 2, impactación fecal. El grado de incontinencia posquirúrgica medida a los 7 días fue

similar en ambos grupos, un 15,23% de los pacientes del grupo 1 y un 17,26% del grupo 2, presentaron escape ocasional de gas o moco menos de una vez a la semana (grado A1 de Pescatori). A las 4 semanas poscirugía todos los pacientes de ambos grupos estaban continentes.

Conclusión. El estudio muestra que la hemorroidectomía realizada con bisturí armónico produjo menos dolor postoperatorio que la realizada con electrocauterio, sobre todo durante las primeras 48 h postoperatorias, sin afección significativa de la continencia anal y una rápida cicatrización de las heridas.

Palabras clave: Hemorroidectomía. Bisturí armónico. Dolor postoperatorio.

HARMONIC SCALPEL (ULTRACISION®) VERSUS ELECTROCAUTERY HEMORRHOIDECTOMY: DOES IT REDUCE POSTOPERATIVE PAIN?

Objective. The aim of this study was to compare the effects of harmonic scalpel and electrocautery hemorrhoidectomy on postoperative pain, complications and wound healing.

Design. Prospective, randomized trial.

Patients and method. Seventy two consecutive patients with grade 3-4 symptomatic hemorrhoids were prospectively randomized in 2 groups: group 1 (Harmonic scalpel™) and group 2 (electrocautery). Differences in postoperative pain, wound healing time and incontinence were evaluated between both groups.

Results. Postoperative pain was significantly lower in group 1 on days 1, 2, and 30 and was similar to that in group 2 on days 7 and 15. The number of analgesics required per 24-hour period was significantly lower in group 1 on days 1, 2 and 7 ($p = 0.037$; $p = 0.042$; $p = 0.049$). There was no significant difference

Correspondencia: Dr. J.M. Fernández-Cebrián.
Unidad de Cirugía General y Digestivo.
Fundación Hospital Alcorcón.
Budapest, 1. 28922 Alcorcón. Madrid. España.
Correo electrónico: jmfernandez@fhalcorcon.es

Manuscrito recibido el 7-11-2003 y aceptado el 10-3-2004.

between the 2 groups on days 15 and 30. Only two patients in group 1 required pethidine injection compared with eight patients in group 2. Wound healing time was lower in group 1 (26.3 ± 3.2 days) than in group 2 (35.2 ± 2.4 days) ($p = 0.049$). Postoperative complications were similar in both groups. Four patients in group 1 developed urinary retention and one patient had anal fissure. One patient in group 2 showed fecal impaction and four developed urinary retention. Postoperative incontinence measured on day 7 was similar in both groups (15.23% of patients in group 1 and 17.26% in group 2 were Pescatori score A1 with occasional flatus or mucos leak less than once a week). At week 4 after surgery all patients in both groups were continent.

Conclusion. The study demonstrates that harmonic scalpel™ produces less postoperative pain after hemorrhoidectomy than electrocautery, mainly in the first 48 h after surgery, without significant alteration in anal continence and provides fast anal wound healing.

Key words: Hemorrhoidectomy. Harmonic scalpel™. Postoperative pain.

Introducción

El bisturí armónico (Ultracision®, Ethicon Endosurgery, Cincinnati, OH, Estados Unidos) es un instrumento que corta y coagula los tejidos mediante la conversión de energía eléctrica en mecánica (vibraciones a alta frecuencia: 55.000 Hz), produciendo una buena hemostasia y una mínima lesión térmica¹. El instrumento se ha utilizado en cirugía endoscópica y su eficacia ha sido reconocida en diversas publicaciones². En la cirugía abierta convencional se está utilizando en la cirugía endocrina, hepática y colorrectal^{3,4}. Nosotros hemos utilizado el bisturí armónico en hemorroidectomías después de conocer sus potenciales ventajas en cirugía laparoscópica. En este trabajo describimos los resultados preliminares del uso de este instrumento en hemorroidectomías según su efecto sobre el dolor postoperatorio, las complicaciones derivadas de su manejo y los efectos sobre la cicatrización de las heridas.

Pacientes y método

Entre enero de 2001 y abril de 2003 hemos realizado un ensayo clínico prospectivo y aleatorizado en el que hemos comparado las hemorroidectomías con bisturí armónico y electrocauterio. El comité de ensayos clínicos aprobó un protocolo de estudio que incluyó a 72 pacientes intervenidos consecutivamente, aleatorizados en 2 grupos: grupo 1 (bisturí armónico) y grupo 2 (electrocauterio). Las indicaciones incluyeron hemorroides internas de grado 3-4. Los pacientes con enfermedad anorrectal asociada (fisura, fístula) fueron excluidos.

La aleatorización fue realizada el mismo día de la cirugía por medio de sobres opacos sellados que contenían los números de aleatorización generados por ordenador. En el momento del ingreso se administró un enema de limpieza, y no se utilizó ningún tipo de antibiótico.

Procedimiento

El paciente es colocado en posición *jack-knife* y se practica una hemorroidectomía de Milligan-Morgan sin ligadura del pedículo. La anestesia general general/espinal fue utilizada de manera aleatoria (en el grupo 1 se utilizó anestesia espinal en el 73% frente a anestesia general en el 27%; en el grupo 2 se aplicó anestesia espinal en el 71% frente a anestesia general en el 29%). Durante la intervención, se administró un máximo de 500 ml de solución glucosalina intravenosa. El ano fue infiltrado con 10-20 ml de una solución de bupivacaína al 0,5% en 1:200.000 de adrenalina, con el fin de disminuir el dolor y el edema, y asegurar la hemostasia durante la cirugía. Un retractor anal de Hill-Fergusson nos permitió evaluar el tamaño de las hemorroides y facilitar la extirpación de los paquetes hemorroidales, que se realizó hasta el plano del esfínter interno y hasta el nivel de la línea dentada. No se aplicaron ligaduras. La herida se dejó abierta. En todos los pacientes se extirparon al menos 2 paquetes hemorroidales y como máximo 4 (media paquetes extirpados en grupo 1, 3,1 \pm 0,3 y en grupo 2, 2,9 \pm 0,7).

Postoperatorio y seguimiento

La valoración del dolor se estimó según una escala analógica visual de 0-10 antes y después de la operación los días 2, 7, 15 y 30. El valor 0 equivale a ausencia de dolor y el valor 10, a dolor muy intenso. Las dosis de analgésicos en el período postoperatorio se evaluaron en un período de 24 h con relación a las necesidades de una combinación alterna de paracetamol (650 mg) y metamizol (575 mg) cada 4-6 h. La analgesia de rescate se realizó con petidina intramuscular (2 ml/100 mg), a petición del paciente cuando apreciaba que no se controlaba el dolor con la analgesia habitual. A todos los pacientes se les recomendó en el período postoperatorio la adición de fibra en la dieta o agentes formadores de bolo fecal (20-30 g/día), unido a una ingesta abundante de líquidos y un laxante lubricante (parafina). El tiempo de cicatrización de la herida anal fue recogido en el protocolo. La valoración de la incontinencia se estimó con la escala de incontinencia de Pescatori, que relaciona el tipo (A para gases, B para heces líquidas y C para heces sólidas) y la frecuencia, asignándose una puntuación de 1-3 según la frecuencia (tabla 1)¹⁶.

Los datos demográficos se exponen en la tabla 2. Todos los pacientes fueron dados de alta durante las primeras 24 h y reevaluados cada 10 días por un cirujano no involucrado en la primera intervención.

TABLA 1. Escala de incontinencia de Pescatori¹⁶

Continencia	Puntuación
A. Incontinencia para gases/moco	
Menos de 1 vez/semana	1
Al menos 1 vez/semana	2
Todos los días	3
B. Incontinencia para heces líquidas	
Menos de 1 vez/semana	1
Al menos 1 vez/semana	2
Todos los días	3
C. Incontinencia para heces sólidas	
Menos de 1 vez/semana	1
Al menos 1 vez/semana	2
Todos los días	3

TABLA 2. Demografía y variables de estudio

Variable	HS (n = 36)	EC (n = 36)	p
Edad (años)	51 \pm 4,2 (18-76)	49 \pm 3,1(21-69)	NS
Sexo			NS
Mujer	22	18	
Varón	14	18	
Grado			NS
III	29	28	
IV	7	8	

NS: no significativo; HS: bisturí armónico®; EC: electrocauterio.

Fernández-Cebrián JM, et al. Hemorroidectomía con bisturí armónico (Ultracision®) frente a electrocauterio: ¿disminuye el dolor postoperatorio?

El análisis estadístico se realizó con el software SPSS 11.0. La comparación de las medias de dosis de analgésicos se estimó con el test de la t de Student ($p < 0,05$). El test de Wilcoxon se utilizó para comparar las puntuaciones medias del dolor en la escala analógica visual en cada día postoperatorio ($p < 0,01$).

Resultados

Los 2 grupos fueron comparables en términos de edad, sexo y grado de hemorroides. El dolor preoperatorio fue similar en ambos grupos. El dolor postoperatorio fue significativamente menor en el grupo 1 (bisturí armónico) en los días 1, 2 y 30, y similar al grupo 2 (electrocauterio) en los días 7 y 15 (fig. 1). Además, el número de analgésicos requeridos en un período de 24 h fue también significativamente menor en el grupo 1 en los días 1, 2 y 7 ($p = 0,037$; $p = 0,042$; $p = 0,049$, respectivamente), sin diferencias entre ambos grupos en los días 15 y 30 (fig. 2). Dos pacientes en el grupo 1 precisaron analgesia de rescate con petidina frente a 8 en el grupo 2. Las dosis medias de petidina utilizadas fueron de $1,1 \pm 0,6$ en grupo 1 y de $1,7 \pm 0,9$ en el grupo 2. Respecto a la morbilidad postoperatoria, en el grupo 1, 4 pacientes (11%) presentaron retención aguda de orina en el postoperatorio (en todos ellos se utilizó anestesia espinal) y 1 paciente (2,7%) tuvo una fisura anal. En el grupo 2, 4 pacientes (11%) desarrollaron retención urinaria (en 3 se usó anestesia espinal) y 1 paciente (2,7%) tuvo una impactación fecal. Ningún paciente presentó hemorragia ni requirió reintervención. Todos los pacientes realizaron la primera defecación dentro de las primeras 48 h del postoperatorio, evento que se recogió de forma específica en la valoración del dolor postoperatorio. El tiempo de cicatrización de las heridas fue menor en el grupo 1 ($26,3 \pm 3,2$ días) que en el grupo 2 ($35,2 \pm 2,4$ días), con significación estadística ($p = 0,049$).

El grado de incontinencia posquirúrgica medida a los 7 días fue similar en ambos grupos; un 15,23% de los pacientes del grupo 1 y un 17,26% del grupo 2 tuvieron escape ocasional de gas o moco menos de una vez a la semana (grado A1 de Pescatori). Todos ellos pertenecían al grupo de edad mayor de 60 años. La revisión a las 4 semanas posquirúrgica mostró que todos los pacientes de ambos grupos estaban completamente continentes.

El seguimiento medio posquirúrgico fue de $15,4 \pm 3,2$ meses, sin evidencia de recidiva hemorroidal en la exploración proctoscópica. Sólo en el grupo con electrocauterio se apreció una mayor incidencia de colgajos cutáneos con significación clínica en forma de prurito (5 casos en grupo 2 frente a 2 casos en grupo 1).

Discusión

La hemorroidectomía es un procedimiento muy común, pero el dolor postoperatorio constituye un dilema aún no resuelto de forma satisfactoria, incluso con el uso de diversas pautas de analgesia postoperatoria⁵⁻⁷. Con el objetivo de reducir el dolor posquirúrgico, se han descrito varias técnicas con instrumentos diversos,

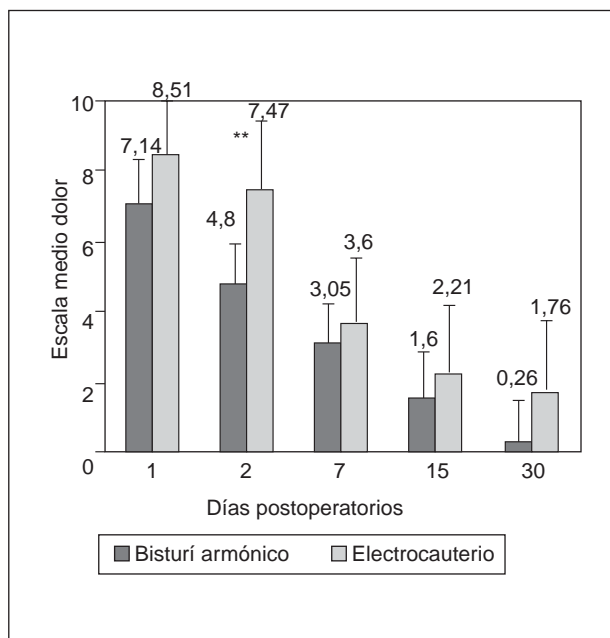


Fig. 1. Escala de dolor postoperatorio (escala analógica visual) después de una hemorroidectomía con bisturí armónico y electrocauterio (* $p < 0,01$, suma de rangos logarítmicos de Wilcoxon).

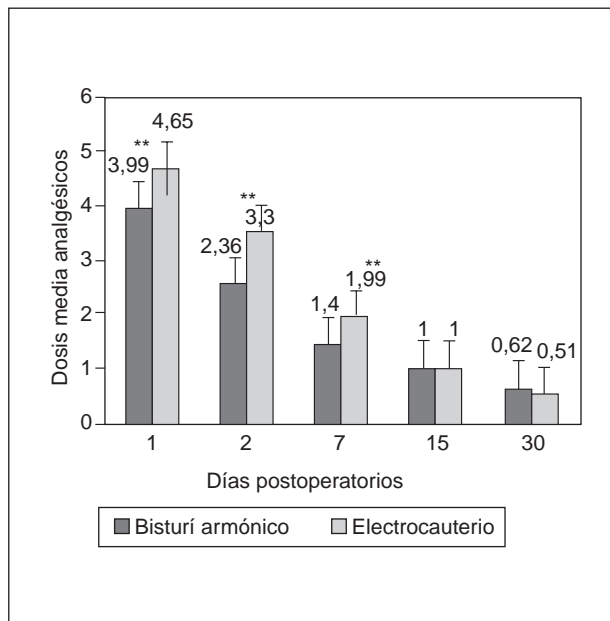


Fig. 2. Dosis de analgésicos requerida después de una hemorroidectomía con bisturí armónico y electrocauterio (* $p < 0,05$, test de la t de Student).

como bisturí convencional, tijeras, electrocauterio, láser, criocirugía, etc.⁸. No obstante, el electrocauterio sigue siendo el instrumento más ampliamente aceptado en términos de seguridad y relación coste-beneficio. Seow-Choen et al⁹ compararon la utilización del electrocauterio y las tijeras en las hemorroidectomías y llegaron a la

conclusión de que con electrocauterio fue preciso administrar menos dosis de analgésicos, sin diferencias objetivas en términos de puntuación en la estimación del dolor según la escala analógica visual. La etiología del dolor postoperatorio en la hemorroidectomía aún se desconoce y probablemente sea multifactorial, siendo la lesión por calor una de las principales causas. El bisturí armónico Ultracision® es un instrumento que funciona por ultravibración, produciendo una escasa lesión térmica lateral (menos de 1,5 mm, puesto que uno de sus efectos es producir burbujas de cavitación mediante la vaporización de fluidos a baja temperatura, 37 °C)¹. Esta propiedad lo hace atractivo para su uso en la cirugía anorrectal, alcanzándose una disección limpia con una escasa producción de sangre. El bisturí armónico se ha aplicado a otras áreas de la cirugía colorrectal (disección pélvica en la amputación abdominoperineal, mucosectomía durante la proctocolectomía para cirugía de colitis ulcerosa/poliposis familiar colónica, etc.) con resultados óptimos en términos de pérdida de sangre y reducción del tiempo quirúrgico^{3,4}. En hemorroidectomías, los resultados publicados hasta ahora resultan contradictorios⁹⁻¹³. Armstrong et al^{11,12} encontraron una disminución significativa en la puntuación de la estimación subjetiva del dolor y en las necesidades de dosis de analgésicos con la utilización del bisturí armónico durante la primera semana postoperatoria, datos similares a los que obtuvimos nosotros, aunque fueron más constatables durante las primeras 48 h. En un estudio similar, Ramadan et al¹³ encontraron un mayor grado de dolor tras la utilización de electrocauterio que de bisturí armónico, aunque no hubo diferencias en la cantidad total de analgésicos usados en la primera semana; sin embargo, al cabo de 2-3 semanas fue algo superior en el grupo de electrocauterio. Paradójicamente, en nuestro estudio, y al contrario que en el de Ramadan et al¹³, los pacientes del grupo 1 (bisturí armónico) precisaron más dosis de analgésicos que el grupo 2 (electrocauterio) a los 15 y 30 días de la intervención (aunque no de forma estadísticamente significativa), sin que sepamos explicar el motivo. Por el contrario, Tan et al¹⁰ no han encontrado diferencias reseñables. Khan et al¹⁴ tampoco encontraron ventajas específicas en relación con el grado de dolor posquirúrgico, de incontinencia, de calidad de vida o de complicaciones al comparar la hemorroidectomía cerrada y la técnica con bisturí armónico. No obstante, todos los estudios concluyen que el bisturí armónico es una herramienta útil y puede ofrecerse como una posible alternativa a la hemorroidectomía con electrocauterio, aunque limitada por el coste de sus elementos. Cuando se realiza un estudio de coste-beneficio, el terminal de electrocauterio cuesta aproximadamente 15-20 euros, mientras que una terminal de bisturí armónico supone un coste 6 veces superior (cerca de los 120 euros). En este sentido, los costes del instrumental son difícilmente asumibles en unidades o servicios con bajo número de hemorroidectomías/año/cirujano o cuando la estancia hospitalaria se prolonga.

Las complicaciones de la técnica de Milligan-Morgan son bien conocidas desde su descripción, estimándose aproximadamente 3% de hemorragias postoperatorias, menos del 1% de infección de heridas, un 1% de esteno-

sis anal, menos del 2% de fisura anal y menos del 1% de incontinencia, así como otros inherentes a la cirugía (impactación fecal, retención urinaria)^{8,15}. En nuestro estudio no hubo diferencias significativas en ambos grupos, recogiendo una tasa similar a la publicada en la bibliografía.

No hemos apreciado alteraciones severas en la continencia anal a medio-largo plazo, aunque un 15,23% de los pacientes del grupo 1 y un 17,26% del grupo 2 mostraron algún grado de escape ocasional de gas o moco menos de una vez a la semana (grado A1 de Pescatori) durante los primeros 7 días postoperatorios, que se había normalizado por completo cuando fueron evaluados a las 4 semanas. Esto podría atribuirse a 2 factores: por un lado, a la pérdida temporal de la sensibilidad del canal anal tras la hemorroidectomía y su sustitución por una cicatriz y, por otro lado, probablemente a la propia cirugía sobre un grupo de pacientes con una edad avanzada (más de 60 años), en los que el propio tejido vasculo-elástico hemorroidal puede contribuir a la continencia normal antes de la intervención.

Nos han llamado la atención las diferencias en el tiempo de cicatrización de las heridas a favor del grupo 1 (bisturí armónico). A ello es probable que contribuya la menor lesión térmica que produce en los tejidos circundantes, con una menor producción de edema e inflamación local.

En conclusión, el uso del bisturí armónico, a la luz de nuestros resultados preliminares, puede ser aconsejable para la extirpación de hemorroides sintomáticas de grados 3-4, siendo el postoperatorio más cómodo que con electrocauterio durante al menos las primeras 48 h, sin alteración significativa de la continencia fecal y una mayor rapidez en la cicatrización de las heridas, lo que puede tener una ventaja teórica en grupos que practican cirugía ambulatoria.

Bibliografía

1. McCarus SD. Physiologic mechanism of the ultrasonically activated scalpel. *J Am Assoc Gynecol Laparosc* 1996;3:601-8.
2. Kanehira E, Kinoshita T, Omura K. Ultrasonically-activated devices for endoscopic surgery. *Min Invas Ther Allied Technol* 1999;8:89-94.
3. Maruta F, Sugiyama A, Matsushita K, Ishida K, Ikeno T, Shimizu F, et al. Use of the Harmonic scalpel in open abdominoperineal surgery for rectal carcinoma. *Dis Colon Rectum* 1999;42:540-2.
4. Kusunoki M, Shoji Y, Yanagi H, Ikeuchi H, Noda M, Yamamura T. Current trends in restorative proctocolectomy: introduction of an ultrasonically activated scalpel. *Dis Colon Rectum* 1999;42:1349-52.
5. Goldstein ET, Williamson PR, Larach SW. Subcutaneous morphine pump for postoperative hemorrhoidectomy pain management. *Dis Colon Rectum* 1993;36:439-46.
6. Kilbride M, Morse M, Senagore A. Transdermal fentanyl improves management of postoperative hemorrhoidectomy pain. *Dis Colon Rectum* 1994;37:1070-2.
7. O'Donovan S, Ferrara A, Larach S, Williamson P. Intraoperative use of Toradol® facilitates outpatient hemorrhoidectomy. *Dis Colon Rectum* 1994;37:793-9.
8. MacRae HM, McLeod RS. Comparison of hemorrhoidal treatment modalities: a meta-analysis. *Dis Colon Rectum* 1995;38:687-94.
9. Seow-Choen F, Ho YH, Ang HG, Goh HS. Prospective, randomized trial comparing pain and clinical function after conventional scissors excision/ligation versus diathermy excision without ligation for symptomatic prolapsed hemorrhoids. *Dis Colon Rectum* 1992;35:1165-9.

Fernández-Cebrián JM, et al. Hemorroidectomía con bisturí armónico (Ultracision®) frente a electrocauterio: ¿disminuye el dolor postoperatorio?

10. Tan Jane JY, Seow-Choen F. Prospective, randomized trial comparing diathermy and Harmonic Scalpel® hemorrhoidectomy. *Dis Colon Rectum* 2001;44:677-9.
11. Armstrong DN, Ambroze WL, Schertzer ME, Orangio GR. Harmonic scalpel® versus hemorrhoidectomy: a prospective evaluation. *Dis Colon Rectum* 2001;44:558-64.
12. Amstrong DN, Frankum Ch, Schertzer ME, Ambroze WL, Orangio GR. Harmonic Scalpel hemorrhoidectomy: five hundred consecutive cases. *Dis Colon Rectum* 2002;45:354-9.
13. Ramadan E, Vishne T, Dreznik Z. Harmonic scalpel hemorrhoidectomy: preliminary results of a new alternative method. *Tech Coloproctol* 2002;6:89-92.
14. Khan S, Pawlak SE, Eggenberger JC, Lee CS, Szilagy EJ, Wu JS, et al. Surgical treatment of hemorrhoids. Prospective, randomized trial comparing closed excisional hemorrhoidectomy and the Harmonic Scalpel® Technique of excisional hemorrhoidectomy. *Dis Colon Rectum* 2001;44:845-9.
15. Hosch SB, Knoefel WT, Pichlmeier U, Schulze V, Busch C, Gawad KA, et al. Surgical treatment of piles: prospective, randomized study of Parks versus Milligan-Morgan hemorrhoidectomy. *Dis Colon Rectum* 1998;41:159-64.
16. Pescatori M, Anastasio G, Bottini C, Mentasti A. New grading and scoring for anal incontinence: evaluation of 335 patients. *Dis Colon Rectum* 1992;35:482-7.