

Enfermedad de Fox-Fordyce

Cristina Rubio^a, Matías Mayor^a, María Ángeles Martín^a, María José González-Beato^b, Félix Contreras^b y Mariano Casado^a

^aServicio de Dermatología. Hospital Universitario La Paz. Madrid. España.

^bServicio de Anatomía Patológica. Hospital Universitario La Paz. Madrid. España.

Resumen.—La enfermedad de Fox-Fordyce es un trastorno inflamatorio poco frecuente caracterizado por la aparición de pápulas pruriginosas con distribución folicular localizadas en las áreas dotadas de glándulas apocrinas. La etiopatogenia no se conoce con claridad, involucrándose la obstrucción del conducto excretor apocrino como fenómeno precoz en el proceso. Se presenta un caso de enfermedad de Fox-Fordyce, confirmado histológicamente, en una mujer de 16 años, con gran expresividad clínica.

Palabras clave: enfermedad de Fox-Fordyce, glándulas apocrinas.

FOX-FORDYCE DISEASE

Abstract.—Fox-Fordyce disease is an infrequent inflammatory disorder characterized by the appearance of pruritic papules with follicular distribution, localized in areas where apocrine glands are present. Its etiopathogenesis is not clearly known, and it involves the obstruction of the apocrine excretory duct as an early phenomenon in the process. We present a case of histologically confirmed Fox-Fordyce disease with high clinical expressivity in a 16-year-old female.

Key words: Fox-Fordyce disease, apocrine glands.

INTRODUCCIÓN

La enfermedad de Fox-Fordyce o miliaria apocrina, descrita por dichos autores en 1902, consiste en un trastorno crónico inflamatorio, de etiopatogenia poco conocida, que afecta a las áreas que poseen glándulas apocrinas como las axilas, ingles, región púbica, periné, labios mayores, areolas y ombligo. Aparece principalmente en mujeres pospuberales, entre 13 y 35 años de edad, aunque se han comunicado casos prepuberales¹ y tras la menopausia. De forma ocasional se ha descrito algún caso en varones². Se manifiesta en forma de múltiples pápulas muy pruriginosas del mismo color que la piel sana, con distribución folicular. Con la estimulación emocional o física de las glándulas apocrinas se observan exacerbaciones paroxísticas. Su tratamiento es discutido, habiéndose utilizado distintos regímenes terapéuticos, con resultados dispares y no siempre satisfactorios.

DESCRIPCIÓN DEL CASO

Una mujer de 16 años de edad, sin antecedentes familiares ni personales de interés, que consultó por presentar, desde hacía aproximadamente 3 meses, lesiones papulosas hiperqueratóticas perifoliculares, de

1-2 mm de diámetro, en axilas, formando placas de límites bien definidos, de forma bilateral y simétrica (fig. 1). Estas lesiones eran levemente pruriginosas. Se observaba una disminución del vello axilar. Existían también lesiones similares menos llamativas en areolas mamarias y región púbica. Se realizó biopsia cutánea de las lesiones axilares, que mostró espongiosis en el punto de entrada de la glándula apocrina en el epitelio infundibular, coincidiendo con un tapón córneo suprayacente, y un ligero infiltrado inflamatorio perifolicular (figs. 2 y 3). No presentaba ningún trastorno en las hormonas sexuales ni estaba tomando anticonceptivos orales. Dada la escasa sintomatología, se mantuvo una actitud conservadora y se pautó corticoterapia tópica en caso de cursar con prurito.

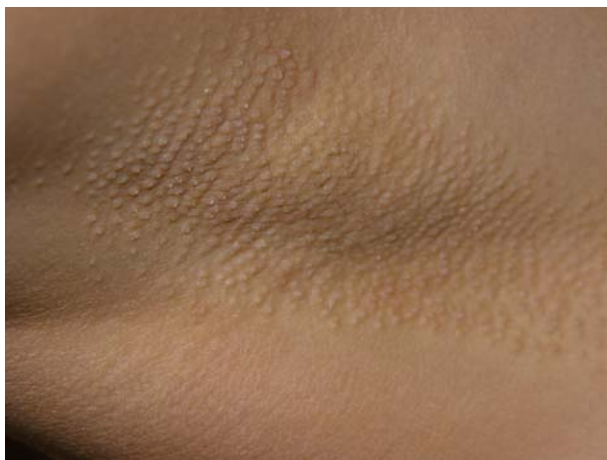

Fig. 1.—Pápulas de distribución folicular en la axila.

Correspondencia:

Cristina Rubio. Servicio de Dermatología. Hospital Universitario La Paz. Pº Castellana, 261. 28046. Madrid. España.
crisrubio1977@hotmail.com

Recibido el 23 de febrero de 2004.

Aceptado el 29 de marzo de 2004.

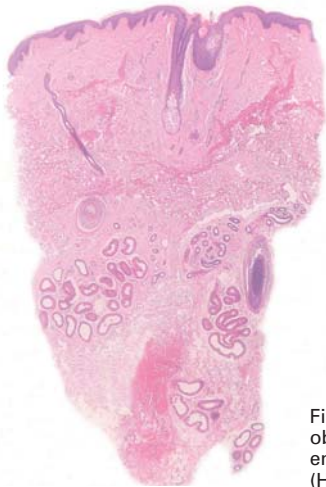

Fig. 2.—Piel axilar en la que se observa un foco de espongiosis en el epitelio indundibular. (Hematoxilina-eosina x20.)

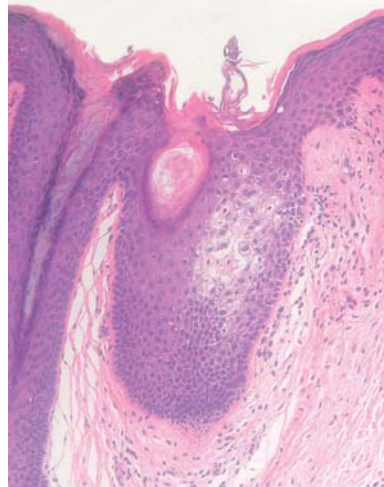


Fig. 3.—Espongiosis en el punto de entrada de la glándula apocrina en el epitelio infundibular, que coincide con un tapón córneo suprayacente, y un ligero infiltrado inflamatorio perifolicular. (Hematoxilina-eosina x100.)

DISCUSIÓN

La enfermedad de Fox-Fordyce es un trastorno infrecuente de etiopatogenia poco clara. Parece atribuirse un importante papel a la obstrucción del conducto excretor de la glándula apocrina³, que llevaría a la retención del sudor, rotura del sistema excretor distendido e inflamación secundaria. Sin embargo, Hurley y Shelley⁴ realizaron un estudio en el cual se bloqueaba el conducto apocrino en voluntarios sanos, produciéndose una dilatación de la glándula apocrina, demostrada histológicamente, pero sin ninguna repercusión clínica. Deben, por tanto, existir otros factores que intervengan en el proceso, aún desconocidos. Se han involucrado elementos genéticos, endocrinos, metabólicos o ambientales, sin que exista evidencia a favor de ninguno de ellos. El papel hormonal parece claro, ya que el cuadro aparece tras la pubertad, y las mujeres se ven afectadas con una frecuencia nueve veces superior a los hombres. Asimismo, se ha descrito una mejoría en el embarazo, debida probablemente a la reducción de la producción apocrina presente durante la gestación, pero no se han encontrado las claves hormonales que regulan todos estos procesos, y en la mayoría de las pacientes no se encuentra ninguna alteración hormonal ni metabólica.

El diagnóstico de este trastorno se basa en la sospecha clínica y se confirma mediante biopsia. Histopatológicamente, los hallazgos típicos consisten en hiperqueratosis ortoqueratósica del conducto excretor apocrino intradérmico, con obstrucción del orificio de salida por tapones ortoqueratósicos, que se acompañan de un infiltrado inflamatorio perifolicular, predominantemente formado por linfocitos. Puede verse dilatación de la glándula apocrina, acantosis epidérmica y espongiosis en la pared del infundíbulo folicular. Este último hallazgo se ha considerado como específico en el diagnóstico^{5,6}. Se ha propuesto la rea-

lización de cortes transversos seriados de las piezas de biopsia para asegurar el diagnóstico⁵, ya que en ocasiones en el examen anatomopatológico convencional con cortes verticales pueden no encontrarse los hallazgos característicos de este trastorno.

Se han utilizado distintos regímenes terapéuticos para este trastorno, con resultados dispares. Estos incluyen tratamientos hormonales (estrógenos, anticonceptivos orales), corticoides tópicos, intralesionales o sistémicos, retinoides tópicos o sistémicos, clindamicina tópica, radiación UV o incluso procedimientos quirúrgicos^{2,7-15}.

BIBLIOGRAFÍA

1. Ranalletta M, Rositto A, Drut R. Fox-Fordyce disease in two prepubertal girls: histopathologic demonstration of eccrine sweat gland involvement. *Pediatr Dermatol* 1996; 13:294-7.
2. Effendy I, Ossowski B, Happle R. Fox-Fordyce disease in a male patient—response to oral retinoid treatment. *Clin Exp Dermatol* 1994;19:67-9.
3. Kamada A, Saga K, Jimbow K. Apoeccrine sweat duct obstruction as a cause for Fox-Fordyce disease. *J Am Acad Dermatol* 2003;48:453-5.
4. Hurley HJ, Shelley WB. Apocrine sweat retention in man. I. Experimental production of asymptomatic form. *J Invest Dermatol* 1954;22:397-404.
5. Stashower ME, Krivda SJ, Turiansky GW. Fox-Fordyce disease: diagnosis with transverse histologic sections. *J Am Acad Dermatol* 2000;42(1 Pt 1):89-91.
6. Soriano Pérez ML, Izquierdo Estirado MJ, Grilli Stanic R, et al. Enfermedad de Fox-Fordyce en dos pacientes post-puberales y revisión de la literatura. *Actas Dermosifiliogr* 1998;89:680-3.
7. Ozcan A, Senol M, Aydin NE, Karaca S, Sener S. Fox-Fordyce disease. *JEADV* 2003;17: 244-5.
8. Lottge M, Flache K, Schrader C. Case report of Fox-Fordyce disease. *Zentralbl Gynakol* 1988;110:707-9.

9. Kourda M, Hamza S, Battikh O, Bouteraa A, Souissi R. A case for diagnosis: Fox-Fordyce disease. *Ann Dermatol Venereol* 1997;124:561-2.
10. Miller ML, Harford RR, Yeager JK. Fox-Fordyce disease treated with topical clindamycin solution. *Arch Dermatol* 1995;131:1112-3.
11. Mayser P, Grunder K, Nilles M, Schill WB. Fox-Fordyce disease (apocrine miliaria). *Hautarzt* 1993;44:309-11.
12. Feldmann R, Masouye I, Chavaz P, Saurat JH. Fox-Fordyce disease: successful treatment with topical clindamycin in alcoholic propylene glycol solution. *Dermatology* 1992;184:310-3.
13. Helm TN, Chen PW. Fox-Fordyce disease. *Cutis* 2002;69:335-42.
14. Chae KM, Marschall MA, Marschall SF. Axillary Fox-Fordyce disease treated with liposuction-assisted curettage. *Arch Dermatol* 2002;138:452-4.
15. Ghislain PD, Van Der Endt JD, Delescluse J. Itchy papules of the axillae. *Arch Dermatol* 2002;138:259-64.