Documento descargado de http://www.revespcardiol.org el 23/05/2013. Copia para uso personal, se prohíbe la transmisión de este documento por cualquier medio o formato.

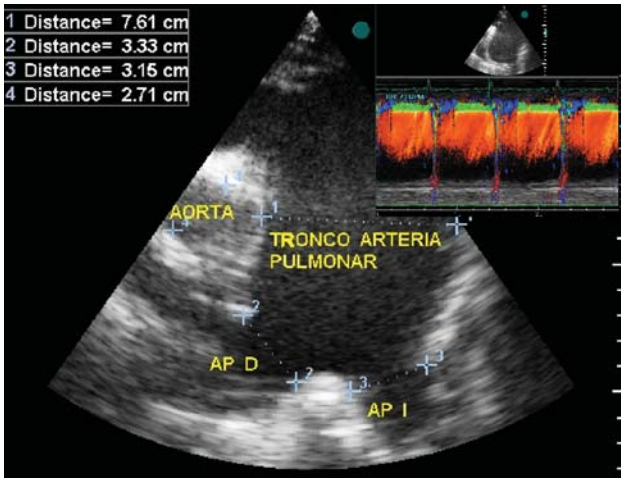

Fig. 1.

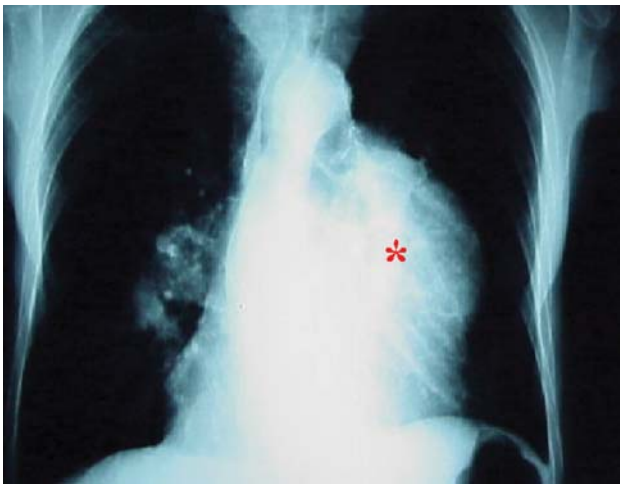

Fig. 2.

Aneurisma de arteria pulmonar

Varón de 74 años, diagnosticado de epitelioma basocelular nasal, remitido para la realización de ecocardiograma preoperatorio. Destacaba el antecedente de enfermedad pulmonar obstructiva crónica de tipo enfisema con oxigenoterapia domiciliaria. El paciente presentaba hallazgos físicos típicos de esta enfermedad y se auscultó un soplo sistólico y diastólico paraesternal izquierdo.

El ecocardiograma transtorácico mostró un ventrículo izquierdo hipertrófico con contractilidad conservada y cavidades derechas sugerentes de *cor pulmonale* crónico. El eje paraesternal transverso, en el plano de grandes vasos (fig. 1), objetivó una dilatación posvalvular muy severa del tronco y las ramas de la arteria pulmonar (sus dimensiones se muestran en el recuadro superior izquierdo) e insuficiencia valvular libre por ausencia de coaptación central, con inversión holodiastólica del flujo pulmonar (modo M-color en la parte superior derecha). La presión pulmonar media estimada fue de 75 mmHg.

En las radiografías de los últimos 10 años se observaban imágenes de enfisema panacinar bulloso, un aumento progresivo del tamaño de ambos hilios y la formación de una masa compatible con aneurisma de arteria pulmonar (fig. 2). La resonancia magnética confirmó la presencia de un gran aneurisma del tronco pulmonar (fig. 3) y permitió calcular un diámetro máximo de 95 mm (flecha roja); sus ramas derecha e izquierda midieron 40 y 38 mm, respectivamente (flechas verdes).

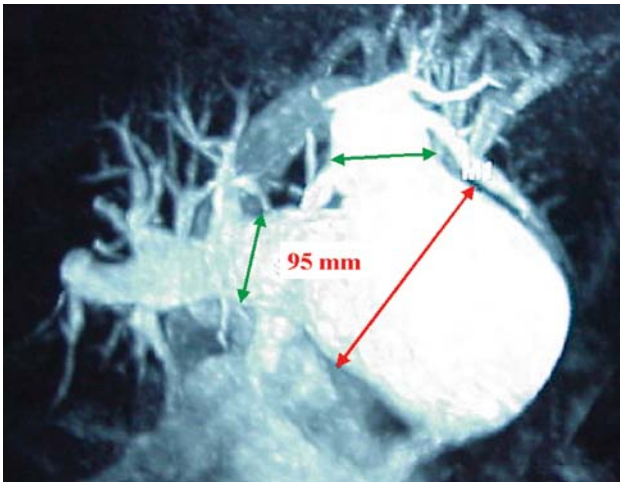

Fig. 3.

Amparo Benedicto Buendía[a], Manuel Calvo García[b] y María A. Montero Gaspar[a]
[a]Servicio de Cardiología. Hospital Nuestra Señora de Alarcos. Ciudad Real.
[b]Servicio de Radiología. Hospital Nuestra Señora de Alarcos. Ciudad Real. España.

Full English text available at: www.revespcardiol.org